

CASO CLÍNICO

DIPLOMADO EN RADIOLOGÍA FORENSE

Integrante

Heidy Milena Lozada chacón

Director

Eduar Henry Cruz

Grupo

154031\_1

Universidad Nacional Abierta y a Distancia UNAD

Escuela de Ciencias de la Salud

Mayo de 2020

## Resumen

En la mayoría de los casos, las víctimas de los desastres mueren a causa de las heridas que sufren, las cuales pueden ser: ahogamiento o quemaduras, no es común que se presenten muertes por enfermedades infectocontagiosas, el riesgo que esto puede presentar al público es insignificante, ya que no hay contacto con los cadáveres (Morgan. Tidbal. Alphen. 2009)

La radiología nos brinda mucha información valiosa para identificar los cuerpos, pues es un fuente veraz siempre y cuando sea utilizada de la mejor manera, cumpliendo con todos los protocolos, por lo cual en este artículo estudiaremos un caso en el cual analizaremos todas las recomendaciones y protocolos para poder dar la información indicada a los familiares de las víctimas de una explosión, siempre basados en la dignidad de los cuerpos y el respeto a estos.

En este artículo se realizará una explicación del manejo de un caso clínico, de unos cuerpos que llevan a la morgue víctimas de un desastre causado por una explosión, por lo que se realiza la solución a algunos interrogantes para solucionar el caso, teniendo como fundamento la ética profesional y la dignidad de las víctimas y familiares de estas.

**Palabras claves:** Cadáver, Explosión, Identificación, Radiología, Protocolo, Radioprotección.



## Abstrac

In most cases, disaster victims die from the injuries they suffer, which can be: drowning or burns, deaths from infectious and contagious diseases are not common, the risk that this can present to the public is insignificant since there is no contact with the corpses (Morgan. Tidbal. Alphen. 2009)

Radiology provides us with a lot of valuable information to identify the bodies, since it is a truthful source as long as it is used in the best way, complying with all protocols, which is why in this article we will study a case in which we will analyze all the recommendations and protocols to be able to give the indicated information to the relatives of the victims of an explosion, always based on the dignity of the bodies and their respect.

In this article, an explanation will be made of the handling of a clinical case, of bodies that are brought to the morgue victims of a disaster caused by an explosion, so the solution to some questions to solve the case is carried out, based on the professional ethics and dignity of victims and their families

**keywords:** Corpse, Explosion, Identification, Radiology, Protocol, Radioprotection.



## Tabla de contenido

<b>Introducción.....</b>	<b>Pág 5</b>
<b>Objetivo General.....</b>	<b>Pág 7</b>
<b>Objetivos Específicos.....</b>	<b>Pág 7</b>
<b>Caso Clínico.....</b>	<b>Pág 8</b>
<b>Interrogantes para la solución del caso.....</b>	<b>Pág 8</b>
<b>Protocolo para toma de imágenes diagnosticas en cadáveres.....</b>	<b>Pág 17</b>
<b>Conclusiones.....</b>	<b>Pág 21</b>
<b>Referencias.....</b>	<b>Pág 22</b>
<b>Anexo 1.....</b>	<b>Pág 24</b>
<b>Anexo 2.....</b>	<b>Pág 39</b>



## Introducción

En la antigüedad se consideraban los desastres como castigo (Rodríguez. 2013), como no se contaba con la tecnología actual, la identificación de cadáveres no era una prioridad, sin embargo a medida que fueron pasando los años alguna familias adineradas víctimas de estos desastres buscaban un familiar a quien honrar, ya que consideraban que realizar el entierro de este era un acontecimiento importante, por lo que empieza a convertirse indispensable identificar los cadáveres y entregarlos a la familia, para que pudieran despedirse y así poder asimilar mejor el dolor de su pérdida, no se puede dejar de lado las creencias culturales de los familiares, lo cual podría ocasionar cambios en el protocolo de entrega e identificación de estos, siendo Colombia un país pluricultural.

La identificación de cadáveres tras la ocurrencia de un desastre como por ejemplo una explosión es tarea difícil, por lo que se necesita un trabajo multidisciplinario entre criminalistas, médicos y odontólogos forenses y radiólogos, entre otros. Todos los casos presentan características particulares, lo que implica estrategias metodológicas distintas para así garantizar el éxito en la identificación de los cadáveres, sin alterar la dignidad de las víctimas y su familia, basados en la ética profesional y en la veracidad de la información brindada.

En la mayoría de los casos, las víctimas de los desastres mueren a causa de las heridas que sufren, las cuales pueden ser: ahogamiento o quemaduras, no es común que se presenten muertes por enfermedades infectocontagiosas, el riesgo que esto puede presentar al público es insignificante, ya que no hay contacto con los cadáveres (Morgan. Tidbal. Alphen. 2009)

La radiología nos brinda mucha información valiosa para identificar los cuerpos, pues es un fuente veraz siempre y cuando sea utilizada de la mejor manera, cumpliendo con todos los



protocolos, por lo cual en este artículo estudiaremos un caso en el cual analizaremos todas las recomendaciones y protocolos para poder dar la información indicada a los familiares de las víctimas de una explosión, siempre basados en la dignidad de los cuerpos y el respeto a estos.



## **Objetivo general**

Dar a conocer el manejo indicado para la identificación de cadáveres víctimas de una explosión, teniendo en cuenta la dignidad del cuerpo y bienestar de los familiares.

## **Objetivos específicos**

- Conocer cómo obtener información radiológica para obtener una eficaz identificación de los cadáveres víctimas de explosión.
- Explicar la manipulación ideal de los cadáveres
- Identificar las condiciones ideales del almacenamiento de los cadáveres
- Explicar protocolo para toma de imágenes diagnósticas garantizando la dignidad y humanización del cadáver.



## Caso clínico

Llegan a la morgue varios cadáveres víctimas de una explosión sin que sean claros los orígenes de esta, posterior a la realización de la necropsia los cadáveres son dispuestos en el cuarto frío para la refrigeración en espera de entrega a los familiares.

### Interrogantes que guiaran a la solución del caso

1. *Desde el punto de vista radiológico que ayuda diagnóstica sería la más idónea y ágil en caso de muerte colectiva, describe el paso a paso*

Los desastres pueden ocasionar la muerte de un buen número de personas, este tipo de accidentes naturales pueden ocasionar mutilaciones, quemaduras, descomposición, lo que podría impedir la aplicación de los métodos reconocidos científicamente. Por lo tanto, en estos casos es útil y necesaria la toma de estudios radiográficos a los cadáveres encontrados, por ejemplo una radiografía de pelvis indica el sexo de manera fehaciente.

Para poder hallar la identificación de los cadáveres, se hace necesario seguir los siguientes pasos:

1. Bioseguridad. Cumplir con toda la protección personal que incluye botas, gafas guantes, bata antifluidos, bolsa de bioseguridad para el chasis.
2. Protección radiología: tener presente el criterio de ALARA, o tan bajo como sea razonablemente alcanzable y para alcanzarlo se debe cumplir con tres criterios básicos: Tiempo, distancia, y blindaje a mayor distancia menos radiación (ley inversa del cuadrado de la distancia o un paso atrás) a menor tiempo de exposición menos radiación y el uso de los chalecos plomados guantes plomados lentes





plomados o mamparas que se usan como blindaje también disminuyen la radiación. ( Cruz. 2019)

3. Proyección radiográfica del cadáver. Tomar las radiografías necesarias para encontrar el sexo, la aproximación a la edad, en estas radiografías tenemos, carpograma, radiografía de pelvis, radiografía panorámica, radiografía de fémur y tórax.

Todas las radiografías necesarias para hallar la identidad de los cuerpos son fundamentales, teniendo en cuenta la identificación indiciaria como la fehaciente, corroborando toda la información que cada una de ellas me brinda, pues por mínima que sea, cada prueba me puede dar la confianza de la veracidad de los resultados obtenidos

Si el cadáver presenta material de osteosíntesis, esto podrá identificarse inmediatamente en la radiografía, los familiares también aportan información antemortem que se cotejaron con las imágenes encontradas, cuyo material tienen un número serial que es registrado por el cirujano en el momento de la operación. (Montes, Otalora, Archilla. 2013)

Otro método utilizado por Schuller (Cruz. 2019) para individualizar los cuerpos en caso de esqueletización, restos cadavéricos y carbonización, este consiste en la toma de radiografías donde se observen los senos paranasales en particular el seno frontal siendo estas cavidades aéreas, están localizadas entre la tabla externa e interna de la porción vertical del hueso frontal (pico de águila) los divide el septum, se neumatizan con lentitud de abajo hacia arriba a la edad de los 7 u 8 años en promedio miden 3 cm de alto y de 2 a 2,5 cm de ancho con una profundidad de 1,5 a 2 cm, el tamaño adulto medio se alcanza a la edad de 13 -15 años en niñas y 14-16 años en niños y jóvenes varones. Están más desarrollados en el hombre que en la mujer,



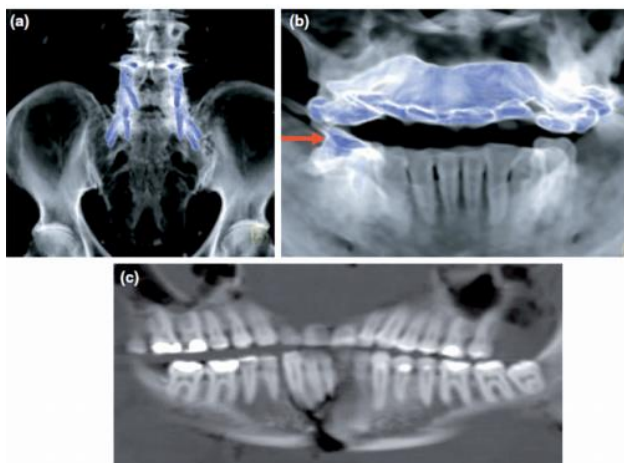
son específicos en cada individuo, tienen características morfológicas individuales, son variables en forma, tamaño y simetría son festoneados (tiene el borde en forma de ondas), existen agenesias que oscilan alrededor del 5%. (Cruz. 2019) Es decir que con la información que nos brinda el estado en el que se encuentran los senos paranasales, podríamos acertar un poco en la edad y el sexo de la persona.

Para determinar la edad se realiza un carpograma, determinando el grosos, donde se puede calcular la edad de acuerdo al crecimiento óseo, aunque está indicado hasta los 12 años de edad, otra opción es analizando la longitud del fémur y el diámetro del tórax para poder acercarse más a la edad exacta del cadáver.

Una radiografía panorámica también puede ser muy útil, en algunos casos, puesto que en ella se podrá observar el estado de los gérmenes dentales, logrando conocer la edad aproximada del niño, también algunos tratamientos particulares y la cantidad de dientes presentes, siendo esto útil para junto con la información brindada por los familiares lograr la identificación.

Para determinar el sexo se realiza el estudio de la morfología del cráneo y radiografía de pelvis porque según la forma del agujero magno se puede determinar si es mujer o hombre (Montes, Otalora, Archilla. 2013)





**Imagen 1.** Reconstrucción por TC usada

para identificaciones de cuerpos. (a) Reconstrucción en 3D de la espina y la pelvis mostrando un implante metálico para la estabilización dorsal de la espina. Dada su alta densidad, el metal es coloreado de azul. (b) Reconstrucción en 3D del cráneo evidenciando prótesis dentales, las cuales aparecen en azul. También se observan calzas de los molares inferiores. (c) Panorama dental, reconstruido por datos de TC, muestra diferentes calzas, las cuales aparecen iluminadas dado su alta radio-opacidad. (Grabherr, et al. 2007) recuperado de: [file:///C:/Users/cpe/Downloads/311-Texto%20del%20art%C3%83\\_culo-325-1-10-20150706%20\(1\).pdf](file:///C:/Users/cpe/Downloads/311-Texto%20del%20art%C3%83_culo-325-1-10-20150706%20(1).pdf)

#### 4. *¿Cómo se garantizaría la individualización de cada uno de los cadáveres*

Para realizar la individualización de los cadáveres lo primero a tener en cuenta es usar con todas las medidas de protección personal, usar guantes y botas, lavarse las manos con agua y jabón después de la manipulación de los cuerpos, no limpiarse o frotarse la cara y la boca con las manos, desinfectar los equipos. Recuperar los cadáveres en un espacio cerrado sin ventilación después de varios días de descomposición podría haber gases tóxicos que pueden ser peligroso, por lo que siempre se debe ventilar los espacios cerrados. (Morgan. Tidbal. Alphen. 2009)

Los cadáveres o fragmentos se colocan transitoriamente en la morgue en bolsas transparentes, en un sector a parte, también se pueden usar camiones refrigerados manteniendo en ambos casos un control estricto de entrada y salida de cuerpos. Las demás evidencias deben ser preservadas en sitios adecuados debidamente marcadas con un ítem donde se señale el destino de las mismas.

El factor determinante para definir los procedimientos de identificación es el estado de los cuerpos que para tal fin se clasifican en:

*Cuerpos reconocibles a simple vista:* cadáveres frescos completos con rasgos y pulpejos preservados

*Cuerpos no reconocibles a simple vista, pero identificables:* cadáveres completos con alteración de rasgos, descompuestos o fragmentos corporales con pulpejos preservados o recuperables, con tatuajes u otras señales particulares, o con tratamiento odontológico complejo

*Cuerpos no reconocibles ni identificables por métodos básicos:* cadáveres en descomposición avanzada, fragmentos corporales o cadáveres con alto grado de fragmentación sin pulpejos preservados ni recuperables o sin señales particulares visibles.

Según las condiciones ya mencionadas, las cuales son diferentes en cada caso, se puede proceder colocando cada cadáver (o fragmento corporal) en la mesa de autopsias, en donde el equipo abordará su estudio.

El método elegido debe garantizar que todos los cadáveres o fragmentos corporales sean sometidos a análisis similares de manera sistemática, previamente definida, con lo que se evita



tener que examinar repetidamente bolsas con restos cada vez más alterados, especialmente si se trata de fragmentos corporales.

Puede requerirse la individualización realizada por médico, antropólogo y otros expertos forenses lo que reduce el número de casos y la cantidad de muestras que es necesario procesar a través de cotejo genético o, por el contrario, puede que sea necesario obtener en primera instancia los perfiles de ADN para orientar el estudio de una identificación de certeza que ayudaran a los médicos y antropólogos forenses para determinar si el estado de los restos permite certificar la defunción o si el resultado de ADN positivo solamente indica que se encontró material genético de un individuo que podría inclusive no estar muerto.

Teniendo en cuenta las circunstancias emocionales de las familias, es bueno preguntar, en caso de accidente, en el momento de la entrega de las partes identificadas si desean que se les entreguen fragmentos que sean identificados posteriormente o, en caso contrario, si autorizan a la cremación colectiva a que deberá procederse para disponer de los restos de aquellos a quienes ya se hizo un funeral (Procuraduría general de la Republica, Mex. 2018)

Hay otros puntos de suprema importancia a la hora de individualizar los cuerpos para lograr su identificación

- Realizar un registro fotográfico
- La etiqueta para marcar los cuerpos debe ser de plástico con tinta indeleble, de esta manera se evita la destrucción
- Manipular el cadáver lo menos posible para evitar perdida y contaminación
- Entrevistar a familiares y testigos para luego compararlos con el estado de los cuerpos
- Realizar descripción minuciosa y detallada de los segmentos estudiados.

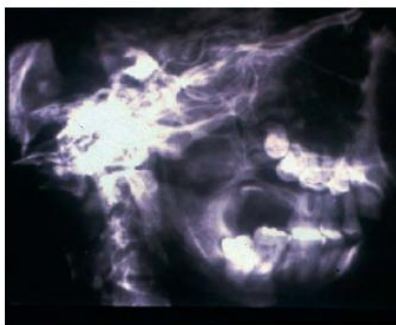


- Recopilar información de las víctimas con sus familiares, como la descripción dental o cambios particulares en sus piezas dentales
- Realizar con las piezas individuales el mayor estudio posible como la lofoscopia, carta dental y carta genética, siempre y cuando sea posible
- Tomar en las piezas que sea posible el cortejo dactiloscópico o comparación de huellas digitales y también el cortejo odontológico a través de radiografías o moldes.
- Realizar cortejo genético comparando la información con ADN de su familia para poder identificar
- Superposición de fotografías donde se busca realizar la identidad del cadáver realizando una comparación de la fotografía de la persona viva con las fotografías tomadas al cadáver
- Radiográficamente se podría hacer estudios antemorten y se comparan con radiografías adquiridas postmorten, estudiando senos paranasales, lesiones a nivel óseo, callos óseos y material de osteosíntesis o prótesis, de donde se podría tomar información. (Procuraduría general de la Republica, Mex. 2018)
- Para encontrar la identificación de los cadáveres también se podría realizar un cortejo genético donde se toma muestra de sangre que se conserva en un filtro de papel que recibe el nombre de (FPA) con al menos 1 cm de sangre de CNI la cual se puede conservar durante 20 años, puesto que hay procesos de identificación que son bastante extensos.





Figura 1. Cabeza con estallido craneal.



**Imagen 2.** Cadáveres quemados. (Sánchez. Robledo. 2008). Recuperado el 20 de mayo de 2020, de [http://scielo.isciii.es/scielo.php?script=sci\\_arttext&pid=S1135-76062008000300008&lng=es&tlng=es](http://scielo.isciii.es/scielo.php?script=sci_arttext&pid=S1135-76062008000300008&lng=es&tlng=es).

### **5. ¿En qué condiciones deben salvaguardarse los cadáveres?**

Los cadáveres deben conservarse en bolsas plásticas, si no hay podría realizarse en cobijas o sábanas de cama, los segmentos corporales deben ser manipulados como si fueran el cadáver completo (Morgan. Tidbal. Alphen. 2009)

Si hay un gran número de cuerpos será necesario instalar una morgue y depósitos temporales de cadáveres, no es posible efectuar el trabajo forense en el lugar de los hechos. Es conveniente que las autoridades en cada localidad tengan previsto de antemano un lugar adecuado para tal fin como hangares y polideportivos cubiertos, con capacidad suficiente para el

número de víctimas a identificar. No se recomienda trabajar en hospitales. En términos generales debe ser un recinto aislado, que permita establecer un estricto control policial.

No siempre se puede garantizar que el sitio seleccionado para morgue temporal tenga agua corriente, sistemas de desagüe, iluminación, buena ventilación y espacios para establecer oficinas provisionales, líneas telefónicas, fax, fotocopiadoras etc, sin embargo es de suprema importancia que se cuente con las necesidades mínimas el lugar; sin embargo también se considera necesario tener un lugar de descanso, alimentación y aseo de quienes deben trabajar en el lugar.

La descomposición de los cadáveres avanza rápidamente si no se les almacena refrigerado. Lo que implica que el lugar donde se guarden los cadáveres debe ser un cuarto frío, garantizando retardar un poco la descomposición, para tener un poco más de tiempo de estudiarlo y conocer su identidad (Morales, Niño. Medicina Legal y Ciencias Forenses. 2009)

En los climas cálidos, la descomposición está tan avanzada a las 12-48 horas que es prácticamente imposible el reconocimiento de la cara del cadáver. (OMS. 2004)

### **Almacenamiento**

Cada cuerpo o parte corporal debe conservarse en una bolsa o envuelto en una sábana, Se deben usar etiquetas resistentes a la humedad (por ejemplo, papel en bolsa plástica sellada) con el número único de identificación, no se deben escribir los números de identificación sobre el cuerpo, bolsas o sabanas, ya que se pueden borrar con facilidad durante el almacenamiento. (Morgan. Tidbal. Alphen. 2009)

Lo ideal es refrigeración entre 2°C y 4°C, aunque no siempre se cuenta con la refrigeración ideal (Morgan. Tidbal. Alphen. 2009)





La sepultura temporal es una buena opción para el almacenamiento inmediato, en casos que no se cuente con ninguna alternativa, puesto que la temperatura bajo tierra es menor que en la superficie, podría considerarse como una refrigeración natural, teniendo siempre en cuenta que esta no es el método ideal.

Otra opción para realizar un almacenamiento a corto plazo es la utilización de hielo seco que está compuesto por dióxido de carbono refrigerado a  $78,8^{\circ}\text{C}$ , este no se puede colocar directamente en los cadáveres ya que podría ocasionar deterioro, para realizar este almacenamiento se requiere 10 kg de hielo seco, debe ser manipulado con precaución pues podría ocasionar quemaduras, cuando el hielo se derrite produce hidróxido de carbono lo cual es un gas tóxico, esto debe tenerse en cuenta y debe realizarse en un lugar con mucha ventilación natural.

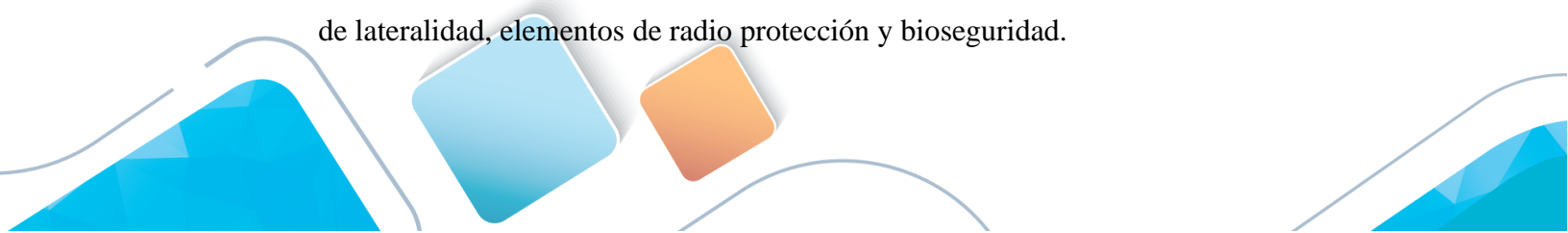El uso del hielo para mantener la temperatura ideal no es la mejor opción, puesto que en climas cálidos este se derrite fácilmente, lo que produce grandes cantidades de agua lo que podría deteriorar los cuerpos. (Morgan. Tidbal. Alphen. 2009)

***6. protocolo para toma de imágenes diagnósticas en cadáveres, garantizando la dignidad y la humanización del cadáver, como ser humano que tuvo una vida y que tiene dolientes.***

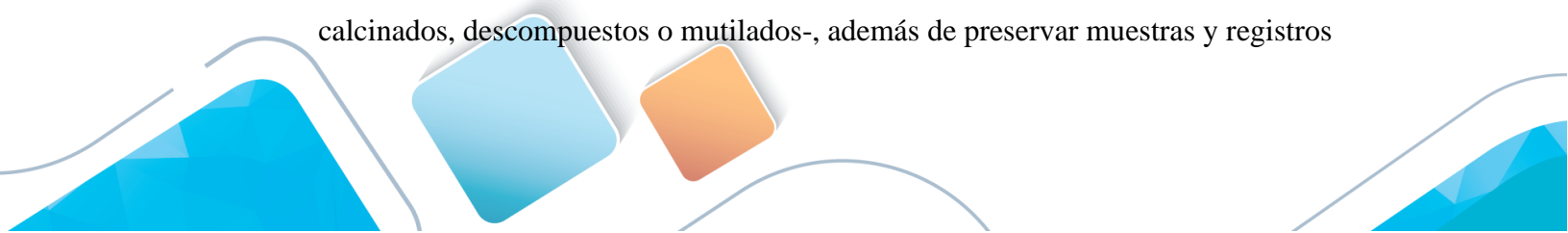
1. Lo primero que se debe realizar al llegar a la morgue es buscar la identificación teniendo en cuenta los métodos de identificación indiciaria o fehaciente dependiendo del caso, para así poder determinar la causa de muerte, nunca dejando de lado sus familiares y dolientes. (Morgan. Tidbal. Alphen. 2009)



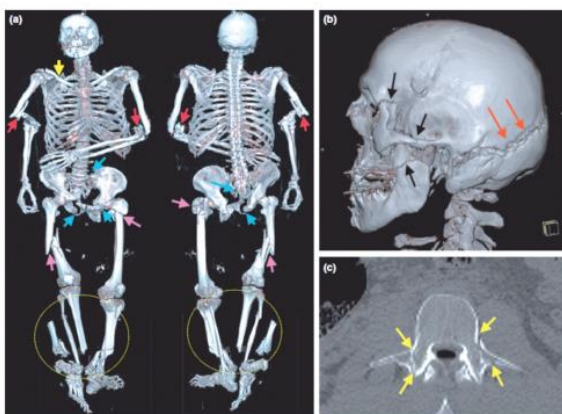
2. Al dar ingreso a cada bolsa con un cuerpo, o parte de él, se verifica la cadena de custodia describiendo el estado de los sellos.
3. Se firma la constancia de recibo, se asigna número de caso y se registra el ingreso incluido el de los elementos anexos, ya sea en una base de datos o manualmente en un formato diseñado para este fin. (Morales, Niño. Medicina Legal y Ciencias Forenses. 2009)
4. Los fallecidos siempre deben ser tratados con respeto.
5. Se realiza el abordaje inicial, la separación los restos de los elementos personales y de las pertenencias los cuales deben ser inventariados y fotografiados. El dinero, las joyas, y otros valores y elementos personales, se deben limpiar, desinfectar y secar antes de colocarlos dentro de un recipiente apropiado y enviarlos bajo cadena de custodia al sitio destinado para su almacenamiento y custodia
6. Se debe tener en cuenta los principios de radio protección, los cuales son o tan bajo sea razonablemente alcanzable, se deben tener en cuenta los tres criterios tiempo, distancia y blindaje (a mayor distancia menor radiación, a menor tiempo de exposición menor radiación y protegernos con gafas plomadas, chaleco plomado y guantes plomados para evitar la radiación.
7. Ya teniendo listo el cadáver o los restos óseos teniendo claro el estudio radiográfico a realizar, se debe tener listo los elementos de protección personal como lo son una bolsa de bioseguridad para depositar el chasis utilizado en el estudio radiográfico, gafas, guantes y traje antifluido para evitar los contactos con fluidos. (OMS. 2004)
8. Luego se debe tener la sala de rayos x portátil con todos los elementos como lo son (equipo de rayos x portátil, chasis, rejilla, panel plomado, elementos para señalización de lateralidad, elementos de radio protección y bioseguridad.



9. Se realizan las radiografías iniciales cuando sea pertinente para verificar el contenido de cada una de las bolsas.
10. Para determinar la edad, talla, sexo se permite por medio de radiografía de pelvis ya que si la forma del agujero magno es redondo se trata de una mujer y si es en forma de corazón es de hombre, por la longitud del fémur, por la apófisis mastoides, por la radiografía de senos paranasales que puesto que cada individuo tiene su características individualizantes en cuanto a morfología.
11. Luego de estos métodos radiográficos donde se hace uso de estudios antemortem y se comparan con radiografías adquiridas postmortem (eje el estudio de senos paranasales, de lesiones a nivel óseo donde se evidencian fracturas, callos óseos y material de osteosíntesis o prótesis que contienen un número serial con el que se pueda adquirir información.
12. Identificar evidencias útiles para la investigación como elementos metálicos de Artefactos explosivos o armas de fuego y en particular, para identificación, prendas y pertenencias o fragmentos de ellas. (Morales, Niño. Medicina Legal y Ciencias Forenses. 2009)
13. Determinar las dimensiones precisas y las relaciones entre partes corporales y establecer en lo posible sexo, edad, tatuajes, cicatrices, prótesis.
14. Tomar fotografías de cada una de las partes o amasijos individualizados
15. Agotar todos los esfuerzos para lograr una identificación de los cuerpos y, en última instancia, disponer/ubicar los cadáveres en nichos, trincheras o zanjas individuales, lo cual constituye un derecho humano básico de los familiares sobrevivientes
16. En los cadáveres frescos no identificados o para los cuerpos alterados –esqueletizados, calcinados, descompuestos o mutilados-, además de preservar muestras y registros



para establecer la identidad (presunta, por información de autoridades y/o familiares) es imprescindible realizar cotejos entre los registros pre y postmortem disponibles (huellas dactilares, características dentales, estudio antropológico, radiografías y ADN) lo que implica actividades interdisciplinarias complejas (Morales, Niño. Medicina Legal y Ciencias Forenses. 2009)



**Imagen 3.** Reconstrucción en 3D a partir de los datos de TC de un piloto, quien murió en un accidente aéreo. (a) Perspectiva del esqueleto completo visto de frente y por atrás, mostrando múltiples fracturas: fractura de la clavícula derecha (flecha amarilla), de los húmeros (flechas rojas), de la pelvis (flechas azules), fracturas de ambos fémures (flechas violeta), y múltiples fracturas de tibia y peroné (circulo amarillo). (b) Modelo en 3D del cráneo, mostrando múltiples fracturas viserocraneanas (flechas negras) y una fractura que provocó la dislocación de la sutura temporal (flechas rojas). (c) Imagen transversal a nivel de la espina lumbar mostrando la primera vertebra con fracturas (flechas) de ambos procesos transversales. (Grabherr, et al. 2007) recuperado de: [file:///C:/Users/cpe/Downloads/311-Texto%20del%20art%C3%83\\_culo-325-1-10-20150706%20\(1\).pdf](file:///C:/Users/cpe/Downloads/311-Texto%20del%20art%C3%83_culo-325-1-10-20150706%20(1).pdf)

## Conclusiones

Es de vital importancia para los familiares de las víctimas de cualquier desastre o accidente, independientemente de las circunstancias de este, tener la certeza de la suerte que han corrido sus familiares desaparecidos. Por lo cual, se hace necesario prestarle a los familiares y allegados un apoyo psicosocial, respetando sus creencias y necesidades culturales y religiosas. La identificación de los cadáveres debe siempre realizarse bajo una manipulación digna, teniendo un manejo cuidadoso y ético. (Morales, Niño. Medicina Legal y Ciencias Forenses. 2009)

No esta demás recordar que los resultados de la identificación de cadáveres es un proceso médico legal, por lo cual los resultados deben ser confiables y veraces.

La radiología es la principal herramienta en casos de desastres, pues nos brinda una información confiable aun con los pocos recursos en los cadáveres presentes para lograr la identificación de este, puesto que después de una explosión, son pocos los restos que quedan. Este es un trabajo que se debe realizar con un equipo multidisciplinario y además con mucha prudencia y ética.



## Referencias

Cruz, E. (2019). *VIRTOPSIA*. Obtenido de [Normas de Bioseguridad]: Recuperado de:  
Cruz Cuellar, E. H. (2019). *VIRTOPSIA "Radiología Forense"*. *VIRTOPSIA "Radiología Forense"*.  
Ibague, Colombia. Recuperado el 17 de Febrero de 2020

Grabherr, S., Stephan, B. A., Buck, U., Näther, S., Christe, A., Oesterhelweg, L., Ross, S.,  
Dirnhofer, R. and Thali, M. J. (2007). Virtopsia®. Radiología en medicina forense. *Imaging  
Decisions MRI*, 11: 2-9. doi: 10.1111/j.1617-0830.2007.00086.x\*\*

Montes, G. A. Otálora, A. F. (2013). *Aplicación de la Radiología Convencional en el  
campo de la medicina forense*. *Rev Colomb Radiol*; 24(4): 3805-17

Morales, M. L. Niño, E. Medicina legal y Ciencias Forenses. 2009. *Identificación de  
cadáveres en la Practica Forense*. Colombia, Bogotá. División de acreditación y certificación  
forense

Morgan, O. Tidball, M. Alphen, D. (2009). *La gestión de cadaveres en situación de  
desastre: Guia Practica para equipos de respuesta*. Washigton DC. Recuperado de:  
<https://www.icrc.org/es/doc/assets/files/other/icrc-003-0880.pdf>

Organización Mundial de la Salud. 2004. *Manejo de cadáveres en situación de desastres*.  
Washington, DC, OPS. Recuperado de <http://helid.digicollection.org/pdf/s8244s/s8244s.pdf>

Osorio, L. C Medina Legal y Ciencias Forenses. 2004. *Guia de procedimientos para la  
realización de necropsias medico legales*. Colombia. Establecimiento public Adscrito a la  
Fiscalía General de la Nación. Recuperado de:  
<https://www.medicinalegal.gov.co/documents/20143/40466/09.+Gu%C3%ADa+para+la+realiza+ci%C3%B3n+de+necropsias+Medicolegales..pdf>

Procuraduría General de la Republica, Mex. (2018). *Protocolo para tratamiento e identificación forense*. México. Recuperado de:

[http://www.coahuilatr transparente.gob.mx/disp/documentos\\_disp/PROTOCOLO%20PARA%20EL%20TRATAMIENTO%20E%20IDENTIFICACION%20FORENSE.pdf](http://www.coahuilatr transparente.gob.mx/disp/documentos_disp/PROTOCOLO%20PARA%20EL%20TRATAMIENTO%20E%20IDENTIFICACION%20FORENSE.pdf)

Rodríguez, L. M. (2013). *Importancia de la criminalística en el manejo de cadáveres en las labores de protección civil en México*. Revista Criminalidad, 55 (3): 337-350.

Sánchez, J.A., & Robledo, M.M.. (2008). Cadáveres quemados: Estudio antropológico-forense. *Cuadernos de Medicina Forense*, (53-54), 269-276. Recuperado en 20 de mayo de 2020, de [http://scielo.isciii.es/scielo.php?script=sci\\_arttext&pid=S1135-76062008000300008&lng=es&tlng=es](http://scielo.isciii.es/scielo.php?script=sci_arttext&pid=S1135-76062008000300008&lng=es&tlng=es).



## Anexo #1

### Estructuras conforman el esqueleto axial

El esqueleto humano adulto está constituido por 206 huesos se dividen en dos grupos principales: esqueleto axial y esqueleto apendicular

El esqueleto axial soporta y protege la cabeza y el tronco con 80 huesos:

**Tabla 1**  
**Huesos esqueleto axial**

Área	Huesos	Numero
Cráneo	Craneales	8
	Faciales	14
	Osículos	6
	Auditivas	
Cuello	Hioides	1
	Esternón	1
Columna vertebral	Costillas	24
	Cervical	7
	Torácica	12
	Lumbar	5
	sacro	1
	coxis	1

Nota\* Merrill. Frank, E. Long, B. Smith, B. Atlas de posiciones radiograficas y procedimientos radiologicos. Editorial Elsevier. 1700 p.



## Estructuras conforman el esqueleto apendicular

Estas estructuras permiten al cuerpo moverse en varias posiciones y de un lugar a otro con sus 126 huesos.

**Tabla 2**

### *Esqueleto apendicular*

Área	Huesos	Numero
Cintura escapular	Clavículas	2
	Escapulas	2
Miembros superiores	humeros	2
	Cubitos	2
	Radios	2
	Carpos	16
	Metacarpianos	10
	Falanges	28
	Miembros inferiores	Fémures
	Tibias	2
	Perones	2
	rotulas	2
	tarsos	14
	Metatarsianos	10
	Falanges	28
Cintura pélvica	Huesos coxales	2

Nota\* Merrill. Frank, E. Long, B. Smith, B. Atlas de posiciones radiograficas y procedimientos radiologicos. Editorial Elsevier. 1700 p.



## **Características que tiene el par radiológico**

1. La radiografía debe estar correctamente realizada, con una adecuada colimación y una calidad de imagen suficiente para hacer un diagnóstico, principio ALARA.
2. Debe incluir las regiones supraclaviculares y la totalidad de las regiones diafragmáticas, se visualizará parte del hemiabdomen superior.
3. Es fundamental reconocer el grado de inspiración de la radiografía, ya que unos pulmones poco insuflados pueden llevar a error, y simular áreas de consolidación o infiltrados para ello es de gran ayuda contar el número de arcos costales anteriores. Una adecuada inspiración es cuando el diafragma está a la altura del sexto arco costal anterior.
4. el grado de rotación del estudio, ya que puede ocultar patología o bien hacer que determinadas estructuras anatómicas simulen procesos patológicos.
5. Se deben contar los 9 o 10 espacios intercostales
6. Se deben ver mínimamente los cuerpos vertebrales a través de la silueta cardiaca
7. La distancia entre el borde medial de las clavículas debe ser equidistante a la apófisis espinosa.
8. La magnificación de algunas estructuras puede dar la falsa impresión de aumento de su tamaño como el corazón en una radiografía anteroposterior. (Merrill. 2010)

## **Radiografía Lateral**

La radiografía lateral es la proyección de rutina complementaria al pastero anterior para la evaluación torácica.



**Espacio retroesternal:** Espacio radiolúcido en forma de medialuna entre esternón y aorta ascendente

**Región hilar:** Ausencia de masa bien definida

**Cisuras:** deben ver como líneas delgadas como trazadas por un lápiz.

**Columna dorsal:** cuerpos rectangulares con platillos paralelos, espacios intervertebrales conservados

Diafragma y senos costos frénicos: diafragma derecho arriba del izquierdo, senos costo frénicos posteriores agudos y bien definidos. (Merrill. 2010)

### **¿Qué se necesita para hacer un estudio radiológico en la morgue?**

- Un equipo portátil de RX
- Bolsa de bioseguridad
- Rejilla, chasis
- Panel plomado

Mesa donde pueda ubicar el cadáver, un elemento de marcación para la lateralidad, accesorios para tomar proyecciones adicionales como son hicopor , elementos de protección personal y bioseguridad

### **Diferencia hay entre estrangulación y ahorcamiento**

Muchos de los datos que se obtienen de la escena pueden ayudar a determinar cuál fue la manera o forma de muerte si fue un homicidio, producto de la estrangulación (ocasionada por un tercero) o un suicidio por ahorcamiento, sin embargo son muchos los casos en los que la escena



no aporta información suficiente para determinar las circunstancias. Por esta razón un estudio adecuado del cadáver llevara al médico a la determinación correcta del modo de muerte.

La radiología ayuda a identificar las lesiones del cuello, que orientan a la diferenciación entre estrangulación o suicidio. En particular la radiografía de esqueleto laríngeo y del hueso hioides es útil para lograr el objetivo pues la presencia de fracturas en estos se encuentra asociada a estrangulación.

Ahora bien, su ausencia no permite descartar esta manera de muerte por tanto se debe interpretar todos los hallazgos junto con el examen de necropsia. (Cruz.2019)

### **Métodos diagnósticos que se usa en radiología forense**

Radiología convencional, hemodinamia, ecografía tomografía y Resonancia magnética

Son las que adopta el cuerpo humano cuando el sujeto se encuentra frente al observador en bipedestación, teniendo los brazos y las piernas totalmente extendidas, las palmas de la mano hacia el frente y los pies juntos o un poco separados para darle estabilidad. Esta es la visión de referencia para describir las distintas posiciones anatómicas. (Eduar.2019)

En radiología se utilizan 4 planos anatómicos

**Plano sagital:** es cualquier plano longitudinal que divide el cuerpo humano en lado derecho e izquierdo el cual va sobre la línea media.

**Plano frontal:** es un plano prolongado que divide el cuerpo en anterior y posterior también se llama coronal porque pasa a través de la sutura coronal.



**Plano horizontal:** es cualquier plano transverso que pasa a través del cuerpo formando ángulos rectos con el plano longitudinal dividiendo el cuerpo en partes superior e inferior también se llama axial

**Plano oblicuo:** es un plano longitudinal o transverso que forma ángulo recto y que no es paralelo a los planos sagital, coronal o axial. (Eduar.2019)

### **Principios de la protección radiológica**

En cuanto a la protección radiológica ALARA o tan bajo como sea razonablemente alcanzable y para alcanzarlo se debe cumplir con tres criterios básicos: Tiempo, distancia, y blindaje a mayor distancia menos radiación (ley inversa del cuadrado de la distancia o un paso atrás) a menor tiempo de exposición menos radiación y el uso de los chalecos plomados guantes plomados lentes plomados o mamparas que se usan como blindaje también disminuyen la radiación. (Cruz 2019)

Luego de tener claro cuál es el área anatómica o material a radiografiar esta se ubica centrada sobre el chasis posterior a esto se coloca el equipo emisor de rayos x ya conectado a una fuente de energía se enciende, se hace la colimación se emite el rayo para adquirir la información y luego se hace el postproceso de la imagen (Montes, Otalora, Archilla. 2013)

### **Evidencia física**

Son todos los elementos tangibles que permiten objetivar una observación y que son útiles para apoyar o confrontar una hipótesis. Puede ser cualquier artículo tangible, pequeño o grande, cuyo análisis produce información que tiende a probar u oponerse a una hipótesis sobre un punto en cuestión. (Montes, Otalora, Archilla. 2013)



Estas evidencias sirven como conectores o nexos de casualidad, pues ayudan a evaluar la consistencia de un relato. Su uso está limitado por la información de los investigadores y a la aplicación de la cadena de custodia. (Montes, Otalora, Archilla. 2013)

### **Almacén de evidencias**

Son sitios donde reposan todos los Elementos Materiales Probativos o Evidencia Física. (Montes, Otalora, Archilla. 2013)

### **¿En qué momento se presentan los fenómenos cadavéricos tardíos?**

Después de 24 horas. Depende de factores bióticos (cambios por acción enzimática y metabolismo bacteriano) y abióticos (condiciones ambientales de la exposición del cadáver). Se dividen en destructores y conservadores, los destructores se dan por fenómenos intrínsecos y extrínsecos y los conservadores se dan por la humedad y la temperatura (Montes, Otalora, Archilla. 2013)

### **Putrefacción**

Se encuentra dada por la acción de las bacterias y su rápida multiplicación, estos fenómenos están ligados a las siguientes fases:

Fase cromática: cambios dados por hemolisis y depósito de ácido sulfhídrico

Fase enfisematosa: se da por producción de gases por parte de bacterias anaerobias intestinales.

Reducción esquelética: se da por desaparición casi total del tejido blando a causa de bacterias, insectos y animales. (Montes, Otalora, Archilla. 2013)



## **Queiloscopía**

Es un método de identificación odontológica usada en la Criminalística, basada en el estudio, registro y clasificación de los surcos presentes en la mucosa labial.

### **¿Cómo se toma una radiografía de tórax antero posterior y cuáles son los criterios de evaluación?**

Posición decúbito supino (paciente acostado sobre la mesa mirando hacia arriba. el área para estudiar va desde cuatro dedos por encima de los ápices pulmonares hasta las bases del pulmón. el rayo va a ingresar perpendicularmente a nivel de la apófisis xifoides. El corazón y los grandes vasos se encuentran magnificados y los campos pulmonares aparecen acortados porque la compresión abdominal desplaza el diafragma a un plano superior, las clavículas se proyectan más elevadas.

### **Criterios de evaluación**

- La parte medial de las clavículas equidistantes de la columna vertebral
- La tráquea visible en la línea media
- Igual distancia de la columna vertebral al borde lateral de las costillas a cada lado
- Una tenue imagen de las costillas y de las vértebras torácicas visibles a través de la silueta cardiaca
- Todos los campos pulmonares desde los vértices hasta los ángulos costo frénicos
- Las marcas pleurales visibles desde las regiones hiliares a la periferia de los pulmones.

(Merrill.2010)



**Cuáles son las estructuras anatómicas más relevantes que se pueden evidenciar en una proyección de Waters?**

Septum nasal, pirámide, reborde inferior de las orbitas, contorno de los arcos zigomáticos, seno frontal, región petrosa del temporal, apófisis odontoides, piezas dentales, cuerpo mandibular, Orbitas, maxilares superiores y los arcos cigomáticos. (Montes, Otalora, Archilla. 2013)

**Que es la ley inversa del cuadrado de la distancia?**

Cuando la intensidad de la fuente radioactiva es inversamente proporcional a la distancia del punto donde se origina. A mayor distancia menos radiación (ley inversa del cuadrado de la distancia o un paso atrás) a menor tiempo de exposición menos radiación (Montes, Otalora, Archilla. 2013)

**Distancia ideal para hacer la adquisición radiográfica con un equipo portátil**

1 metro

**¿Cómo se debe de radiografiar un cuerpo cuanto llega a la morgue, posterior a una exhumación?**

El estudio de cadáveres que fueron reducidos a restos óseos ha ganado importancia en los últimos años en Colombia con la ley de justicia y paz .la necropsia de este tipo de cadáveres es de gran complejidad debido a la ausencia de tejidos. Lo que dificulta la reconstrucción de los hechos. el estudio radiológico forense es de mucho apoyo en estos casos. Se debe tomar siempre una radiografía a los restos oseos, allegados para estudio médico legal con varios objetivos (Montes, Otalora, Archilla. 2013)





Documentar las lesiones traumáticas y patologías de curso natural con manifestación ósea, determinar edad, sexo, raza, y a talla, con este propósito se toman medidas y se describen características como las prominencias de la apófisis mastoides, de la espina nasal anterior, los diámetros pélvicos, la longitud del fémur, el diámetro del agujero magno entre otros.

Documentar las lesiones vitales y los cuerpos extraños que corresponden a las armas usadas durante el proceso que puso fin a la vida del cuerpo estudiado para determinar la causa de muerte. (Montes, Otalora, Archilla. 2013)

### **Que es docimasia radiológica y docimasia hidrostática?**

Es una prueba que se hace directamente sobre el pulmón del cadáver para determinar si hubo respiración antes de la muerte. Se toma el pulmón y se introduce en un recipiente con agua, si flota es sugestivo de que hubo respiración, si no, es indicativo de que no la hubo (Montes, Otalora, Archilla. 2013)

### **Docimasia radiológica**

Consiste en la demostración radiológica de la ausencia de respiración. Debido a que el aire es Radiolúcido, en un pulmón de un cadáver que ha respirado, se observarán zonas radiolúcidas que corresponderían a los alvéolos pulmonares con aire. En un cadáver que no ha respirado, en este caso, porque la muerte ha ocurrido intrauterinamente, se verá un pulmón totalmente opaco. (Cruz 2019)

### **Cuando está contraindicado hacer un estudio por resonancia magnética a un cadáver?**

Cuando el cadáver está en avanzado estado de descomposición y cuando tenga material ferromagnético.



## Banco de imágenes

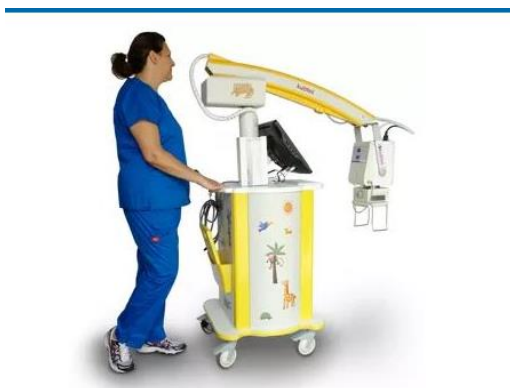

Ilustración 1 Equipo radiológico. *Imágenes médicas y medicina nuclear - Sistemas radiográficos digitales (DR)*



Ilustración 2. Bolsas de Bioseguridad. tomado de <https://www.olx.com.co/item/bolsa-bioseguridad-riesgo-biologico-iid-1102680205>



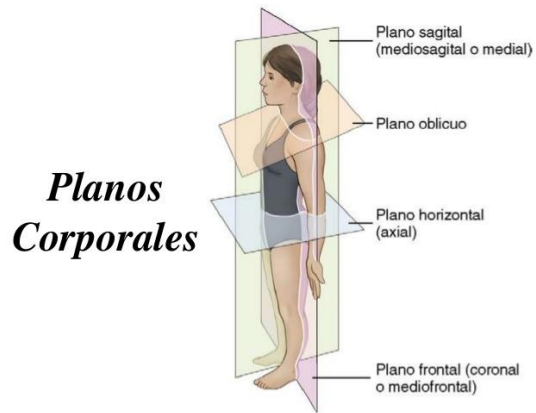
*Ilustración 3.* Rejilla Chasis. Ilustrado de

<https://www.allmedica.cl/app/proteccion-rx/92-biombo-plomado.html>



*Ilustración 4.* Papel plomado. Ilustración tomado de

<http://sirevet.com/product/accesorios-para-rayos-x/>



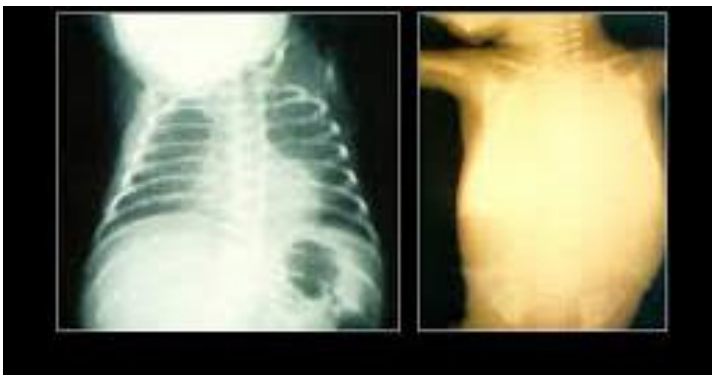*Ilustración 5. Planos corporales. Ilustración*

tomada de <https://www.slideshare.net/TatianaGonzlezP/terminologa-sobre-posiciones-radiologicas>



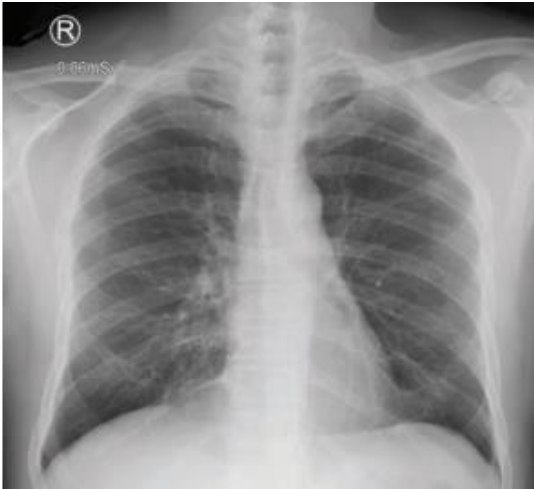*Ilustración 6. Docimasia hidrostática Ilustración tomado de:*

<https://slideplayer.es/slide/1631804/>

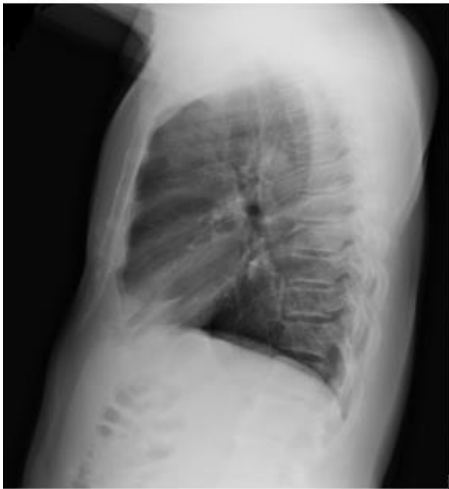


*Ilustración 7. Docimasia*

radiológica Ilustración tomado de <https://slideplayer.es/slide/1631804/>



*Imagen 4* Radiografía PA. (Rojas, Sierra, Milanés. 2017)



*Imagen 5. Radiografía lateral*(Rojas, Sierra, Milanés. 2017)



## Referencias

Cruz Cuellar, E. (2019). *VIRTOPSIA*. Obtenido de [Normas de Bioseguridad]:  
Recuperado de: Cruz Cuellar, E. H. (2019). *VIRTOPSIA "Radiología Forense"*. *VIRTOPSIA "Radiología Forense"*. Ibagué, Colombia. Recuperado el 17 de Febrero de 2020

Merrill. Frank, E. Long, B. Smith, B. Atlas de posiciones radiograficas y porcedimientos radiologicos. Editorial Elsevier. 1700 p.

Montes, G. A. Otálora, A. F. (2013). *Aplicación de la Radiología Convencional en el campo de la medicina forense*. *Rev Colomb Radiol*; 24(4): 3805-17

Rojas, C. A. Sierra, I. J. Milanés, S. A. Anatomía básica en la radiografía de tórax. *Rev.Medica.Sanitas* 20 (2): 116-123, 2017. Recuperado de:  
[http://www.unisanitas.edu.co/Revista/63/CADiaz\\_et\\_al.pdf](http://www.unisanitas.edu.co/Revista/63/CADiaz_et_al.pdf)



## **Anexo #2**

### **Cadena de custodia**

Es un proceso continuo y documentado que sirve para mantener la capacidad demostrativa y minimizar el riesgo de pérdida o daño de todos los elementos materiales probatorios y evidencias físicas para que puedan ser utilizados en el marco de un proceso penal y así demostrar que este mismo elemento fue el que se obtuvo en el lugar de los hechos. (Cruz. 2019)

La cadena de custodia junto con sus principios deben ser aplicados por todos los servidores públicos o particulares, entre ellos el personal de salud que tienen contacto con los elementos materiales probatorios o con las evidencias físicas, como por ejemplo los proyectiles que pueden ser recuperados en el quirófano. (Cruz.2019)

### **Principios de la cadena de custodia**

Identidad, dada por la descripción minuciosa de Elementos Materiales Probatorios y Evidencias Físicas que lo individualiza y garantiza que sea el mismo elemento recopilado.

Integridad, es el principio por el que se garantiza que el Elementos Materiales Probatorios y Evidencias Físicas se conserve con las mismas características físicas, biológicas y químicas sin sufrir cambios hasta que llegue a manos del perito que lo va a analizar.

Inalterabilidad, hace alusión al embalaje de ese Elementos Materiales Probatorios y Evidencias Físicas para garantizar que no sea alterado, sustituido o perdido.

La continuidad, vela porque se registre a cada una de las personas que en determinado momento tuvieron en sus manos ese Elementos Materiales Probatorios y Evidencias Físicas para



garantizar los anteriores principios, es decir que si en algún momento se alteró ese EMP se puede investigar al responsable. (Cruz.2019)

### **Evidencia física**

Son todos los elementos tangibles que permiten objetivar una observación y que son útiles para apoyar o confrontar una hipótesis .puede ser cualquier artículo tangible, pequeño o grande cuyo análisis produce información que tiende a probar u oponerse a una hipótesis sobre un punto en cuestión .estas evidencias sirven como conectores o nexos de casualidad, pues ayudan a evaluar la consistencia de un relato. (Cruz. 2019). El uso de estas evidencias es un poco limitado pues depende de la formación de los investigadores y la aplicación de la cadena de custodia.

### **Las reglas de documentación**

- Diligenciar totalmente el registro o continuidad con letra legible.
- Que esté libre de enmendaduras toda vez que es u documento público.
- Debe ser original
- Por cada Elementos Materiales Probatorios y Evidencias Físicas se debe elaborar un formato o rotulo
- Si el número de custodios sobrepasa la cantidad de líneas de un folio de registro de custodia, se adicionará otro folio numerándolo. (Cruz.2019)

### **Las reglas de envío**

- Embalar y rotular debidamente ese Elementos Materiales Probatorios y Evidencias Físicas
- Diligenciar el registro de continuidad





- Se debe tener la solicitud clara fina correspondiente ya sea de análisis a laboratorio indicado o al almacén de evidencias.
- Toda persona que por su función tenga contacto con un elemento de materia de prueba o evidencia física como custodio del mismo en el traslado de estos deberá verificar el contenedor en el que se transporta ese Elementos Materiales Probatorios y Evidencias Físicas sin destapar el mismo verificando que no tenga alteraciones en su embalaje ,en el caso de en el contenedor esta deberá dejar registro fotográfico y la descripción de las alteraciones en el ítem de observaciones, en el registro de cadena de custodia así como informar a su superior inmediato. El hecho de encontrar esta alteración no habilita ni deja de dar la calidad de Elementos Materiales Probatorios y Evidencias Físicas. (Cruz. 2019)

### **Principio de inalterabilidad**

Hace alusión al embalaje de ese Elementos Materiales Probatorios y Evidencias Físicas para garantizar que no sea alterado, sustituido o perdido. (Montes, Otalora, Archilla. 2013)

### **Almacén transitorio**

Son utilizados como custodia mientras los Elementos Materiales Probatorios y Evidencias Físicas son llevados al laboratorio o a su destino final, por ejemplo, en hospitales y laboratorios clínicos, ya sea porque la complejidad de la diligencia no permite el traslado inmediato de los elementos o porque no se sabe qué Hacer con el elemento o que análisis solicitar o por razones de fuerza mayor o en caso fortuito. (Montes, Otalora, Archilla. 2013)



### **Identificación indiciaria**

Se basa en la coincidencia de las características individualizantes descritas por la familia o las personas allegadas a la víctima y las halladas durante el examen del cuerpo que hacen que se piense sin duda que se trata de esa persona que describen.

También las señales particulares características únicas altamente distintivas como amputaciones deformidades tatuajes cicatrices piercing adquiridas en el transcurso de la vida. (Montes, Otalora, Archilla. 2013)

El ADN que da una alta probabilidad de identidad, hace parte del método de identificación fehaciente que es la certeza de la identidad de la persona que se está estudiando y se realiza a través de métodos científicos como la identificación. (huellas digitales, la configuración odontológica, y el material genético.

El cotejo genético o comparación de perfiles genéticos mediante análisis de muestras biológicas antemortem con muestras postmortem del mismo individuo o de muestras postmortem con muestras de familiares –primer grado de consanguinidad-.que pertenece al método de identificación, el ADN es el método de identificación fehaciente

### **Localización del seno frontal**

Está situado en la parte anterior del cráneo, son dos cavidades neumáticas asimétricas desarrolladas en el espesor del hueso frontal, en la unión de la escama y la parte horizontal, se encuentran separadas por un tabique, se encuentran comunicado con las fosas nasales por medio de un canal. Estas cavidades aéreas sirven en el organismo para calentar y humedecer el aire que se respira (Cruz. 2019).



## **Diferencia existe entre Necropsia y Virtopsia**

La Necropsia es aquel estudio realizado a un cadáver con la finalidad de investigar y determinar las causas de su muerte, por lo general, el término utilizado como sinónimo de autopsia, ya que en ambos casos se procede al estudio de cadáveres, es usada en el área de criminalística más que en cualquier otra rama de la investigación ya que la necropsia comprende todo lo relacionado al lugar del hecho, todo lo concerniente a los indicios y herramientas que se usaron para realizar el asesinato y su posterior levantamiento del lugar.

Virtopsia: identificación de cadáveres, muertes fetales, lesiones personales, determinación de edad exámenes de restos óseos y necropsia virtual la radiología forense es una rama de la medicina por medio de cual se realizan necropsias no invasivas y no destructivas, en este campo se usan rayos x convencional tomografía computarizada ecografía y resonancia por consiguiente estas técnicas ayudan a los médicos legistas a evaluar y obtener un resultado rápido y preciso en la investigación y determinación de las causas de muerte antes de llevar a cabo el abordaje interno del cadáver durante la necropsia. (Montes, Otalora, Archilla. 2013)

## **Normas básicas de radio protección**

Normas de bioseguridad: evitar el contacto con fluidos por lo que se hace necesario el uso de guantes, tapabocas lentes prendas antifluido y bolsas donde se deposita el chasis que se va a usar en la toma del estudio radiográfico (Morgan, Tidball, Alphen. 2009)

En cuanto a la protección radiológica lo ideal es tan bajo como sea razonablemente alcanzable y para alcanzarlo se debe cumplir con tres criterios básicos:



Tiempo, distancia, y blindaje a mayor distancia menos radiación, a menor tiempo de exposición menos radiación y el uso de los chalecos plomados guantes plomados lentes plomados o mamparas que se usan como blindaje también disminuyen la radiación (Cruz. 2019)

Es importante tener claro cuál es el área anatómica o material a radiografiar, se debe ubicar sobre el chasis posterior a esto se coloca el equipo emisor de rayos x ya conectado a una fuente de energía se enciende, se hace la colimación se emite el rayo para adquirir la información y luego se hace el proceso de la imagen. (Cruz.2019)

### **Limites operacionales**

La limitación operacional es la estimación de los valores operacionales de dosis, para todas las zonas de la instalación. Para dar cumplimiento a las medidas de protección, se han establecido límites primarios de dosis correspondientes a: 100 mSv promediados en 5 años sin sobrepasar 20 mSv en un año para el personal ocupacionalmente expuesto. (Ortega. Melo. Sanchez. 2019).

### **Tabla de límites anuales de dosis efectivas y equivalentes**

Dosis equivalente efectiva: Ocupacionalmente expuesto: 20 mSv año, 1.7mSv/mes  
ideal 0.7 mSv/mes Público general 1mSv/ año

**Tabla 3**

#### **Limites anuales de dosis efectivas y equivalentes**

Área corporal	Ocupacional	Publico
Para cada órgano o tejido	50mSv /año	500mSv
Para el cristalino	150mSv	15 mSv /año

Para extremidades	50mSv	5 mSv /año
-------------------	-------	------------

Tomado de Ortega. Melo. Sanchez. 2019. Recuperado de:

[https://inafic.com.co/palma/payarte/Documentacion/Macroproceso%20Apoyo%20diagnostico/Rayos%20x/Protocolos/AD-PRO42\\_Protocolo\\_Radioproteccion\\_Radiologica.pdf](https://inafic.com.co/palma/payarte/Documentacion/Macroproceso%20Apoyo%20diagnostico/Rayos%20x/Protocolos/AD-PRO42_Protocolo_Radioproteccion_Radiologica.pdf)

### Caso clínico

**Imagen 5. Tomado de evidencias del caso clinico**



Al servicio de radiología llega una mujer con cinco meses de embarazo, quien fue arrollada por una motocicleta y tiene una deformidad a nivel de tercio medio de pierna derecha, con limitación funcional para la marcha y dolor intenso a nivel pélvico, fue solicitado por el médico tratante una radiografía de tórax, pelvis, columna cervical, hombro derecho y pierna derecha.

### **¿Se considera pertinente realizar una radiografía de pelvis?**

Es necesario realizar el estudio radiográfico tomando todas las medidas necesarias de protección radiológica donde la paciente firma el consentimiento informado si se encuentra consciente, y si no lo firma el familiar responsable que autoriza al personal de radiología a realizar dicho estudio, donde se le informa los pro y contra de la realización de estudio radiográfico, la paciente debe saber el riesgo que corre debido a las radiaciones ya que en el primer trimestre de embarazo se empiezan a formar órganos y tejidos llamado organogénesis lo cual es un riesgo bastante alto, aunque el quinto mes sigue siendo un riesgo.

Se debe tener en cuenta las ordenes médicas, el historial médico ya que es una paciente politraumatizada por lo tanto se debe realizar el protocolo básico de RX el cual se debe iniciar con radiografía cervical, tórax y pelvis que ayudan a brindar un mejor dictamen médico, que complementan el estudio, siempre teniendo la debida protección radiológica y aplicando los principios ALARA. ya que al no realizarse la radiografía de pelvis también podríamos poner en riesgo la vida de la paciente ya que en pelvis se ubican varias venas y arterias que debido al impacto pueden sufrir una ruptura y ocasionar hemorragias que pueden conllevar a la muerte.

### **¿Cómo realizaría los estudios radiográficos ordenados teniendo en cuenta las normas de radio protección?**

Lo primero es leer con claridad la orden médica verificando con nombre propios que se trata de la misma paciente.

Evitar el contacto con fluidos por lo que se hace necesario el uso de guantes, tapabocas lentes prendas anti fluidos y bolsas donde se deposita el chasis que se va a usar en la toma del estudio radiográfico para evitar el contacto con fluidos como la sangre.



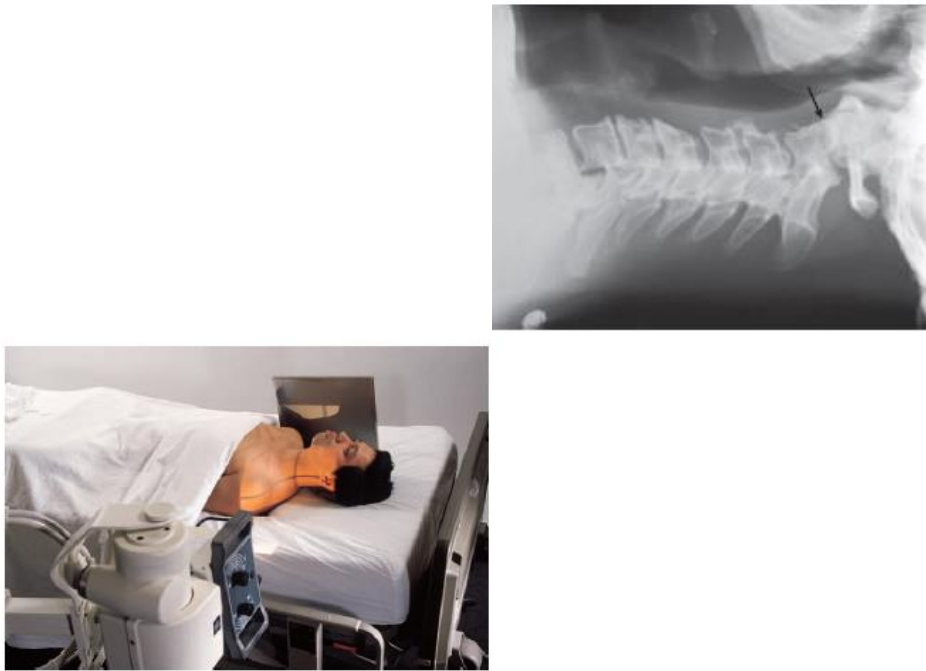Antes de realizar la radiografía me colocaría todos los implementos que evitan riesgos ante posible exposición de radiación como lo son el uso de los chalecos plomados guantes plomados lentes plomados o mamparas que se usan como blindaje también disminuyen la radiación

Pasaría a la paciente a sala de rayos x y de una manera muy cordial le sugeriría que si se puede colocar la bata para mayor comodidad esperararía la respuesta de la paciente, luego la ubicaría sobre la mesa ya que por la situación en que se encuentra no se puede colocar de pie.

Luego colocaría a la paciente en una posición cómoda para realizar las radiografías cráneo caudal empezaría con rx cervical AP axial en decúbito supino, luego lateral y odontoides con la debida protección radiológica colocando chaleco plomado cubriendo el abdomen.

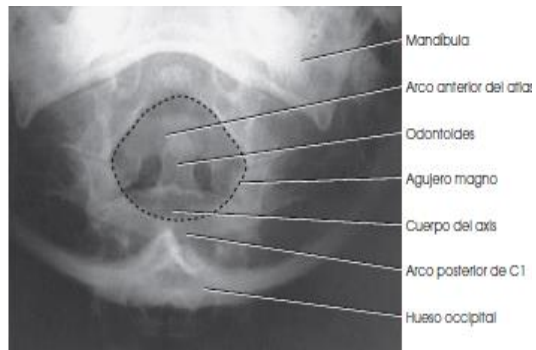
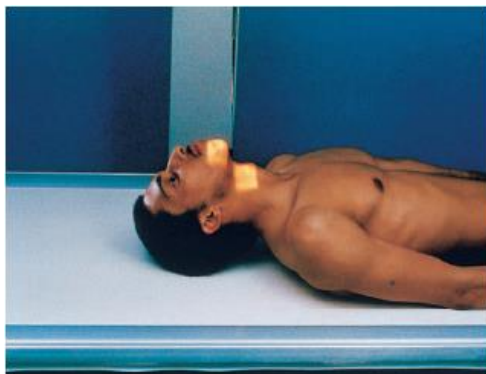


### Proyección lateral cervical



*Imagen 6. Proyección lateral cervical* (Merrill. 2010)

### Odontoides

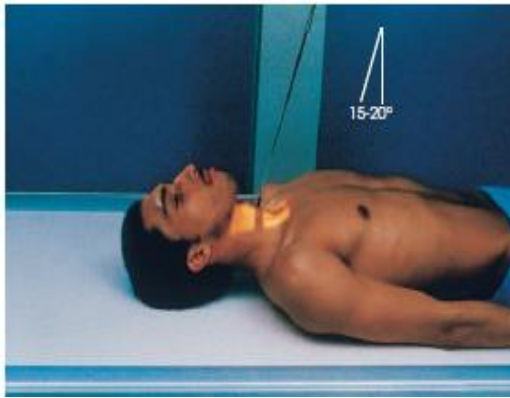


*Imagen 7. Odontoides* (Merrill.2010)

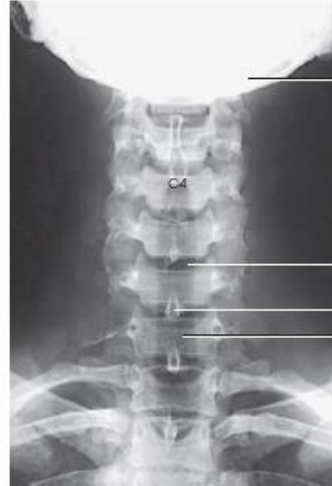### Ap cervical





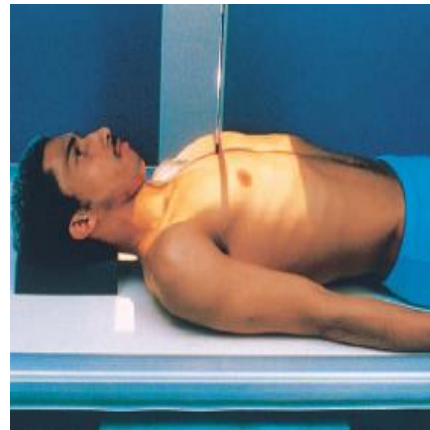
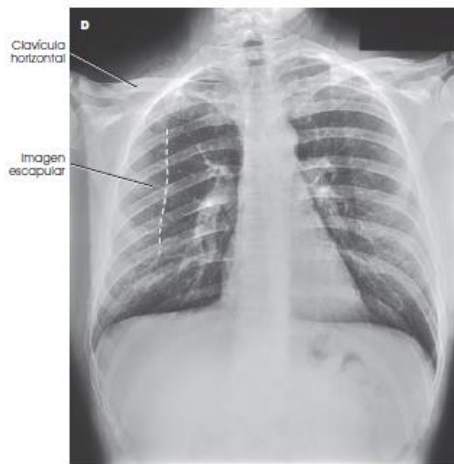


**Imagen 8. Ap cervical** (Merrill, 2010)



Luego la radiografía de tórax Ap con la debida protección radiológica con chaleco plomado en abdomen.

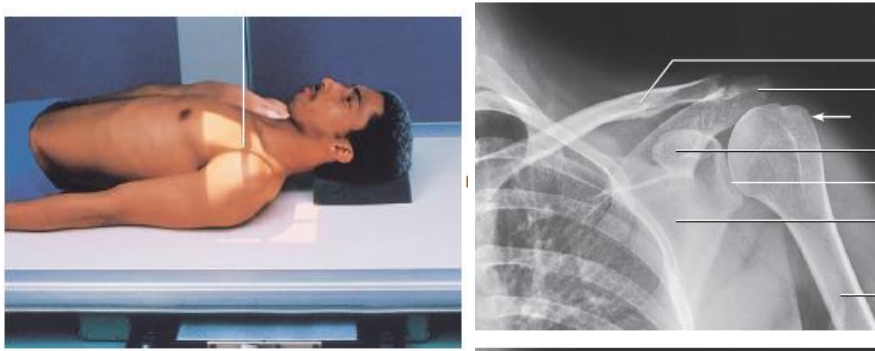### Proyección Ap de tórax



**Imagen 9.**

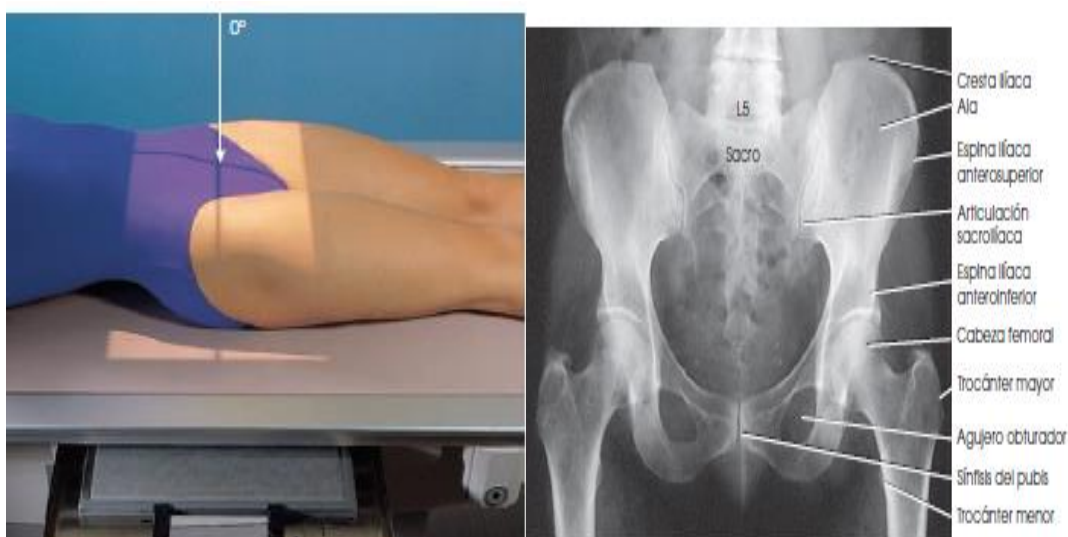
**Proyección ap de toraz** (Merrill.2010)

Luego paciente en decúbito supino realizaría AP neutra de hombro con protección radiológica en abdomen.



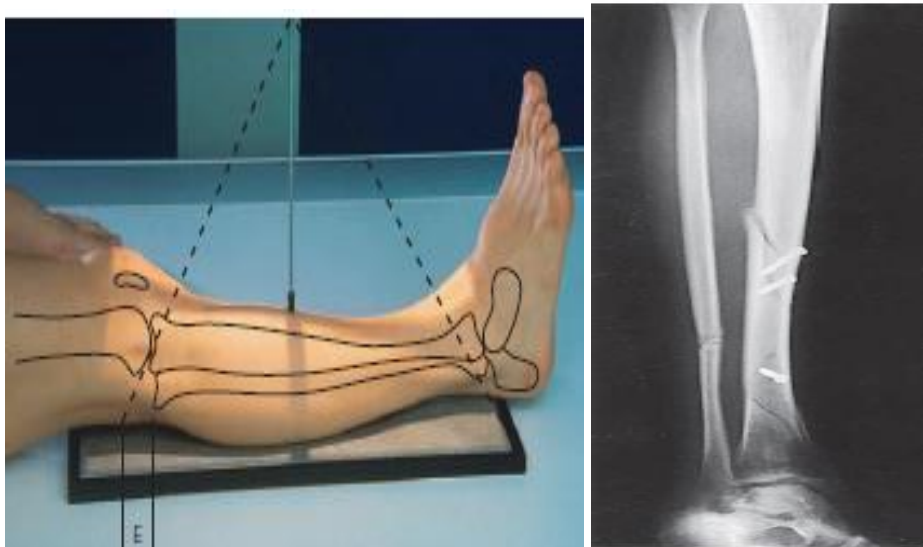
**Imagen 10. Ap neutra de hombro** (Merrill. 2010)

Se realiza Ap de pelvis, paciente en decúbito supino, si presenta fracturas se deben hacer las laterales, ya que esto puede provocar hemorragias masivas debido a que en la pelvis existen unas venas de gran calibre que pueden perforarse ,que pueden conllevar a la muerte a la paciente .



**Imagen 11. AP de pelvis** (Merril. 2010)

Luego se toma AP de pierna y lateral en decúbito supino con debida protección radiológica en abdomen.



*Imagen 11. AP de pierna y lateral* (Merrill.2010)

**¿Cuál de los usos que tiene la radiología forense se relaciona con este caso médico legal?**

Esta relacionado con la viptorsia ya que este caso se realizan rayos x que ayudan a los médicos legistas a evaluar y obtener un resultado rápido y preciso en la investigación de los hechos brindando un diagnóstico oportuno y rápido ante la posible lesión presentada por la mujer arrollada. También tiene aplicación en personas que consultan para valoración de lesiones no fatales como lesiones personales, violencia intrafamiliar, maltrato infantil, violencia de pareja. Dichas técnicas demuestran un gran potencial en las investigaciones forenses por su celeridad en el diagnóstico, el fácil sistema de archivo y registro, ya que las imágenes se pueden almacenar de forma indefinida y examinar cuantas veces sea necesario. (Cruz. 2019)

## Referencias

- Cruz Cuellar, E. (2019). *VIRTOPSIA*. Obtenido de [Normas de Bioseguridad]:  
Recuperado de: Cruz Cuellar, E. H. (2019). *VIRTOPSIA "Radiología Forense"*. *VIRTOPSIA "Radiología Forense"*. Ibaguè, Colombia. Recuperado el 17 de Febrero de 2020
- Merrill. Frank, E. Long, B. Smith, B. Atlas de posiciones radiograficas y porcedimientos radiologicos. Editorial Elsevier. 1700 p.
- Montes, G. A. Otálora, A. F. (2013). *Aplicación de la Radiología Convencional en el campo de la medicina forense*. *Rev Colomb Radiol*; 24(4): 3805-17
- Morgan, O. Tidball, M. Alphen, D. (2009). *La gestión de cadaveres en situación de desastre: Guia Practica para equipos de respuesta*. Washigton DC. Recuperado de:  
<https://www.icrc.org/es/doc/assets/files/other/icrc-003-0880.pdf>
- Ortega, O. Melo, L. Sanchez, O. (2019). Protocolo de Radioprotección radiológica. E.S.E Hospital San Jose de la Palma y Yacopí. Recuperado de:  
[https://inafic.com.co/palma/payarte/Documentacion/Macroproceso%20Apoyo%20diagnostico/Rayos%20x/Protocolos/AD-PRO42 Protocolo Radioproteccion Radiologica.pdf](https://inafic.com.co/palma/payarte/Documentacion/Macroproceso%20Apoyo%20diagnostico/Rayos%20x/Protocolos/AD-PRO42%20Protocolo%20Radioproteccion%20Radiologica.pdf)
- Rojas, C. A. Sierra, I. J. Milanés, S. A. Anatomía básica en la radiografía de tórax. *Rev.Medica.Sanitas* 20 (2): 116-123, 2017. Recuperado de:  
[http://www.unisanitas.edu.co/Revista/63/CADiaz\\_et\\_al.pdf](http://www.unisanitas.edu.co/Revista/63/CADiaz_et_al.pdf)