

Los Grandes Avances en la Radiología Forense

Diana Marcela Páez Carreño

Director:

Eduar Henry Cruz

Universidad Nacional Abierta y a Distancia

Escuela de las Ciencias de la Salud ECISALUD

Tecnología Radiología E imágenes Diagnosticas

Diplomado Radiología Forense

Bucaramanga Santander

2020

Resumen

La Radiología Forense, tiene una función importante en la investigación criminal, interactuando con las Unidades de Medicina y Antropología Forense, donde las imágenes son fundamentales en la determinación de trauma, constituyéndose en una prueba fehaciente, objetiva y científica a la hora de demostrar la lesión; en todo caso las imágenes pueden aprobar o desaprobar la existencia de lesiones, así como establecer su ubicación, cantidad y otras características que se relacionan con la tipificación de lesión reciente o antigua, antemorten o postmorten, sus alcances van a la búsqueda de datos identificatorios y la determinación de elementos extraños o prótesis en cadáveres complejos y restos óseos, sus hallazgos son expresados siguiendo criterios radiológicos validados por la comunidad científica y su meta es optimizar los protocolos de actuación médico legal tendiente a la virtopsia o autopsia virtual.

Estos resultados se dan por la diferencia de densidades que nos ofrece la radiología, donde permite identificar cada estructura, así llegar a conocer diferentes patologías o la causa de muerte de una persona ya sea de manera natural, accidente, asesinato entre otros.

Palabras Clave: Radiografía, planos, restos óseos, tejido, trauma, patología.

Summary

The Forensic Radiology Service of the IDIF, has an important role in criminal investigation, interacting with the Units of Medicine and Forensic Anthropology, where images are fundamental in the determination of trauma, constituting a test reliable, objective and scientific in demonstrating injury; in any case the images can prove or disapprove of the existence of injuries, as well as establish their location, quantity and other characteristics that relate to the typification of recent or old injury, antemortem or postmorte, their scopes go to the search identifying data and the determination of foreign elements or prostheses in complex corpses and bear debris, their findings are expressed according to radiological criteria validated by the scientific community and their goal is to optimize the protocols of action legal doctor in the pipeline for virtosy or virtual autopsy.

These results are given by the difference in densities that radiology offers us, where they allow us to identify each structure, thus getting to know different pathologies or the cause of death of a person naturally, accident, murder, among others.

Key words: X-ray, plans, skeletal remains, tissue, trauma, pathology.

Tabla de contenido

Introducción.....	6
Objetivo.....	7
Objetivo General.....	7
Objetivos Específicos.....	7
Caso de estudio 6. Integración de conceptos.....	8
Actividades para desarrollar.....	8
Defina radiolúcido y radiopaco apoyándose en una imagen radiográfica de pelvis.....	8
¿Qué características radiológicas tiene un hemotórax, un neumotórax y un neumoperitoneo?	10
En un estudio radiográfico de tórax, haciendo uso del par radiológico, identifique la anatomía radiológica de este.....	16
Qué ventaja tiene la radiología convencional sobre la resonancia magnética en dicho estudio de Caso?	19
La historia secreta de las momias guanches	20
Conclusion.....	25
Bibliografía.....	26

Tabla de figuras

Figura 1.....	9
Figura 2.....	11
Figura 3.....	12
Figura 4.....	13
Figura 5.....	14
Figura 6	16
Figura 7	17
Figura 8.....	18
Figura 9	19
Figura 10	24

Introducción

La obtención de imágenes por radiología tiene sus indicaciones, en la sospecha de trauma en el consultorio de Medicina Forense y la determinación de muerte violenta en Tanatología y Antropología Forense, que puede devenir de la muerte por agresión física, disparos de proyectil de arma de fuego, hechos de tránsito, caída, situaciones que repercuten en el tejido óseo y blando, que son los elementos de estudio por radiología (parte ósea y parte blanda) en base a la radiografía convencional, realizada por planos según el perfil necesario como el anteroposterior (AP), lateral, oblicua, panorámica o de detalle como las periapicales, empleadas en trauma dentario, fracturas de hioides, arcos costales, articulaciones, etc., cuyo análisis e interpretación están basados en signos radiológico que constituyen los criterios científicos.

Este trabajo retoma conocimientos anteriores como los conceptos de radiopaco y radiolúcido, densidades que son utilizadas en los rayos X, ya que estas son las encargadas de establecer cada estructura presente en el interior del cuerpo, por medio de estas densidades se puede conceptualizar acerca de hemotórax, neumotórax y neumoperitoneo.

A pesar de que la radiología forense es un tabú o un tema que nadie quiere enfrentarse o hablar, se debe retomar ya que a medida del tiempo la historia permite conocer viejas maneras y costumbres que tenían en momificar a las personas en el momento de su muerte, un ejemplo claro de como la radiología forense permite retomar e identificar estas personas cuales eras sus costumbres su manera de muerte, el tiempo y adentrarnos en las raíces que hicieron parte de una evolución humana.

Objetivos

Objetivo general

- Mediante una estrategia establecida en el caso de estudio, y logrando una nueva generación de conocimientos, dando solución a una serie de preguntas que nos permiten integrar todos los conceptos que se han planteado en el curso.

Objetivos específicos

- Buscar y encontrar las ventajas y desventajas que tiene la Radiología convencional sobre la Resonancia magnética.
- Identificar las características Radiológicas que tiene un hemotórax, un neumotórax y neumoperitoneo, basado y sustentado con imágenes diagnósticas.
- Mediante un video de las momias guanches, establecer la historia y la importancia de la radiología forense a través de los tiempos.

Caso de Estudio 6. Integración de Conceptos.

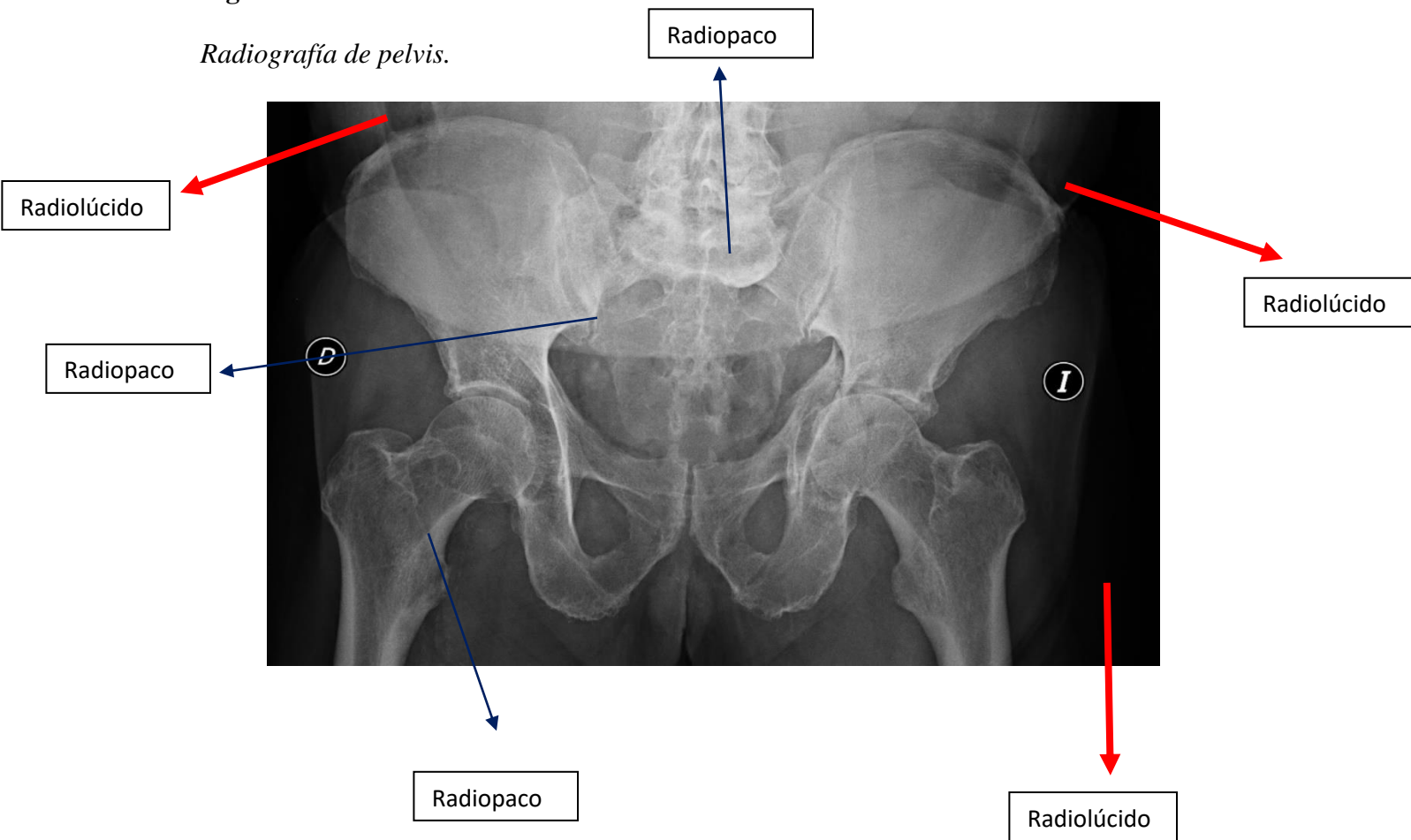
Se recibe en la morgue, un cadáver con herida localizada a nivel del hemitórax derecho, de borde lineales equimóticos, atípica, sin anillo de contusión perilesional, ni restos de pólvora, para lo cual el médico prosector solicita una radiografía como ayuda diagnóstica, en la radiografía anteroposterior de tórax, se observa un cuerpo extraño lineal y en la proyección lateral, se aprecia un material radiopaco de aproximadamente dos centímetros.

Actividades para desarrollar

Defina Radiolúcido y radiopaco apoyándose en una imagen radiográfica de pelvis.

Radiopaco: Es aquel término que se emplea en la acentuación de los rayos X, es decir, son tejidos blandos y que permiten el paso de la luz. Es todo aquel cuerpo que ofrece resistencia a ser atravesado por los rayos X y aparece en la radiografía como una zona blanca.

Radiolúcido: Es aquel término que se emplea en la acentuación de los rayos X, es decir, son tejidos blandos y que permiten el paso de la luz. Es todo aquel cuerpo que se deja atravesar por la energía radiante, (se ve como una zona negra).

Figura 1.*Radiografía de pelvis.*

Nota. Se presenta imagen de radiografía de pelvis el cual nos permite identificar las densidades tanto radiopacas como radiolúcidas.

De la Cámara, Miguel. (2014) Fractura de Pelvis y de Cadera (todas las proyecciones estándar y las no convencionales). Importancia del Diagnóstico. Complicaciones (figura). Recuperado de <http://www.tecnicosradiologia.com/2013/08/fractura-de-pelvis-y-de-cadera.html>.

¿Qué características radiológicas tiene un hemotórax, un neumotórax y un neumoperitoneo? argumente sus respuestas y apóyese en imágenes diagnósticas.

Características del Hemotórax:

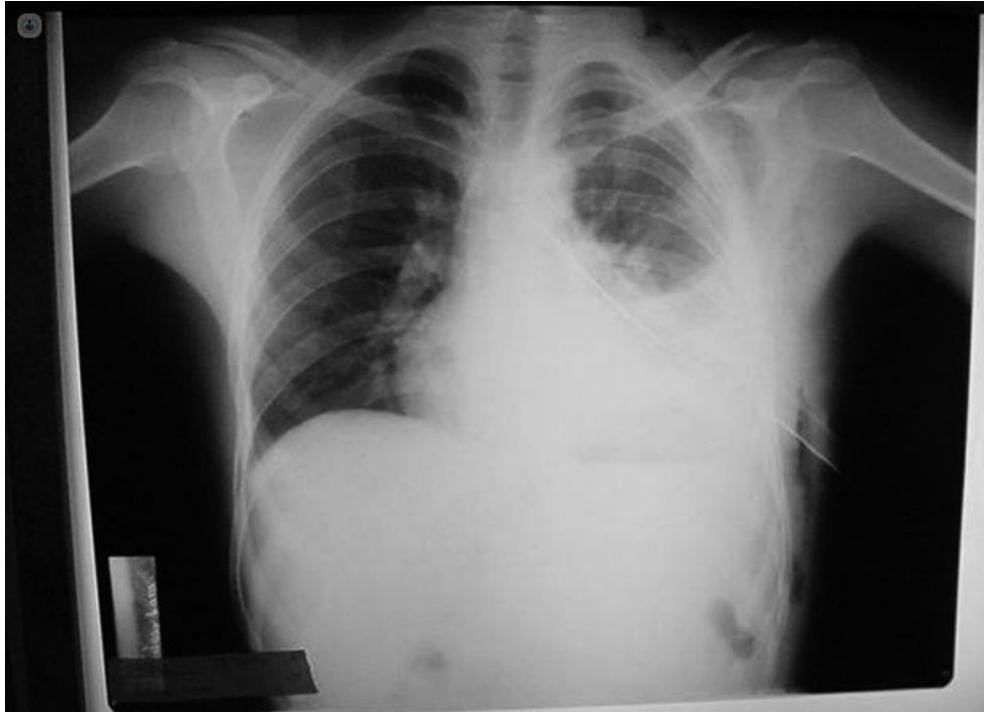
Es la presencia de sangre en la cavidad pleural; sin embargo, también se puede encontrar allí líquido pleural de aspecto hemático, durante la evaluación inicial de casos con derrame pleural. La misma identificación de los factores de riesgo que permitan distinguir los derrames hemorrágicos del hemotórax es importante para argumentar diagnósticos diferenciales.

Las principales causas de un hemotórax son:

Un defecto de coagulación en la sangre, cirugía en el pecho, muerte del tejido pulmonar, cáncer pulmonar o pleural, ruptura en un vaso sanguíneo después de colocar un catéter venoso central o se asocia a una presión arterial alta y la tuberculosis.

Esto hace que se presente ansiedad, dolor en el pecho o torácico, piel pálida, fría y humedad, frecuencia cardíaca acelerada, dificultad al respirar, inquietud.

Figura 2.

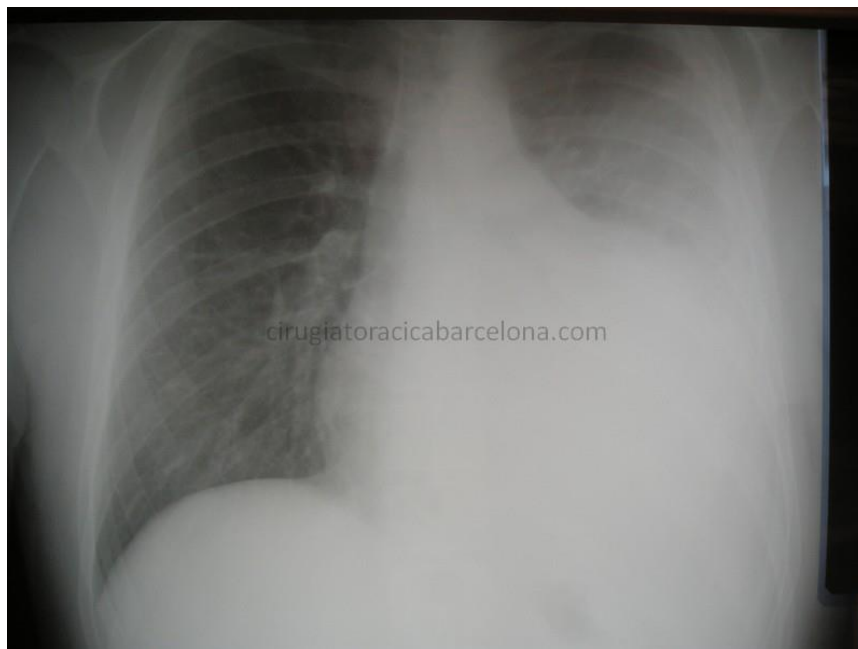

Nota. Imagen radiología en donde se evidencia claramente menisco cóncavo. Abel, Q. (2015). Imagenología derrame pleural (Figura). Recuperado de <https://www.slideshare.net/abelquintana520/signosradiologicos-del-derrame-pleural?smtNoRedir=1>

Hemotórax agudo

El manejo inicial que se debe dar, es ser enfocado en la identificación de situaciones que comprometan la vida, control del sangrado y reanimación para controlar el estado hemodinámico.

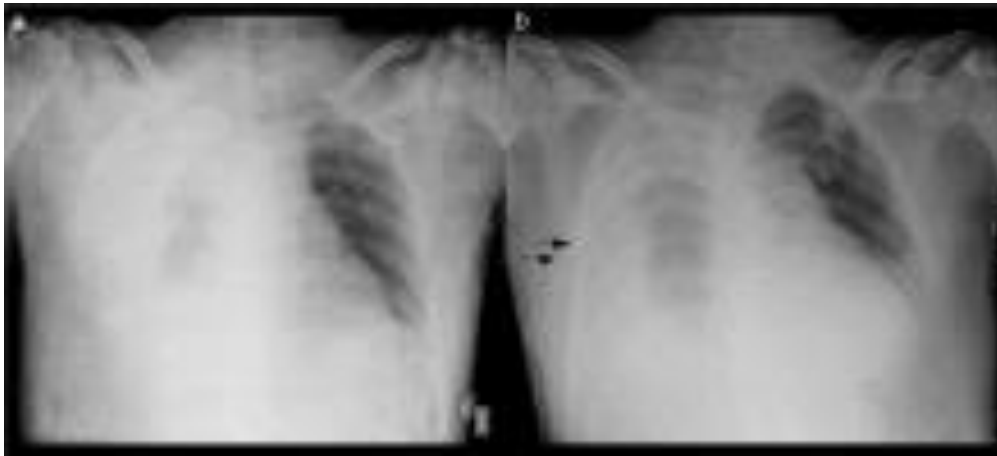Figura 3.



Nota. Cirugía torácica de Barcelona. Hemotórax. (Figura). Recuperado de <http://cirugiatoracicabarcelona.com/hemotorax/>

Hemotórax masivo

Es una indicación de intervención quirúrgica. El estado hemodinámico es la condicionante principal para definir el mejor momento de la cirugía. La ruta de resolución sugerida es vía toracotomía anterior; sin embargo, centros con gran experiencia sugieren el empleo de videotoracoscopia asistida.

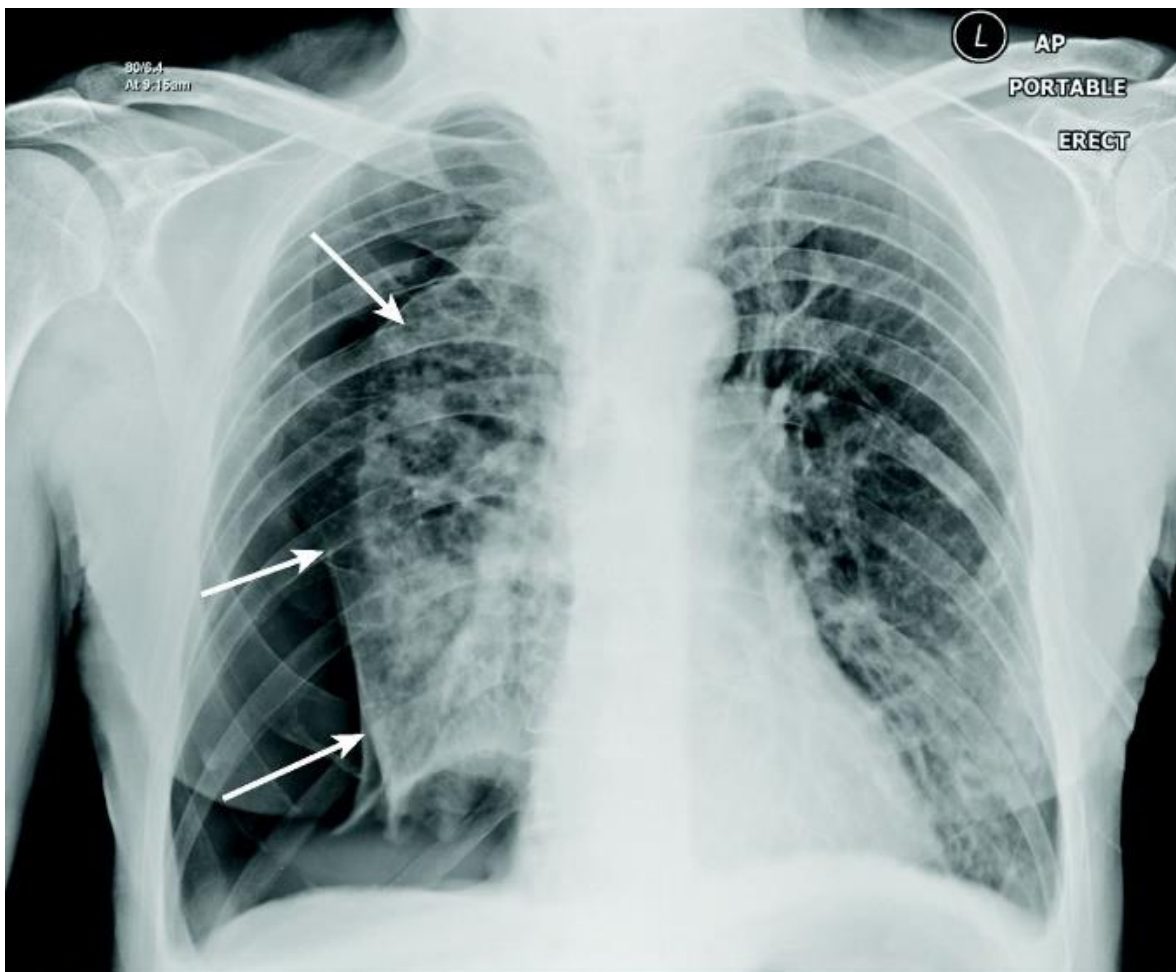
Figura 4.

M. Taboada Muñiz, A. Tubio Pose, E. Ferreiroa Mosquera, A. Calvo Rey, J.M. Martínez Cereijo, J. Alvarez Escudero recuperado de

Massive right hemothorax due to idiopathic spontaneous rupture of a phrenic artery following cardiac surgery.

Neumotórax

Un neumotórax es un colapso pulmonar el cual se produce cuando el aire se filtra dentro del espacio que se encuentra entre los pulmones y la pared torácica. El aire hace presión en la parte externa del pulmón y lo hace colapsar. El neumotórax puede ser un colapso pulmonar completo o un colapso de solo una parte del pulmón. Un neumotórax también puede ser provocado por una contusión o una lesión penetrante en el pecho, por determinados procedimientos médicos o daño provocado por una enfermedad pulmonar oculta. O bien, puede ocurrir sin un motivo evidente. Los síntomas, generalmente, comprenden dolor repentino en el pecho y dificultad para respirar. En algunas ocasiones, un colapso pulmonar puede ser un evento que pone en riesgo la vida.

Figura 5.*Neumotorax*

Nota: Richard W. Light. (2019). Neumotórax. MD, Vanderbilt University Medical Center (Figura) recuperado de: <https://www.msmanuals.com/es-cr/professional/trastornospulmonares/trastornos-mediast%C3%ADnicos-y-pleurales/neumot%C3%B3rax>

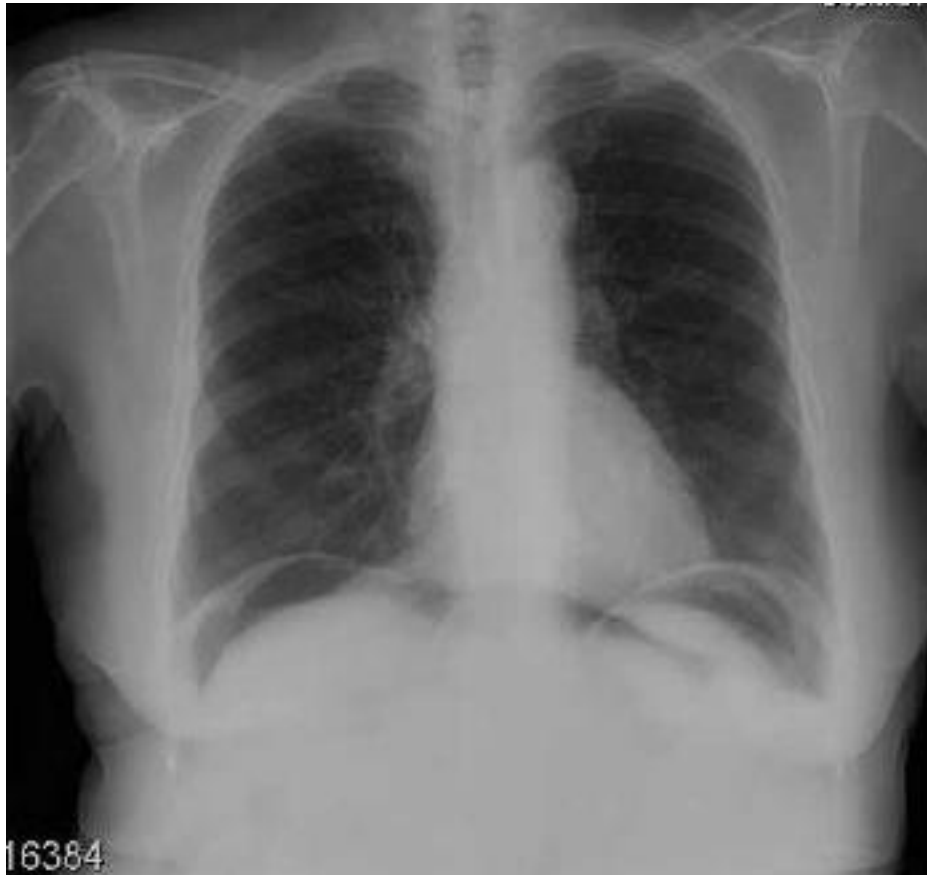Neumoperitoneo

El neumoperitoneo es la presencia de aire en la cavidad peritoneal. Se debe realizar una radiografía de tórax con el paciente en bipedestación (de pie), ya que permite visualizar una colección de aire con forma de semiluna situadas debajo del diafragma. Estos pacientes su clínica es la presencia de dolor fuerte en el epigástrico y se irradia hasta el hombro, esta patología es delicada ya que en el proceso puede generar infección.

Se conoce el signo de Leo Rigler, conocido también como el signo de la "doble pared", corresponde a la visualización de ambas superficies de la pared intestinal, por la presencia de gas en contacto con ellas, tanto en el interior del asa como por fuera de ésta, por presencia de neumoperitoneo

Causas:

- Úlcera gástrica
- Perforación del intestino delgado
- Perforación del colon
- Perforación en la vesícula biliar
- Apendicitis aguda

Figura 6.

Nota: Duran, M. (2013). Neumoperitoneo en paciente con tratamiento renal sustitutivo con diálisis peritoneal continua ambulatoria. (Figura). Recuperado de <https://www.revistaseden.org/~sedenrevista/revista/3199/>

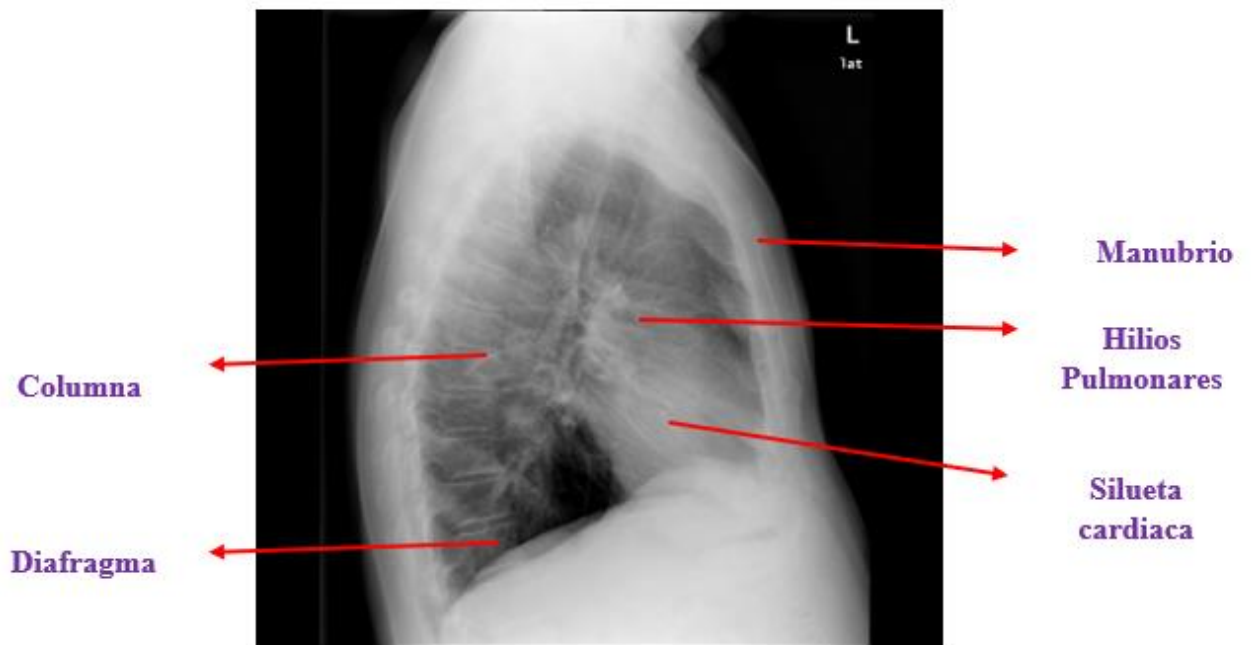
En un estudio radiográfico de tórax, haciendo uso del par radiológico, identifique la anatomía radiológica de este.

En la anteroposterior de Tórax, se evidencia en que parte está localizada la herida y el arma siempre y cuando este allí y en la lateral se evidencia la profundidad de dicha herida, así como lo que compromete y por este motivo es importante el par radiográfico. Este

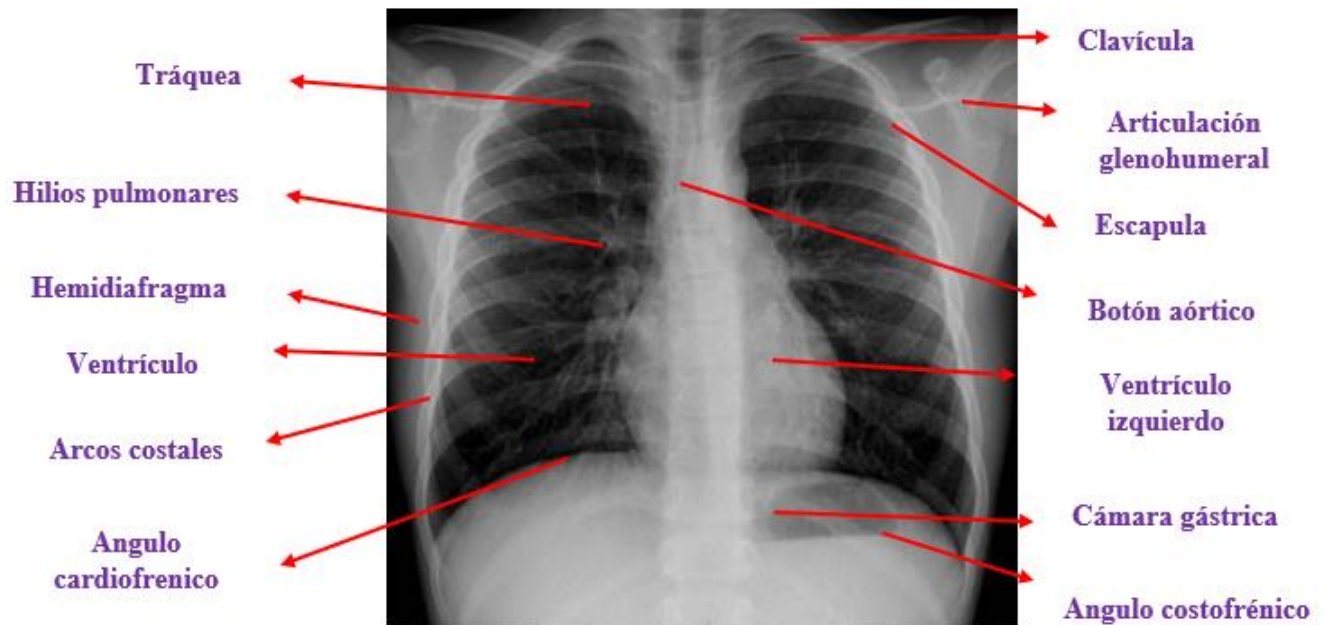
también permite identificar elementos extraños ya sea que en una proyección no se logre observar mediante el par radiológico se puede ver desde varios ángulos incrementando la posibilidad de obtener una respuesta a la lesión recibida.

Figura 7.

Anatomía Radiológica del tórax.



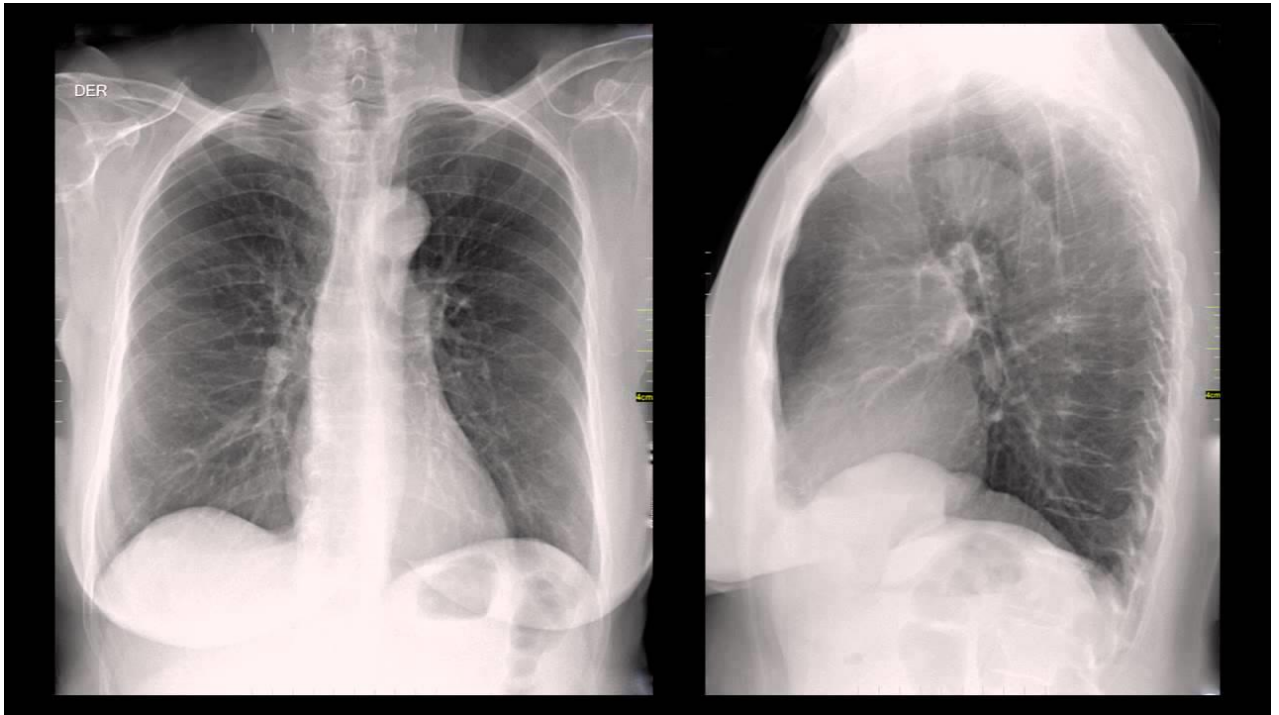
Nota. González, T. (2011). El fumador que sangra. (figura). Recuperado de https://amf-semfyc.com/web/article_ver.php?id=1690.

Figura 8.

Nota. FAROS Sant Joan de Déu.(2016). Radiografía de tórax de niños, en que consiste, en qué casos se realiza y que riesgos tiene. (Figura). Recuperado de <https://faros.hsjdbcn.org/es/articulo/radiografia-torax-ninos-consiste-casos-realiza-riesgos-tiene>

Par Radiográfico

Lo ideal es tener dos perspectivas complementarias, una proyección posteroanterior (PA) y una proyección lateral izquierda (LI) para construir una imagen mental en 3D de la anatomía del paciente.

Figura 9.

Nota. Universidad nacional de Colombia. (2014). Par radiológico. (video). Recuperado de http://red.unal.edu.co/cursos/medicina/img_diag/modulo_2/cont_2.html

¿Qué ventaja tiene la radiología convencional sobre la resonancia magnética en dicho estudio de caso?

En la radiología convencional se puede tomar con cuerpos extraños (proyectil de arma de fuego o arma cortopunzante) mientras que en la resonancia magnética no se puede ya que para realizar un examen el paciente no debe tener cuerpos extraños porque estos son materiales ferromagnéticos, y pueden generar accidentes dentro de la sala de resonancia, ya sea al personal, a la infraestructura o al mismo paciente en este caso el cadáver. Además, lo más adecuado es tener en cuenta que la resonancia magnética es para identificar y

estratificar lesiones de todo tipo siempre y cuando el cuerpo no esté en avanzado estado de descomposición.

La ventaja de los rayos X también es que es un estudio que se realiza de una manera más rápida y segura, dando de esta manera menor costo en su proceso, a comparación de la resonancia magnética puede tomar más de 30 minutos en obtener un resultado.

LA HISTORIA SECRETA DE LAS MOMIAS GUANCHE

Importancia de la radiología y las pruebas de ADN (Ácido desoxirribonucleico).

El descubrimiento de las momias guanche fue importante porque permitió adentrarse en una historia de hace muchos años, al ver el estado de conservación de estas, ya que se asimila mucho a la momificación de las de Egipto, los rayos x y la tomografía permitieron poder averiguar el estado de ellas mismas también incluyeron pruebas de carbono 14, y ADN en un estudio sobre la población aborigen de las islas canarias el cual determino cosas muy importantes sobre su vida y muerte (la historia secreta de la momias guanche)

Las momias encontradas se conservaban intactas después de 1000 años su estado de conservación es perfecto. Se momificaba muy bien el cuerpo con materiales orgánicos, estos no eran aventados y miraban los cuerpos.

Se les realiza tomografía axial computarizada de todo el cuerpo y el cráneo realizando reconstrucciones tridimensionales, muestra que tan conservados estas sus órganos internos como el hígado, pulmones, riñones, corazón entre otros su musculatura intacta. En la

tomografía muestra en su interior piedras volcánicas que impedían la descomposición del cuerpo.

Por medio de los rayos X y la tomografía detectaron en la momia una fractura frontal debido a esto su muerte fue por un golpe que generó fracturas lineales y con lanzas, piedras traumatismo por violencia.

Con las pruebas de ADN se puede saber su origen geográfico y sobre la población de origen de las islas canarias, las concentraciones de ADN tienen que ser altas cuando se toman las muestras ya que si son bajas no sirven para muestra y se pierde la toma de esta misma.

Tras procesar la información genómica obtenida de material arqueológico de las islas canarias se ha determinado que son similares a poblaciones norteafricanas antiguas, son muy similares al neolítico tardío de la región de Marruecos. De ser así se confirmó que el origen bereber de la población aborigen de Canarias es una población genética previa a la llegada de la población árabe. El hecho se debe a que existían individuos con cabellos y ojos claros por la migración de Europa hacia el norte de África.

Al comparar el ADN antiguo de poblaciones indígenas de las distintas islas se observa un origen común, pero evolucionaron de forma distinta.

Se cree que la momificación se aprendió de Egipto son muy semejantes la forma de tratar los cuerpos para su conservación ya que se utilizaban hasta piedras volcánicas.

Con las vendas puestas gracias a su sofisticada sutileza ya no resulta necesario quitarles sus vendas ni realizarles una autopsia. Basta con tomar una minúscula muestra de sus tejidos mediante cirugía laparoscópica o introducirlas en un escáner para obtener los datos requeridos. Ello se ha vuelto posible por el desarrollo de la técnica, la reacción en cadena de la polimerasa PCR, que permite amplificar ínfimas muestras de ADN, y mediante los

progresos en tecnologías de imagen por tomografía informatizada.

Con el auxilio de métodos semejantes, los científicos ya pueden determinar en el 95 % de los casos la causa de la muerte, entre otros datos médicos tales como la evolución de ciertas enfermedades.

Las radiografías mostraron que muchas de las momias dentro de los paquetes ya no estaban intactas, aunque las exploraciones también indicaron que muchas eran dignas de una investigación no destructiva adicional.” Lo mejor de hacer los rayos X digitalmente y en el sitio fue la retroalimentación instantánea que tuvimos

Los rayos X como técnica de imagen no es una aplicación nueva en la humanidad, pero ahora está cobrando cada vez más importancia.

Como muchas otras técnicas analíticas utilizadas desde el siglo pasado, requiere una evaluación de su funcionamiento en este campo, así como un análisis de aquellos aspectos que potencialmente pueden contribuir a mejorar su uso y aportar nuevos conocimientos a las disciplinas que están apoyando.

Históricamente, la radiografía y la tomografía por extensión y entre otros tipos de estudios han tenido un uso predominantemente médico o clínico, sin embargo, la gran versatilidad de la técnica y el hecho de permitir observar el interior de objetos sin destruirlos ha hecho que a lo largo de los años sus usos se hayan extendido al campo de la industria para la búsqueda de discontinuidades macroscópicas y otros cambios internos.

Más recientemente, se ha extendido a los ámbitos de la arqueología, la historia y la conservación de bienes culturales. Con estas técnicas se puede analizar cualquier pieza de cualquier tipo de material que se nos ocurra, simplemente debemos adaptar protocolos adecuados en cada caso y desarrollar las metodologías de interpretación adecuadas.

Diversos estudios arqueológicos, genéticos y lingüísticos lo habían avanzado, pero ahora un estudio con ADN antiguo de todas las islas lo confirma: los primeros pobladores de las Islas Canarias fueron los bereberes del norte de África, una población de la que todavía hoy el genoma de los canarios conserva rastro.

Desde hace décadas, la población originaria del archipiélago canario ha sido estudiada por varias disciplinas, pero hoy todavía se desconoce cómo llegaron los primeros pobladores a las islas o cómo se produjo esa colonización.

La población del archipiélago lo protagonizaron los bereberes del norte de África.

Según los resultados del estudio, el genoma de esos primeros pobladores era de origen norteafricano, mediterráneo y africanos subsaharianos, "lo que demuestra que en el momento en que ocuparon Canarias, la población bereber ya era una mezcla de pueblos de gran diversidad.

Además, los investigadores encontraron distinta composición genética (linajes) en las islas, en función de la distancia con el continente africano, "lo que sugiere que los bereberes realizaron, al menos, dos oleadas migratorias hacia las islas", detalla.

Esa ocupación heterogénea es la razón de ser de otro de los hallazgos del estudio, "la población aborígen de Canarias era tan variada como sus islas, que tuvieron diferentes historias evolutivas", destaca la investigadora canaria.

El estudio también ha descubierto cuatro linajes autóctonos de Canarias que se suman al U6b1, hallado en la década de 1990, cuya proporción varía según la isla.

"Gracias al estudio se conoció muchos detalles interesantes como, por ejemplo, que Tenerife o Gran Canaria probablemente tenían poblaciones grandes capaces de tener diversidad genética, mientras que otras como El Hierro o La Gomera, o bien tuvieron

problemas para adaptarse y perdieron muchos linajes, o bien, tenían poblaciones pequeñas", explica la bióloga.

Aunque se ha determinado que el genoma de los canarios conserva en torno a un 17 % de ascendencia aborigen, la proporción de ADN aborigen sube al 50 % cuando se calcula por vía materna, pero desciende hasta el 8% si se analizan los linajes paternos (cromosoma Y), una asimetría sexual que está causada por la colonización europea, ya que en la guerra contra los europeos sobre todo perdieron la vida los varones.

Figura 10.



Conclusión

Se ha podido evidenciar con la solución y el desarrollo de este caso en especial como aplicar un repaso total de todo lo que se ha trabajado y visto a lo largo del semestre y de los anteriores, allí se puede encontrar e identificar las estructuras anatómicas del tórax y de las demás características más relevantes del mismo, encontrando la manera de identificar patologías producidas por traumatismos o simplemente de enfermedades comunes, a pesar de que el enfoque principal en este trabajo es el de poder ayudar a identificar las causas y el modo de la muerte de un cadáver en custodia, se logra ver como la Radio protección y la radiología van de la mano para poder siempre tener un bien común, como el de la salud del técnico radiólogo.

La Humanización de los pacientes es una parte muy importante para el desarrollo de cada uno y de sus exámenes, se logró constatar que la radiología convencional es más efectiva y rápida a la hora de diagnosticar pacientes con heridas producidas por armas blancas o armas de fuego.

También permite conceptualizar la radiología forense desempeñando un papel fundamental e importante en cada uno de los casos a investigar, como son muertes traumáticas, con arma de fuego, con arma blanca, porque nos ayuda a precisar de una manera no invasiva el modo y causa de muerte, distancia del impacto y demás.

Bibliografía

- Aso, J., Martínez, J., Aguirre, R. y Baena, S. (2006). Virtopsia. Aplicaciones de un nuevo método de inspección corporal no invasiva en ciencias forenses. Recuperado de <http://scielo.isciii.es/pdf/cmfn40/Art01.pdf>
- Abel, Q. (2015). Imagenología derrame pleural (Figura). Recuperado de <https://www.slideshare.net/abelquintana520/signosradiologicos-del-derrame-pleural?smtNoRedir=1>
- Cirugía torácica de Barcelona. Hemotórax. (Figura). Recuperado de <http://cirugiatoracicabarcelona.com/hemotorax/>
- De la Cámara, Miguel. (2014) Fractura de Pelvis y de Cadera (todas las proyecciones estándar y las no convencionales). Importancia del Diagnóstico. Complicaciones (figura). Recuperado de <http://www.tecnicosradiologia.com/2013/08/fractura-de-pelvis-y-de-cadera.html>.
- Duran, M. (2013). Neumoperitoneo en paciente con tratamiento renal sustitutivo con diálisis peritoneal continua ambulatoria. (Figura). Recuperado de <https://www.revistaseden.org/~sedenrevista/revista/3199/>
- FAROS Sant Joan de Déu.(2016). Radiografía de tórax de niños, en que consiste, en qué casos se realiza y que riesgos tiene. (Figura). Recuperado de <https://faros.hsjdbcn.org/es/articulo/radiografia-torax-ninos-consiste-casos-realiza-riesgos-tiene>

González, T. (2011). El fumador que sangra. (figura). Recuperado de https://amf-semfyc.com/web/article_ver.php?id=1690.

M. Taboada Muñiz, A. Tubio Pose, E. Ferreiroa Mosquera, A. Calvo Rey, J.M. Martínez Cereijo, J. Alvarez Escudero recuperado de
Massive right hemothorax due to idiopathic spontaneous rupture of a phrenic artery following cardiac surgery

Montes, G., Otálora, A. y Archila G. (2013). Aplicaciones de la radiología convencional en el campo de la medicina forense. Recuperado de
http://www.webcir.org/revistavirtual/articulos/marzo14/colombia/col_esp_a.pdf

Morales W.J. (Sep. 2016) Tomada como Imagen. Recuperado de
https://www.researchgate.net/figure/Figura-1-A-Radiografia-de-torax-proyeccionanteroposterior-Se-evidencia-una_fig1_307977321

Navarro, E.L. (2015). Neumoperitoneo. La web de semiología radiología en español.
<https://album-de-signos-radiologicos.com/category/signos-de-abdomen/neumoperitoneo/>

Raudales I.R. (junio 2014) RFCMV0111-1-2014-6.pdf Recuperado de
<http://www.bvs.hn/RFCM/pdf/2014/pdf/RFCMV0111-1-2014-6.pdf> 33 }

Richard W. Light. (2019). Neumotórax. MD, Vanderbilt University Medical Center
(Figura)

recuperado de: <https://www.msmanuals.com/es-cr/professional/trastornospulmonares/trastornos-mediast%C3%ADnicos-y-pleurales/neumot%C3%B3rax>

Solís, A.D. (septiembre 2017). Criterios radiológicos de un neumotórax cerrado causado

por un traumatismo directo. Recuperado de

<https://core.ac.uk/download/pdf/161349255.pdf>

Universidad nacional de Colombia. (2014). Par radiológico. (video). Recuperado de

http://red.unal.edu.co/cursos/medicina/img_diag/modulo_2/cont_2.html