

Procesos de Identificación en Cadáveres para una Investigación Segura y Responsable.

Tatiana Judith Chávez Hernández

Director

Eduar Henry Cruz

Universidad Nacional Abierta y a Distancia – UNAD

Escuela de Ciencias de la Salud ECISA

Tecnología en Radiología e Imágenes Diagnóstica

Diplomado en Radiología Forense

Diciembre, 2021

Dedicatoria

Para mis hijos Jesús E. y Danna Ochoa, a mi esposo Enmanuel Ochoa por siempre estrecharme sus abrazos cuando intente desfallecer, por su comprensión y paciencia en los días que no pude compartir con ellos, por su gran amor, sin ellos este sueño no hubiese sido posible.

Tatiana J. Chavez H.

Agradecimientos

A DIOS, por la fortaleza dada en los momentos más difíciles y por darme lo necesario para concluir esta linda profesión.

A mis padres Armando Chavez y Betty Hernandez.

A la universidad Nacional Abierta y a Distancia, por contribuir al aprendizaje autónomo y significativo de los estudiantes del programa Tecnología en Radiología e Imágenes Diagnosticas e infundir amor y responsabilidad para esta linda profesión.

A todos los Tutores que a través de su sabiduría y orientación hicieron posible el aprendizaje.

Al Tutor Eduar Henry Cruz Cuellar, por contribuir al conocimiento en el campo investigativo a través su libro VIRTOPSISIA “Radiología Forense”

Resumen

El presente trabajo tiene como propósito, reconocer y usar los diferentes conceptos y procesos realizados en la radiología forense y “Virtopsia” aplicados en ambientes académicos y que son de gran utilidad para nuestra vida laboral, teniendo en cuenta que la radiología forense es un área de la medicina legal que permite realizar necropsias no invasivas y no destructivas en la cual se utilizan los Rayos X Convencionales, Tomografía Computarizada, Ecografías y Resonancia Magnética para estudiar la anatomía humana; los cuales contribuyen a la investigación médico legal y forense, por lo tanto, es necesario tener presente las técnicas de identificación, los fenómenos cadavéricos, la cadena de custodia y la humanización en los servicios prestados, basados en protocolos de atención en pacientes vivos y fallecidos, con el fin de esclarecer los hechos que desencadenaron los sucesos y garantizar una investigación exitosa.

Palabras Claves: Virtopsia, radiología, protocolo, forense, investigación, identificación, humanización, custodia, medicina, necropsia, servicios, fenómenos, fallecidos, sucesos.

Abstract

The purpose of this work is to recognize and use the different concepts and processes carried out in forensic radiology and "Virtopsia" applied in academic environments and that are very useful for our working life, taking into account that forensic radiology is an area of legal medicine that allows non-invasive and non-destructive necropsies in which Conventional X-rays, Computed Tomography, Ultrasound and Magnetic Resonance are used to study the human anatomy; which contribute to the medical legal and forensic investigation, therefore, it is necessary to bear in mind the identification techniques, the cadaveric phenomena, the chain of custody and the humanization of the services provided, based on care protocols for living and deceased patients. , in order to clarify the events that triggered the events and guarantee a successful investigation.

Keywords: Virtopsy, radiology, protocol, forensic, investigation, identification, humanization, custody, medicine, necropsy, services, phenomena, deceased, events.

Tabla de Contenido

Introducción.....	8
Objetivos.....	9
General.....	9
Específicos.....	9
Estudio de Caso 2 - Reconocimiento de Conceptos Previos.....	10
Estudio de Caso 4 - Métodos de Identificación en Cadáveres, Humanización y Estudios en Accidentes	14
Estudios radiológicos en accidentes de tránsito.....	20
Actividades para desarrollar con relación al tercer tema	22
Anexos Parafilias Sexuales.....	23
Conclusión.....	27
Bibliografía.....	28

Lista de Figuras

Figura 1 Fenómenos Cadavéricos	13
Figura 2 Métodos de Identificación	14
Figura 3 Características de la huella Dactilar	16
Figura 4 Odontología Forense	16
Figura 5 El ADN.....	17
Figura 6 Identificación Personal	18
Figura 7 Artroplastia de cúpula radial	18
Figura 8 Autorretrato con señas particulares	19
Figura 9 Incineración.....	20
Figura 10 Besofilia	23
Figura 11 Somnofilia.....	23
Figura 12 Sadismo.....	24
Figura 13 Hibrístofilia.....	24
Figura 14 Necrofilia	25
Figura 15 Coprofilia	25
Figura 16 Coprolalia.....	26

Introducción

En los estados judiciales de Colombia se requiere que las personas sean identificadas vivas o muertas con el fin de esclarecer los hechos que desencadenaron los sucesos y dar con el paradero del agresor de esto depende que la investigación sea exitosa en la identificación de los cadáveres sometidos a necropsia medicolegal, todo esto es gracias a la tecnología con la que hoy contamos, ya que permite la individualización de cadáveres a través de servicios que cuentan con personal altamente capacitados, orientados a una humanización responsable que aseguran una excelente manipulación de los elementos probatorios en relación a la cadena de custodia.

El siguiente trabajo consiste en presentar dos casos clínicos 2 y 4 realizados durante el diplomado de profundización en Radiología Forense, los cuales abarcan los temas relacionados con los protocolos para la identificación cadavérica, humanización en los servicios prestados para investigaciones medicolegal, cadena de custodia, fenómenos cadavéricos y todos los estudios correspondientes para cada caso.

Objetivos

Objetivo General

Aplicar la radiología forense a través de los diferentes casos que se puede presentar para el abordaje de identificación de personas vivas o muertas en un contexto judicial que ayude con la investigación; establecer la causa de la muerte, la circunstancia y realizar cadena de custodia de los elementos probatorio que rodea a dicho proceso investigativo con el fin de proceder a la captura de los responsables.

Objetivos Específicos

Conocer y aplicar los diferentes métodos de identificación que ayuden a establecer la individualización de las personas fallecida y dar con el paradero de los responsables.

Emplear los protocolos de humanización para la atención de vivos y muertos.

Emplear los estudios para identificar los tipos de fracturas dadas según su mecanismo y los protocolos que se deben para dicho estudio radiológico.

Conocer los fenómenos cadavéricos dados después de la muerte y vigilar el cumplimiento de la norma para la cadena de custodia como elemento probatorio.

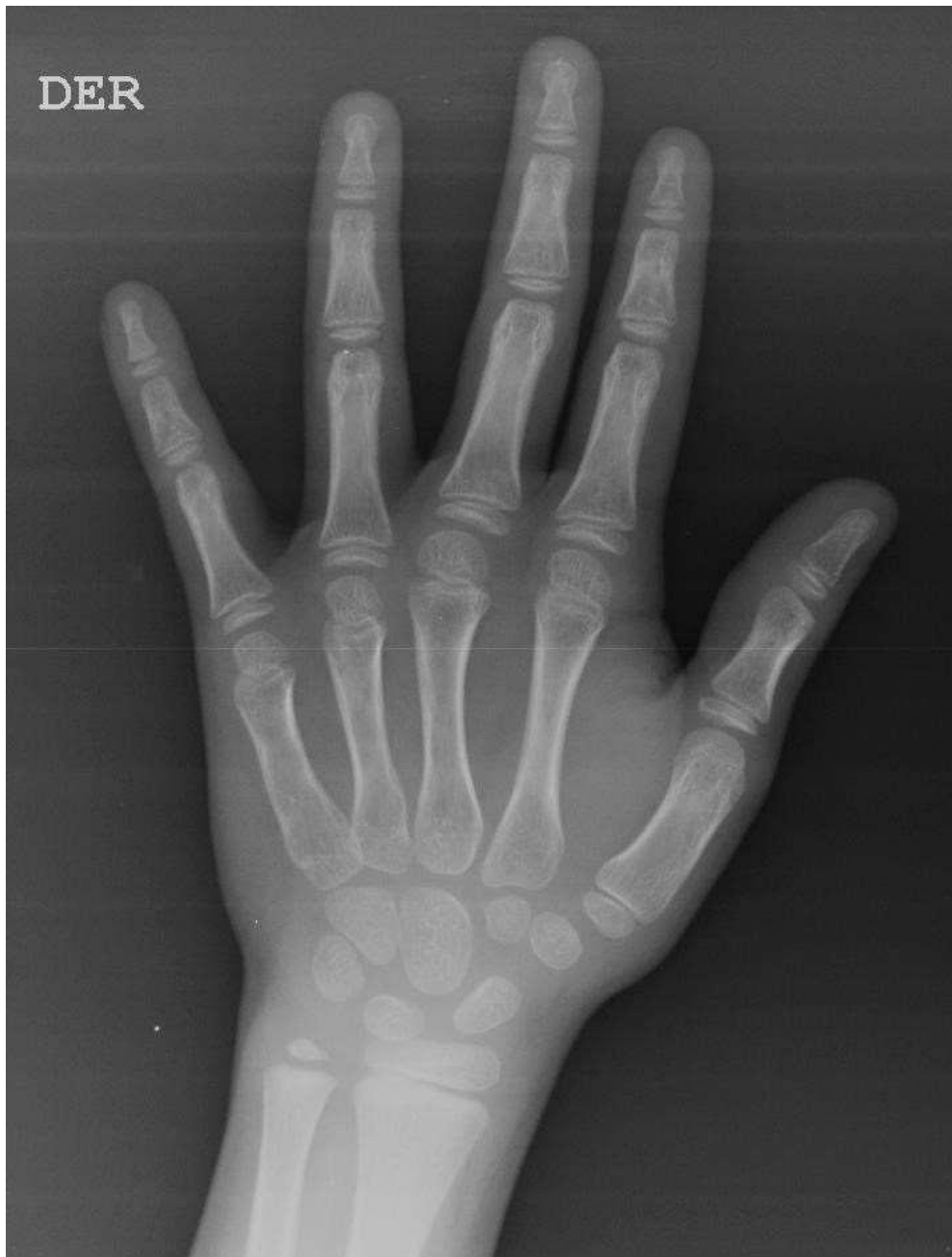Definir y tener en cuenta, los conceptos dados en la “Virtopsia” y las personas que intervienen en esta actividad.

Estudio de Caso 2. Reconocimiento de Conceptos Previos.

Ingresa a la morgue, embalado, rotulado y con su debida cadena de custodia, cadáver de un menor de edad, quien de acuerdo con el acta de inspección fue encontrado por una tía, quien refiere que lo dejaban solo durante el día, cuando sus padres se iban a trabajar en su residencia, fue encontrado en sumersión completa en la alberca de la casa. Al momento de la necropsia se aprecia cadáver de menor de edad, de contextura delgada, con sus prendas puestas adecuadamente, con un peso de 15kg, con una talla de 1.05cm, livideces dorsales violáceas que desaparecen a la digitopresión, rigidez completa, con múltiples cicatrices en región dorsal, glútea y extremidades inferiores, con hematomas de diferentes colores, que indican diferentes tiempos de evolución en región abdominal, dorsal, glútea y extremidades inferiores. Al examen interno se aprecian hematomas en músculos lumbares y paravertebrales, con presencia de líquido en tráquea y presencia de salida de sangre roja espumosa al corte de los pulmones.

Trabajo para desarrollar

- a) En la imagen adjunta identifique la posible edad radiográfica.



R//: En la imagen adjunta se observan los ocho huesos del carpo, las epífisis de los metacarpiano, falanges medias y distales, ausencia de la epífisis del cubito y ausencia del hueso sesamoideo del abductor lo que determina una edad ósea de 7 años.

b) Identifique el tiempo de muerte.

R//: Por el tipo de livideces que presenta el cadáver se puede decir que la muerte es reciente, teniendo en cuenta que las primeras livideces aisladas a la región del cuello pueden verse pasado los 20 y 45 minutos posterior al deceso, estas empiezan afluir entre de 1 hora y 45 minutos después de fallecido, lo que hace que puedan desaparecer comprimiendo la zona fuertemente con el pulgar en un punto definido de la superficie, así como cuando se cambia de ubicación el cadáver. El resultado de esta maniobra se da por un nuevo desplazamiento de la sangre hacia los vasos no comprimidos, por este motivo se puede observar livideces dorsales violáceas que ocultan a la digitopresión. Es decir que la hora de la muerte del menor encontrado no supera las 3 horas.

Determine la manera y causa de muerte.

Muerte violenta, las livideces de color violáceo se dan por falta de oxigenación lo que nos indica que el paciente posiblemente murió por asfixia o ahogamiento. Dada las múltiples cicatrices encontradas en el cuerpo se puede tratar de un posible maltrato infantil, lo que indica que el menor fue golpeado y posterior tirado a la alberca.

c) De acuerdo a las líneas de identificación actual, como realizaría la identificación.

Es importante tener en cuenta las características del cadáver tales como peso, talla, edad, el color de los ojos y la piel, características del cabello, si existen lunares, verrugas entre otras. Luego de tener en cuenta todos estos datos se procede a seguir con la identificación técnica o científica como lo es el cotejo dactiloscópico, cotejo odontológico y de ser difícil la identificación se realizaría cotejo genético prueba de ADN.

Existen otras formas para que esta identificación sea fehaciente a través de métodos radiológicos lo que quiere decir es que se hace uso de estudios tomados ante mortem (en vida) y se compara con radiografías post mortem (muerte), uno de estos sería el estudio óseo

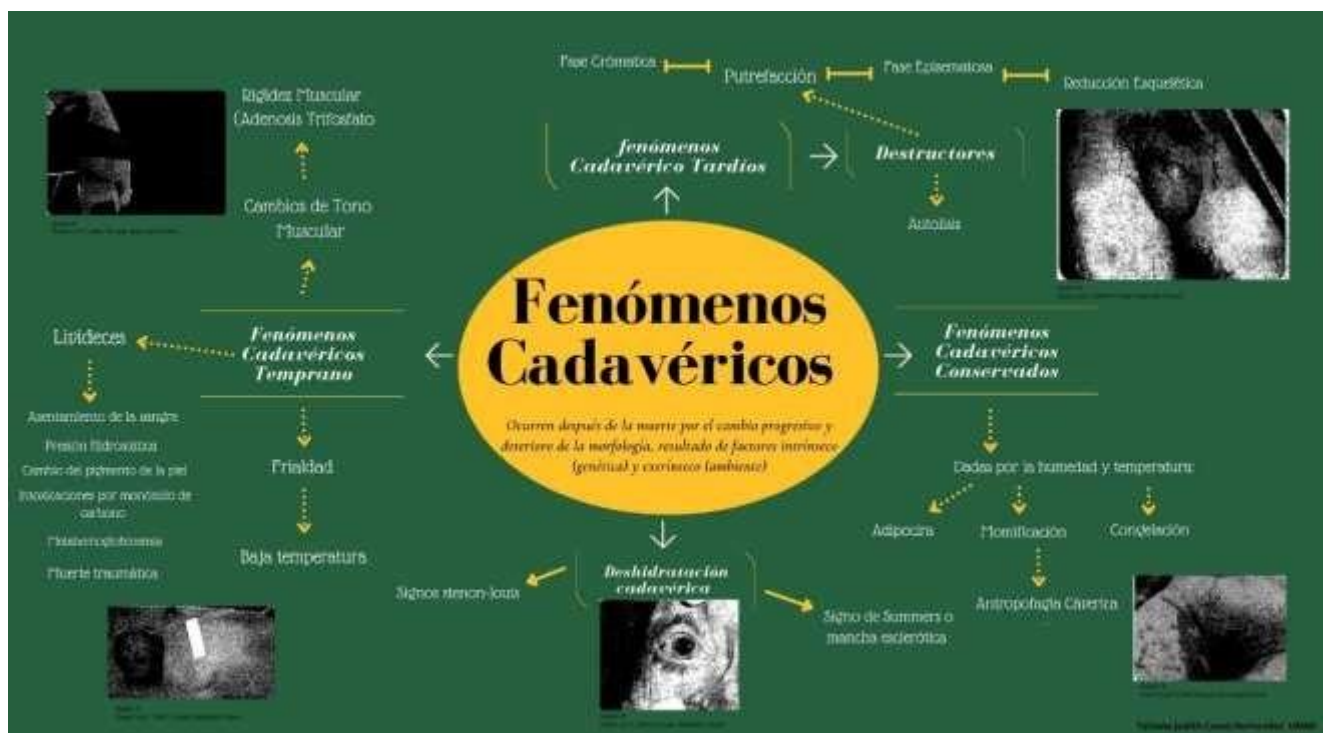de senos paranasales el cual es único en cada individuo, lo cual ayudaría a tener claridad en la identidad del cadáver.

¿Como garantiza la cadena de custodia en este caso?

Para garantizar el conjunto de procedimientos realizados durante la inspección del cadáver se debe tener en cuenta ser muy responsable al entrar en contacto con el material probatorio, que este se conserve en las mismas condiciones físicas, biológicas y químicas sin sufrir cambios, hasta que llegue a manos del perito que lo va analizar; teniendo en cuenta el registro de cada personas que en determinado momento estuvo en contacto con el EMP y EF con el fin de poder investigar a las personas responsables de alterar o interrumpir la continuidad de la cadena de custodia.

d) Realice un mapa mental de los fenómenos cadavéricos.

Figura 1 Fenómenos Cadavéricos



Chavez, T. (2021a, octubre 30). *Fenómenos Cadavéricos* [Mapa Conceptual].

https://www.canva.com/design/DAEqdkG4HOA/haZwLLO8_zEpa4lggcnSmg/watch?utm_content=DAEqdkG4HOA&utm_campaign=designshare&utm_medium=link&utm_source=publishsharelink

Estudio de caso 4. Métodos de identificación, Estudios radiológicos en accidentes de tránsito y Humanización.

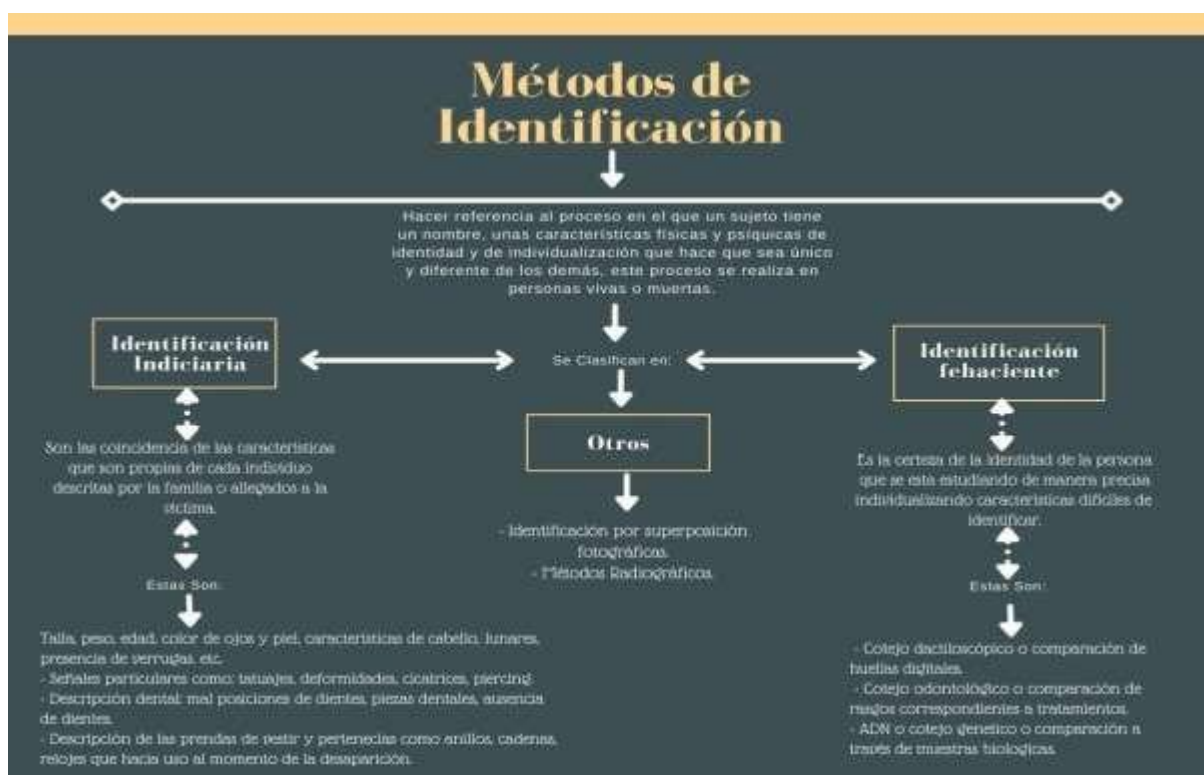Métodos de identificación

Cadáver de sexo masculino con una edad estimada entre 70 y 75 años, quien se encontraba en un asilo de ancianos bajo custodia del estado, nunca fue cedulao ni se conoce identificación plena, no se conoce familia, ingresa a procedimiento de necropsia para establecer manera y causa de muerte e identificación del mismo, para este caso.

Actividades para desarrollar con relación al primer tema:

1. Enuncie mediante un cuadro conceptual cuales son los métodos de identificación y de ellos cuales priman en su país de origen.

Figura 2 Métodos de Identificación



Chavez, T. (2021, 30 octubre). *Métodos de Identificación* [Mapa Conceptual].

De lo siguientes métodos el que más prima en Colombia es el fehaciente el cual está contemplado en donde encontramos la iofoscopia, la carta dental y la genética ADN

reglamentadas en el ordenamiento jurídico artículo 251 de actual código de procedimiento penal, ley 906 de 2004. Redactado de la siguiente manera “Para la identificación de personas se podrán utilizar diferentes métodos que el estado de la ciencia aporte, y que criminalística establezca en sus manuales, tales como las características morfológicas de las huellas digitales, la carta dental y el perfil genético presente en el ADN, todos es contemplado en el artículo 420 de código mencionado respecto de la prueba pericial”. (Bruckner Borreo & Reyes Almonacid)

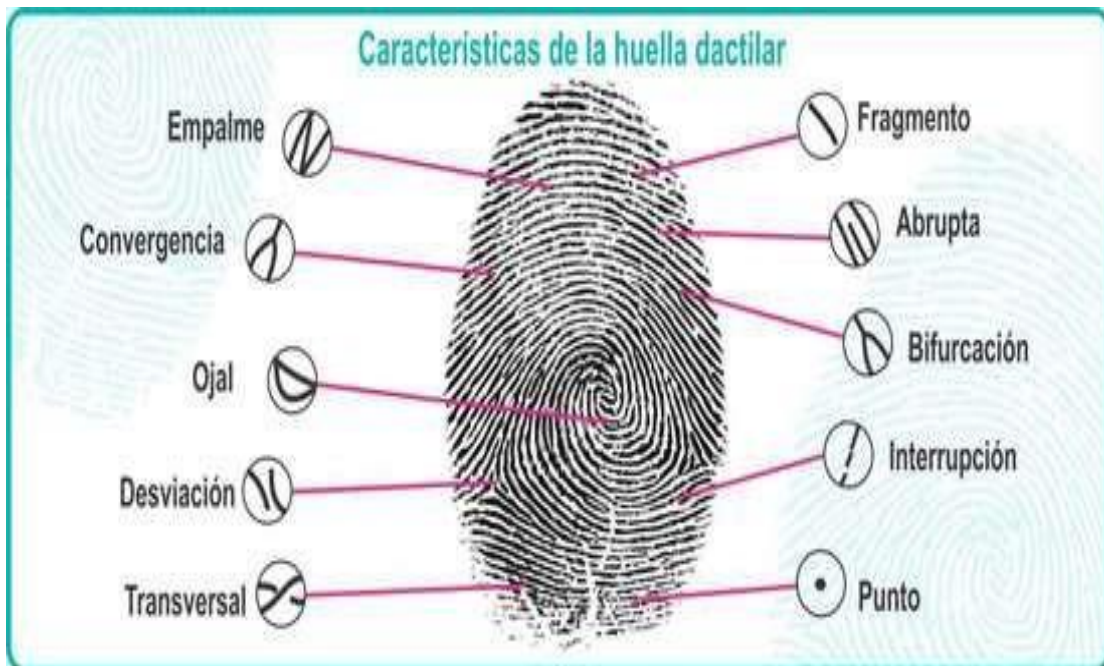2. ¿En qué orden o que método de identificación usted usaría en este caso?

Dado el caso en donde el individuo fallecido no tiene identificación ante la registraduría Nacional, el primer método en utilizar sería el de identificación indiciaria dando cumplimiento a comprobar las características individualizantes dadas por las personas que lo conocieron en el asilo, por otro lado, debemos indagar si durante su estancia en ese lugar se le realizaron procedimientos radiográficos que nos permita comprobar a través de un cotejo odontológico la veracidad del fallecido. Por otro lado, y luego de agotar estos recursos se debe realizar el proceso de identificación post mortem para posteriores reclamos, en tal caso que aparezca algún familiar.

Luego de proceder con la identificación indiciaria se haría la fehaciente para futuros reclamos, según (TELLEZ RODRÍGUEZ, 2002), pág. 355), estas técnicas suelen aplicarse para confirmar una identificación indiciaria o para orientar la identificación mediante búsquedas sistémicas o manuales, en archivos organizados las técnicas más empleadas son:

- Cotejo dactiloscópico o comparación de huellas digitales:

Figura 3 Características de la huella Dactilar

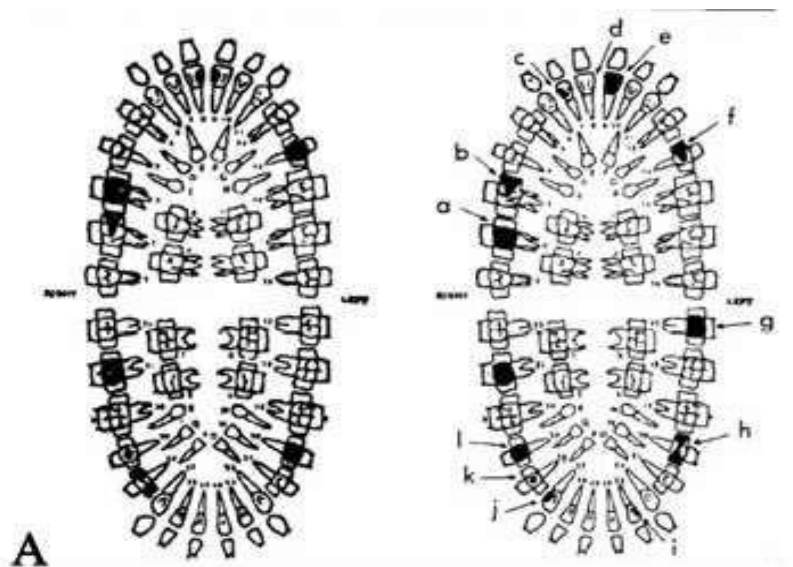


Registraduría Nacional Del Estado Civil. (2020). *Características de la huella dactilar* [Imagen].

<https://www.registraduria.gov.co/El-Afis-pilar-de-la-biometria.htm>

Cotejo Odontológico: Son los rasgos correspondientes a tratamientos odontológicos o patológicos únicos que son establecidos a través de la carta dental radiográficos moldes.

Figura 4 Odontología Forense

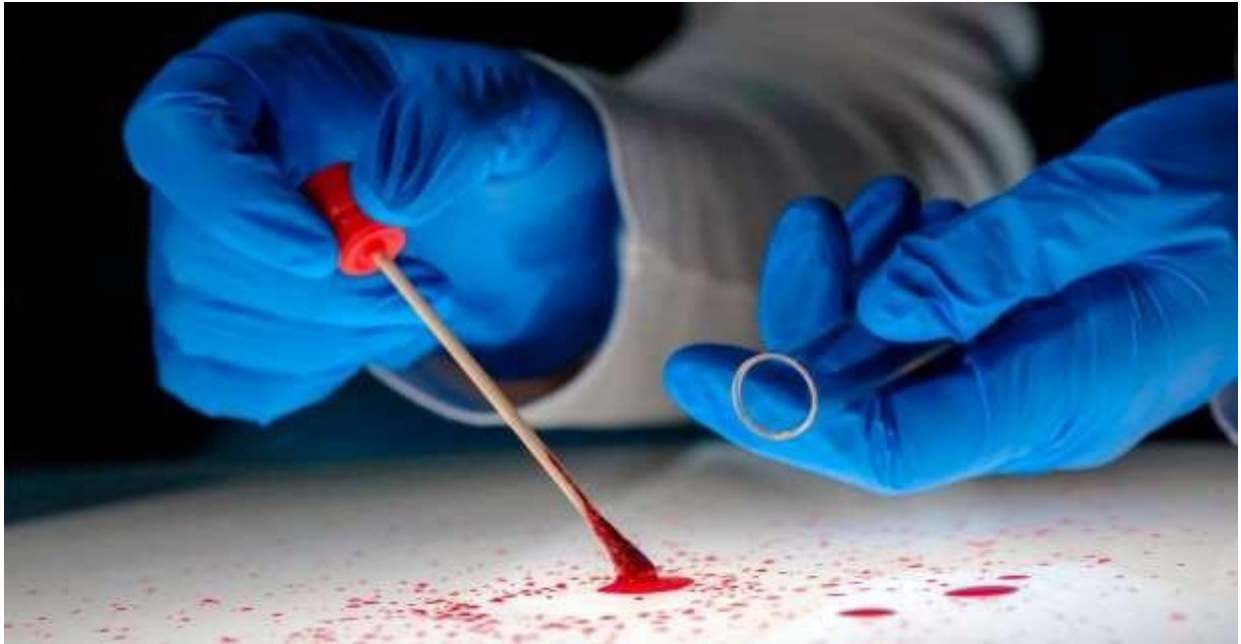

Fonseca, G. (2013). *Odontología Forense II: La Identificación Inequívoca* [Imagen].

https://www.scielo.cl/scielo.php?pid=S0718-381X2013000200025&script=sci_arttext

El ADN: Es una comparación genética que se realiza por medio de un análisis de muestras fisiológicas ante mortem con muestra post mortem de la misma persona o de muestra postmortem con muestra de los familiares en primer grado de afinidad.

Figura 5 El ADN



Ramos, S. (2021). *El ADN* [Imagen]. Genética y Genómica forense: Más allá de perseguir la verdad. <http://blog.analitek.com/genetica-y-genomica-forense-mas-alla-de-perseguir-la-verdad-0-1>

- Otros métodos:

“Mediante comparación de rasgos de radiografías del cadáver con el mismo tipo de radiografías antemortem (p.e. de senos paranasales, de osteopatías –por enfermedad o trauma-). (Morales & Niño Cordoba, 2009)

Figura 6 Identificación Personal

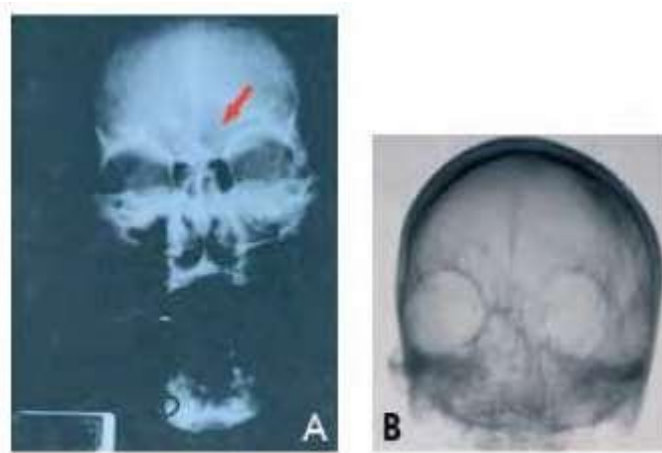
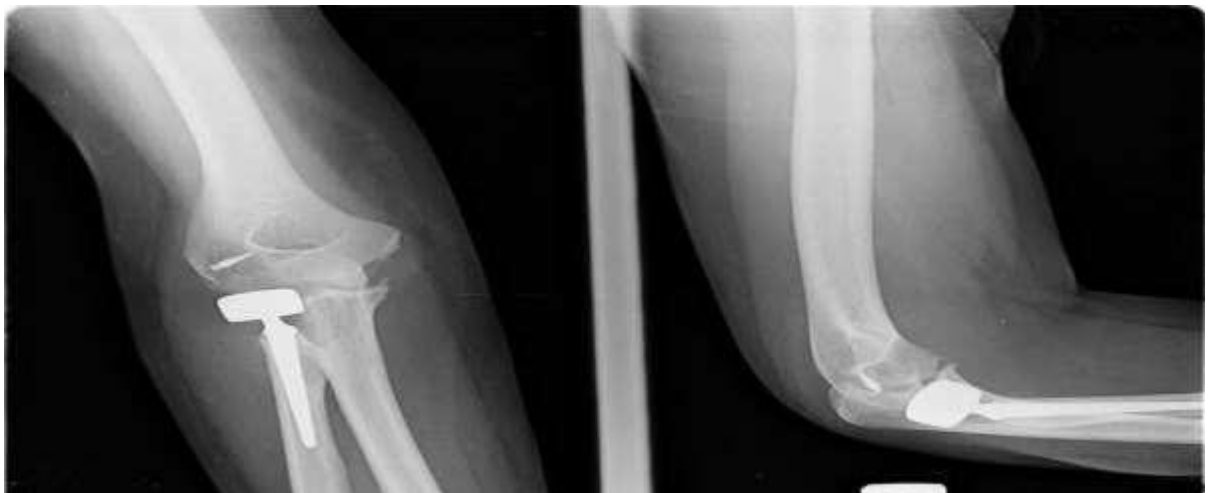


Figura 6A. Rx de cráneo AM con los senos frontales.
Figura 6B. Rx post-mortem de cráneo.

Lamas, J., V., R., & G., J. (2008). *Identificación personal mediante el estudio de los senos frontales*. [Imagen]. https://scielo.isciii.es/scielo.php?script=sci_arttext&pid=S1135-76062008000300012

Hallazgo en el cadáver de material de osteosíntesis o prótesis con números de referencias coincidentes con los documentados y registrados en Historia Clínica (colocados durante procedimientos quirúrgicos).

figura 7 Artroplastia de cúpula radial



M. Contreras., A. Jiménez., F.J. Santos & otros. *Artroplastia de cúpula radial*, Elsevier. [Imagen]. Recuperada de: <https://www.elsevier.es/es-revista-revista-espanola-cirugia-ortopedica-traumatologia-129-articulo-artroplastia-cupula-radial-experiencia-11-S1888441515000260>

- Señales particulares inconfundibles:

Figura 8 Autorretrato con señas particulares



Autorretrato con señas particulares. (2016). [Imagen]. Recuperada de: https://es.wikipedia.org/wiki/Archivo:Autorretrato_con_se%C3%B1as_particulares,_1993.jpg

3. ¿Es pertinente usar la cremación del cadáver en dicho caso?

Argumente su respuesta.

No, porque aunque en la resolución 1447 de 2009, artículo 39 ordena cremar un cadáver pasada las 24 horas, esta decisión debe efectuarse solo en los casos en donde la muerte de la persona “sea objeto de investigación y este se encuentre plenamente identificado y cuando exista previamente una autorización escrita del funcionario que este encargado de la respectiva investigación, o de la autoridad competente y según lo descrito en este caso la persona nunca fue cedulaado, ni se conoce identificación plena y tampoco no se conoce

familia; por lo tanto una decisión de cremación no sería tomada en cuenta y se convertiría en un mal procedimiento”. (Resolución número 1447 de 2009)

Figura 9 Incineración



(S/f). [Imagen]. Recuperada de: <https://www.heraldo.es/noticias/nacional/2018/11/13/la-incineracion-cuerpos-obesosproblema-global-1277298-305>.

ml

Estudios radiológicos en accidentes de tránsito.

Mujer de aproximadamente 65 años, encontrada en vía pública, quien ingresa a la morgue debidamente embalada rotulada y con su respectiva cadena de custodia. Al abrir el embalaje, el perito encuentra al examen externo hematoma peri orbitario bilateral, múltiples abrasiones y escoriaciones de predominio dorso lateral izquierdo en región toracoabdominal izquierda que se extiende

Actividades para desarrollar con relación al segundo tema:

1. **En este caso cual es la probable manera, causa y mecanismo de muerte, y defina los conceptos.**

las maneras de muerte son natural y violenta; las cuales se clasifican por jurisdicción en: Natural, accidente, suicidio, homicidio, indeterminado y pendiente.

Muerte Natural: Se define como el deceso causado exclusivamente por una enfermedad, por envejecimiento y las complicaciones que se producen en el embarazo y parto.

Muerte Violenta: Es producida por traumatismo de tipo mecánico, físico, asfixias, tóxico de cualquier sustancia, por la elevada o baja temperatura ambiental, por hambre o sed.

Luego de conocer la manera en que un individuo puede morir se concluye que el tipo de muerte es por accidente de tránsito la cual causo un traumatismo craneoencefálico (TCE), asociado a politraumatismo en calidad de peatón lo que indica una seria de lesiones a la altura de abdomen, por lo general estas fracturas son de tipo conminuta y son dadas por el impacto al ser arrojado o atropellado, lo que probablemente nos indica que el paciente presenta trauma de abdomen cerrado y hematomas intracraneal producto del mismo accidente.

2. Qué clase de lesiones óseas esperaría usted encontrar en este cadáver, dependiendo del impacto primario.

Las lesiones causadas por accidentes de tránsito específicamente en el atropellamiento automovilísticos siempre se relacionan con compromiso de los miembros inferior ya que es la parte con mayor compromiso por ende en el caso presentado las de tipo primario recibida son a nivel del fémur izquierdo y en la zona de la pelvis, debido al politraumatismo causado por el impacto esto pudo causar trauma cerrado de abdomen, se puede sospechar de fracturas a nivel del tórax y en la parte posterior del cráneo dado que el impacto fue posterior y lateral.

Humanización.

Adulto de 32 años de sexo masculino que asiste para valoración médico legal; quien refiere al perito que sufrió herida por proyectil de arma de fuego a nivel de cara anterior tercio proximal del muslo izquierdo, por lo que el perito solicita ayuda diagnóstica, por consiguiente, llega al servicio de radiología en silla de ruedas, con dolor y limitación al movimiento, es acompañado por familiar que no ofrece ningún tipo de información.

Actividades para desarrollar con relación al tercer tema:

a. ¿Qué piensa usted que se debe tener en cuenta en el servicio de radiología e imágenes diagnósticas para garantizar la dignidad del paciente? Diseñe un protocolo para tal fin.

- Respetar sus creencias y no entrar a cuestionar su raza, religión u orientación política.
- Respetar y proteger su integridad física y mental a través de la confiabilidad
- Registrar todos los datos en la historia clínica dados por el paciente y lo sucedido durante la atención
- Consentimiento informado e informar la condición de salud y el procedimiento que se le realizara.
- Garantizar una atención de calidad y sin demora en los procesos los cuales puede conllevar a un estado de gravedad.
- Garantizar el diligenciamiento de los formatos establecidos en el manual sin enmendadura ni tachones.

b. ¿En qué casos se aplica la radiología forense y ponga un ejemplo de cada uno de los casos?

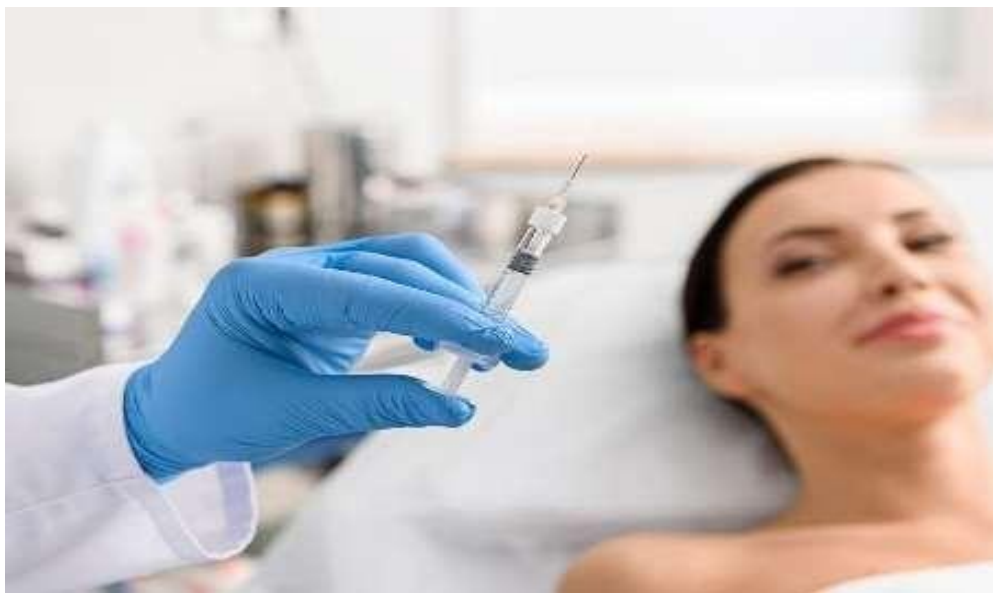En la determinación de muertes sospechosas: ejemplos cuando ocurra asesinatos, lesiones personales, cuerpos extraños, maltrato intrafamiliar, accidente de tránsito. Dado cumplimiento y con el fin de colaborar con la investigación de este, siempre se deben tomar radiografías convencionales del área a evaluar, tomografía, resonancia y ecografía según sea la necesidad ya que estas pueden revelar el tipo de lesión y la causa de muerte y ayudar al perito.

Parafilias Sexuales

Besofilia

Se da por el placer a intervención de jeringuillas médicas, que suelen provocar, precisamente, terror y rechazo.

Figura 10 Besofilia



Marc os, L. (2019). Besofilia. Muy Interesante. [Imagen]. Recuperada de: <https://www.muyinteresante.es/salud/sexualidad/fotos/diccionario-de-parafilias-sexuales>

Somnofilia

Se caracteriza por sentir excitación y orgasmos al interactuar sexualmente con una persona que está durmiendo.

Figura 11 Somnofilia



Selene., C. L. J. (2019). Somnofilia. [Imagen]. Recuperada de www.facebook.com/CriminologiaCriminalistica/posts/2007305892703416/

Sadismo Sexual

Reside en fingir una angustia física o psicológica por ejemplo cuando se humilla o se causa pánico en otro individuo para incentivar el placer.

Figura 12 Sadismo



Sadismo. (2021). Concepto de Definición. [Imagen]. Recuperada de: <https://conceptodefinicion.de/sadismo/>

Hibrístofilia

Atracción sexual hacia una persona peligrosa o agresiva las cuales han cometido crímenes.

Figura 13 Hibrístofilia



Criminología y Criminalística, F. (2020). Hibrístofilia. [Imagen]. Recuperada de: <https://www.criminologiaycriminalistica.com/post/hibrístofilia-la-no-tan-incomprensible-atracci%C3%B3n-sexual-por-los-criminales>

Necrofilia

Atracción sexual que siente una persona por los muertos, estas personas les gusta tener relaciones sexuales con cadáveres humanos.

Figura 14 Necrofilia



Corbin, J. A. (s/f). Necrofilia. [Imagen]. Recuperada de: <https://psicologiaymente.com/sexologia/necrofilia>

Coprofilia

Placer sexual al manipular, tocar y oler los excrementos.

Figura 15 Coprofilia



Informa, Y. (s/f). Coprofilia. Wix.com. [Imagen]. Recuperada de: <https://yucataninformado2018.wixsite.com/yucataninformado/single-post/2017/03/19/5-cosas-que-no-sab%C3%ADas-sobre-la-coprofilia-y-el-gusto-por-las-heces>

Coprolalia

Distinciones por las palabras y las conversaciones excitantes.

Figura 16 Coprolalia



Romero, S. (2014). ¿Qué es la coprolalia? [Imagen]. Recuperada de: <https://www.muyinteresante.es/curiosidades/preguntas-respuestas/que-es-la-coprolalia-841419595665>

Conclusión

La radiología forense es considerada por muchos años como la profesión que ayuda con los procesos investigativos en la identificación de individuos vivos o muertos siendo el responsable de que la investigación tenga su curso, todo esto se realiza a través de procesos en las cuales se incluye las imágenes diagnósticas y que nos ayudan a tener resultados muy importantes para definir el mecanismo y causa de muerte, de ahí la importancia de acatar los lineamientos dados y trabajar con responsabilidad logrando un trato digno que permita brindar un servicio basado en el respeto y la humanización.

Bibliografía

- Aso, J., Martínez, J., Aguirre, R. y Baena, S. (2006). Virtopsia. Aplicaciones de un nuevo método de inspección corporal no invasiva en ciencias forenses.
<http://scielo.isciii.es/pdf/cmfn40/Art01.pdf>
- ConSalud.es. (s.f.). Virtopsia. <https://consalud.es/saludigital/revista/virtopsia-la-tecnologia-que-pretende-revolucionar-la-medicina-forense-579>
- Cruz-Cuellar. E, H (2019). Virtopsia ‘‘Radiología Forense’’.BogotáDC, Colombia.
- Es.slideshare.net. 2021. Traumatismos craneoencefálicos (TCE). [online] Available at:
<<https://es.slideshare.net/JavierOscarDagnesses/traumatismos-craneoenceflicos-tce>>
[Accessed 31 October 2021].
- Frizza J.I., Fainstein D., Lasdica S., Ontivero M., Mele J.I., Vilariño E. Lesión de aorta abdominal secundaria a trauma cerrado. Med. Intensiva [Internet]. 2007 Abr [citado 2021 Abr 16] ; 31(3): 153-155.
http://scielo.isciii.es/scielo.php?script=sci_arttext&pid=S0210-56912007000300007&lng=es.
- Manual de criminalística y ciencias forenses, Editorial Tébar Flores, 2009. ProQuest Ebook Central. <https://elibro-net.bibliotecavirtual.unad.edu.co/es/ereader/unad/51950?page=1>
- Montes, G., Otálora, A. y Archila G. (2013). Aplicaciones de la radiología convencional en el campo de la medicina forense.
http://www.webcir.org/revistavirtual/articulos/marzo14/colombia/col_esp_a.pdf
- Objeto Virtual de Información – OVI Cruz, E. H. (2020). Importancia de la Radiología Forense.
<https://repository.unad.edu.co/handle/10596/38458>

Repositorio.ug.edu.ec. 2021. [online] Available at:

<<http://repositorio.ug.edu.ec/bitstream/redug/43519/1/CD-2951-MITE%20LINDAO-.pdf>> [Accessed 31 October 2021].

Scielo.org.co. 2021. [en línea] Disponible en: <<http://www.scielo.org.co/pdf/reus/v21n1/2389-7066-reus-21-01-8.pdf>> [Consultado el 31 de octubre de 2021].

Xataka ciencia. Virtopsia. <https://www.xatakaciencia.com/tecnologia/virtopsia-autopsia-virtual>