

Relación entre la medicina forense y la imagenología en la actualidad como método no invasivo y no destructivos para la realización de Virtopsia

Maria Andreina Montes Orozco

Universidad Nacional Abierta y Distancia - UNAD

Escuela de Ciencia de la Salud - ECISA

Tecnología en Radiología e Imágenes Diagnosticas

Julio 2022

Dedicatoria

Dedico este trabajo de manera especial y con todo mi corazón principalmente al dador de la vida,

mi Dios por mantenerme siempre en pie de lucha por darme las fuerzas para persistir y no desistir, por la sabiduría atribuida a lo largo del camino y por las oportunidades de salir adelante.

A mi implacable guerrera, mi ejemplo de vida, mi maravillosa madre y también mejor amiga, por cada uno de los valores que inculco en mí, por cada una de las cosas que me ha enseñado con el paso de los años, por ser mi guía en cada batalla, por tanto, amor y por su incansable labor.

A mi príncipe azul mi padre por siempre recordarme que está orgulloso de mi y que soy capaz de cumplir todo lo que me proponga, por hacerme saber que en todo momento siempre conté con él.

A mi hija por ser mi motor y origen de inspiración en cada una de las cosas que hago, por toda su comprensión a su corta edad, por esos besos que me reinician y me permitían continuar.

A ti mi incondicional y prodigioso esposo por tu apoyo incondicional, por tu paciencia, por ser el sostén de nuestro hogar y llevar las responsabilidades mientras yo culminaba el sueño de terminar mi carrera, sin ti mi amor esto no hubiese sido posible.

Agradecimientos

Tras la culminación del presente trabajo deseo agradecer en estas líneas primordialmente a Dios por mantenerme con vida y salud a lo largo de este proceso, porque su misericordia estuvo conmigo en todo momento, a mis padres Margarita Orozco y Franklin Montes por su infinito amor, paciencia y confianza, a mi hija Ariadne Julio y a mi esposo Amílcar Julio por la comprensión que me brindaron en esos días que tuve que estar ausente en las actividades familiares por cumplir mis responsabilidades académicas y lograr mi meta.

También quiero agradecer a los profesionales en el área de la radiología que aportaron su granito de arena para ayudarme a adquirir conocimientos y experiencias, a los docentes de la universidad por el tiempo dedicado y los conocimientos brindados.

A todas aquellas personas que me aportaron económicamente para que este sueño fuera realizado y esas amistades que siempre me brindaron apoyo moral, gracias totales.

Resumen

La medicina forense desde hace muchísimos años ha buscado dar contestación a asuntos que son de naturaleza médica, dichas contestaciones son dadas por peritos médicos para ámbitos legales, es aquí donde entra la radiología y empiezan a tener una relación estrictamente necesaria para poder llevar a cabo todos los procedimientos investigativos tales como aclarar los motivos y causas del deceso, también se logra llevar a cabo la identificación de la víctima de manera rápida y precisa, esta relación es conocida como radiología forense la misma se empezó a aplicarse según Cruz E (2019) un año después de que el físico alemán Wilhelm Conrad Rontgen realizara el hallazgo de los Rayos x en 1895, mediante esta rama se llevan a cabo las necropsias no invasivas conocidas comúnmente como Virtopsia.

También es aplicada para aquellas personas que realizan consultas por valoración de lesiones no mortales como lo pueden ser aquellas lesiones personales, lesiones causadas por violencia intrafamiliar, las causadas por el maltrato infantil o lesiones causada por la edad, con la llegada de estas nuevas técnicas se ha podido demostrar el gran potencial que posee la radiología forense en las investigaciones dado que se hace evidente la rapidez al momento de diagnosticar, se facilita el sistema de archivo y registro de cada uno de los datos que se logran obtener.

Palabras claves: Forense, radiología, identificación, violencia, maltrato, Virtopsia.

Abstract

For many years, forensic medicine has sought to answer matters that are of a medical nature, these answers are given by medical experts for legal areas, this is where radiology comes in and they begin to have a strictly necessary relationship to be able to carry out all investigative procedures such as clarifying the reasons and causes of death, it is also possible to carry out the identification of the victim quickly and accurately, this relationship is known as forensic radiology, it began to be applied according to Cruz E (2019) a year after the German physicist Wilhelm Conrad Röntgen made the discovery of X-rays in 1895, non-invasive necropsies commonly known as Virtopsia are carried out through this branch.

It is also applied to those people who consult for the assessment of non-fatal injuries such as personal injuries, injuries caused by domestic violence, those caused by child abuse or injuries caused by age, with the arrival of these new techniques has been able to demonstrate the great potential that forensic radiology possesses in investigations given that the speed at the time of diagnosis becomes evident, the filing and registration system of each of the data that can be obtained is facilitated.

Keywords: Forensic, radiology, identification, violence, mistreatment, Virtopsia.

Tabla de contenido

Resumen.....	4
Abstract	5
Introducción	11
Relación entre la medicina forense y las imágenes diagnosticas en la actualidad como método no invasivo y no destructivos para la realización de Virtopsia.....	12
Problema	12
Enunciado del problema.....	12
Formulación del problema	12
Objetivos.....	13
Objetivo general	13
Objetivos específicos.....	13
Justificación	14
Marco referencial	15
Marco teórico	15
Marco conceptual	17
Marco legal.....	20
Estado del arte	22
Método	24
Resultados.....	25

Relación entre la medicina forense y la imagenología	7
Discusión.....	28
Referencias.....	30
Apéndices.....	32

Lista de tablas

Tabla 1 Información estado del arte.....22

Tabla 2 Información estado del arte.....26

Tabla 3 Etapas levantamiento de cadáver27

Lista de figuras

Figura 1 SPN.....	17
Figura 2 Material osteosíntesis	18
Figura 3 Callosidad ósea.....	18
Figura 4 Identificación de la edad.....	19
Figura 5 Diferencia de sexo	19
Figura 6 Necropsia virtual	28
Figura 7 Método de identificación.....	32
Figura 8 Huellas dactilares.....	32
Figura 9 Maltrato infantil.....	33
Figura 10 Balística	34
Figura 11 Asfixia mecánica	35
Figura 12 Muerte perinatal.....	36
Figura 13 Accidentes de tránsito.....	37
Figura 14 Antropología forense	38
Figura 15 Hurtos	39
Figura 16 Tráfico de estupefacientes	40
Figura 17 Lesiones personales	41
Figura 18 Heridas por arma blanca.....	42
Figura 19 Responsabilidad médica	43

Lista de apéndices

Apéndice 1	32
Apéndice 2	33
Apéndice 3	34
Apéndice 4	35
Apéndice 5	36
Apéndice 6	37
Apéndice 7	38
Apéndice 8	39
Apéndice 9	40
Apéndice 10	41
Apéndice 11	42
Apéndice 12	43

Introducción

La radiología forense cumple un papel muy fundamental en la medicina legal ya que cuando no se logra identificar un cadáver por sus huellas dactilares, determinar su edad o sexo debido a la forma en que la víctima pierda la vida, ya sea por un desastre aéreo, un incendio, muerte por ahogamiento acuático, descomposición u otros desastres que evitan la recuperación de huellas dactilares, es ahí donde se aplica la radiología.

Se puede utilizar un rayo x de pelvis para identificar si la víctima era de sexo femenino o masculino, se realiza rx para comprobar si el individuo presenta material de osteosíntesis, fracturas antiguas, prótesis ortopédicas, callosidad ósea o vertebras supernumerarias, dichos estudios deben ir a corde con información previamente recolectada y debe ser comparada.

Mediante el estudio Rx de senos para nasales podemos individualizar los cuerpos, estos se empiezan a desarrollar entre los 7 y 8 años y es en los hombres que los SPN se desarrollan más rápido, cabe destacar que cada persona cuenta con unas carteristas específicas de los mismos, el carpograma es otro estudio importante que nos permite identificar la edad en un individuo pues permite identificar los núcleos de crecimiento que forman la muñeca, para la lectura de este estudio es necesario que se haga una comparación con la tabla de Greulich y Pyle para poder establecer la edad de la víctima, otro estudio que nos ayuda a establecer la edad es la panorámica dental pues mediante dicho estudio se logra visualizar el número de piezas con las que la víctima cuenta teniendo en cuenta que si ya tiene presente los terceros molares ya es mayor de 18 años.

Relación entre la medicina forense y las imágenes diagnosticas en la actualidad como método no invasivo y no destructivos para la realización de Virtopsia

Problema

Enunciado del problema

Determinación de la relación que existe entre la medicina forense y la radiología e imágenes diagnosticas como método no invasivo y no destructivo para la realización de la Virtopsia en la actualidad, resaltando la importancia que ha tenido el avance de las imágenes diagnósticas y que beneficio a sumado el mismo para la investigación del médico legal esclareciendo características claves que conllevan a determinar la causa de muerte de un individuo e identificar su nombre, edad y sexo.

Formulación del problema

- ¿De qué manera influye la radiología en la medicina forense?
- ¿Qué se entiende por radiología forense?
- ¿Hay relación entre la radiología y la medicina forense?
- ¿Que se conoce por Virtopsia?
- ¿Qué beneficios aporta la radiología forense a la medicina legal?

Objetivos

Objetivo general

Mostrar cuál es la relación que existe entre la medicina forense y la radiología por imágenes diagnosticas, usada actualmente como método no invasivo y no destructivo al momento de realizar la Virtopsia.

Objetivos específicos

Conocer los diferentes estudios radiológicos que nos ayudan a dar con la identificación, la edad y el sexo en un individuo.

Analizar las diversas características halladas en un cadáver y así a su vez poder identificar causa, manera y tiempo de muerte de la víctima.

Especificar las ventajas que tiene la radiología forense en la Virtopsia.

Justificación

Existen diversos trabajos que nos hablen sobre la radiología forense desde sus diferentes métodos de utilidad en la medicina legal, más sin embargo este es un tema que causa mucho interés, sobre todo en aquellas personas que se encuentran en proceso de formación en el área de la salud e investigación legal, pues los mismos buscan conocer cuál es la función que tiene la radiología por imágenes diagnosticas en el ámbito legal y de qué manera se hace uso adecuado de las mismas.

Aunque muchos deducen que la radiología forense por su nombre se refiere a la realización de estudios radiográficos no logran adentrarse más allá y poder identificar cuál es la verdadera razón por la cual la radiología y la medicina forense guardan una gran relación entre sí y que ventajas suman en la actualidad.

Tanto es de interés el tema de la radiología en la medicina forense que en España se realizó un trabajo de investigación en el cual se afirma que la radiografía es una de las herramientas principales en la investigación medicolegal, tanto en la Tanatología como en la Medicina Forense Clínica y en la Antropología Forense, también confirma que dentro del contexto de la Medicina Legal, la radiografía necroscópica juega un papel primordial en casi todos los tipos de casos: muerte natural, traumatismos, abuso infantil, explosiones y cadáveres en avanzado estado de descomposición (Zipora, 2009).

Marco referencial

Marco teórico

Para Aso et al. (2005, p. 105) La virtopsia es considera como un procedimiento de examen forense que se basa en las técnicas de radiológicas digitales y en el análisis de las imágenes, las mismas pueden aplicarse al sujeto vivo y al cadáver, en el ámbito de la Patología y Traumatología Forenses, Antropología y Valoración de daño corporal. Ellos argumentan que si bien estas son técnicas sofisticadas que requieren de infraestructura tecnológica y entrenamiento en los recursos digitales, también se debe considerar preciso que el médico forense conozca la existencia y sus aplicaciones dentro del campo de la Medicina Legal.

Por otro lado Astorga et al (2011, p 114) Define que la Radiología Forense es un ámbito de aplicación que logra abarcar desde las autopsias, la evaluación de fracturas en caso de maltrato, en especial ante sospecha de maltrato infantil y entre parejas, la identificación, documentación en casos de negligencia o discapacidad, estimación de la edad, tráfico de drogas y falsificación de obra de arte, basándose en datos obtenidos a partir de técnicas de radiología convencional o de los modernos métodos de imagen diagnóstica como la Tomografía Computarizada (TC), la Resonancia Magnética (RM), o la Ecografía, que en el caso de su aplicación en las autopsias se les ha llamado virtopsia y ecopsia.

Con respecto a los Rx Cruz (2019, p 25) dice que es una radiación electromagnética de la misma naturaleza que las ondas de radio, las ondas de microondas, los rayos infrarrojos, la luz visible, los rayos ultravioletas y los rayos gamma. Los rayos X surgen de fenómenos extra nucleares a nivel de la órbita electrónica fundamentalmente producida por desaceleración de electrones, es decir los rayos X se convierten en radiación ionizante porque al interactuar con la

materia produce la ionización de los átomos de la misma organizando partículas con carga conocidos como iones.

Cruz (2019, p 32) también indica que cuando se habla de identificación se hace referencia al proceso en el que un sujeto tiene nombre, unas características físicas y psíquicas de identidad y de individualización que los hacen ser único y diferente a los demás, dicha identificación se da en personas vivas y muertas. Desde el punto de vista forense la identificación de un cadáver es uno de los objetivos más importantes además de la recolección de EMP o EF, determinación de la causa y manera de muerte. Según su obra el señala que hay dos clases de identificación la indiciaria que se basa en las características individualizantes descritas por la familia y allegados y las halladas en el examen del cuerpo que hacen pensar que sin duda alguna se trata de esa persona y la otra es la identificación fehaciente que habla de certeza de la identidad de la persona que se esté estudiando y se realiza a través de métodos científicos.

El doctor Téllez (2002, p 355) enuncia que estos métodos científicos son las huellas digitales, configuración odontológica y el material genético.

Por otra parte, “las imágenes diagnósticas son el conjunto de estudios, que, mediante la tecnología, obtienen y procesan imágenes del cuerpo humano”. (Raudales, 2014), pág. 35)

En relación al termino no invasivo se entiende que es aquel que no involucra instrumentos que rompen la piel o que penetran físicamente en el cuerpo, algunos ejemplos son: las radiografías, un examen oftalmológico estándar, una tomografía computarizada, una resonancia magnética, un monitor Holter, un ECG. (Sánchez, 2017)

Marco conceptual

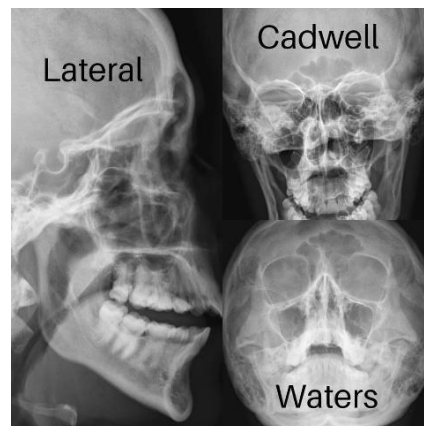
Partiendo de las diversas definiciones antes descritas se puede decir con mucha seguridad que la relación que existe entre la medicina forense y las imágenes diagnósticas es estrictamente indispensable para los aspectos legales y médicos de individuos tanto vivos como muertos, pues por medio de las imágenes diagnósticas se logra llevar a cabo las necropsias sin necesidad tener que abrir el cuerpo.

Las imágenes diagnósticas en la rama de la radiología han tenido un avance significativo muy importante pues las mismas no solo ayudan a realizar Virtopsia de manera no invasiva y no destructiva a los cuerpos sin vida sino que también es utilizada primordialmente para poder identificar la víctima, cabe resaltar que si ha perdido la vida en algún accidente por incendio, por mutilación, por ahogamiento u otro accidente que hace imposible la recolección de las huellas dactilares(Ap. A), pues se procede a realizar estudios radiológicos que permitan dar con la identificación de la víctima, es ahí donde la radiología hace la magia permitiendo obtener resultados de manera rápida y eficaz.

Para ser más claros esta relación entre las ramas antes mencionada pasa a convertirse en lo que actualmente se conoce como radiología forense permitiendo aplicar técnicas radiológicas como SPN (Fig.1), rx convencional para buscar, material de osteosíntesis presentes (Fig.2), fracturas antiguas que presenten callosidad ósea (Fig.3) y algunas variantes anatómicas (Fig.5), son esas las técnicas que nos permiten dar con la identificación de la víctima.

Figura 1

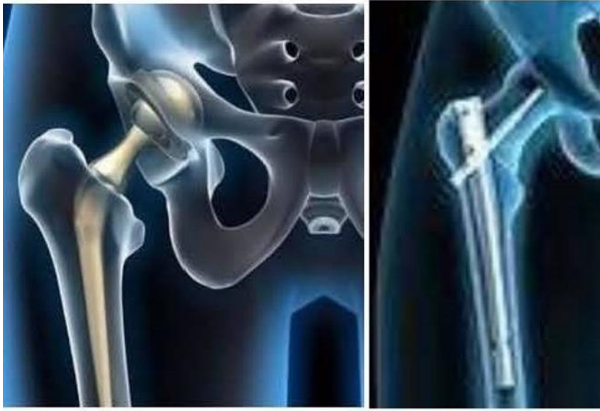Senos para nasales



Nota: SPN [Imagen], Lozada V. (S/F)

Figura 2

Radiografía animada material de osteosíntesis



Nota: Osteosíntesis [Imagen], Ruber H (2021)

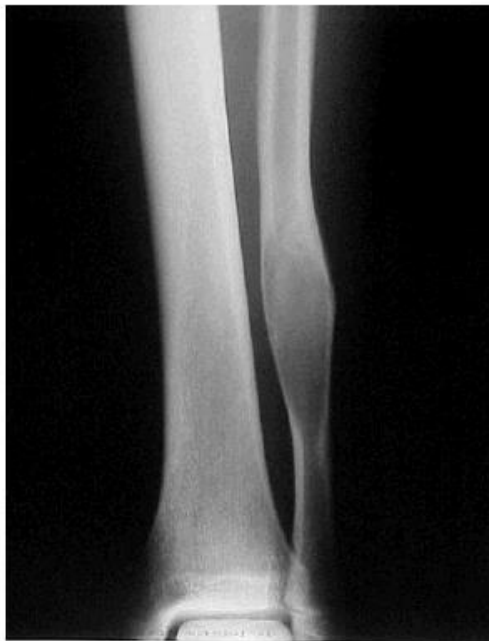ecografía y resonancia magnética, mientras que en la balística (Ap. C) la técnica mas aplicada es la de Rx convencional y así diferentes técnicas que son de mucha utilidad para ayudar a

identificar en la asfixia mecánica (Ap. D) si es por estrangulamiento, en la muerte perinatal (Ap.

E) nos muestra si hubo fractura ósea en el momento del parto y además se aplica una técnica

Figura 3

Radiografía con callosidad ósea



Nota: Callosidad ósea [Imagen], Revenga C (2021)

Otras técnicas son el carpograma, panorámica

dental, Rx de cráneo y rx de pie los cuales nos

indican la edad aproximada que puede tener la víctima (Fig.4).

También está la técnica radiográfica de pelvis

(Fig.5) y cráneo las cuales muestran el sexo,

para maltrato infantil (Ap. B) se usan técnicas

de radiología convencional, tomografía,

muy importante como lo que es la docimasia pulmonar

que nos ayuda a identificar si hubo respiración antes de la

muerte, todas estas son aplicada en accidentes de

tránsito(Ap. F) para identificar cualquier tipo de

fractura y por ultimo también se suelen aplicar en la

antropología forense (Ap. G).

Recalco nuevamente que estas técnicas según Cruz

(2019) no solo se aplican en personas fallecidas si no

también en las que consultan por valoración debido a

lesiones personales, maltrato infantil, intrafamiliar o

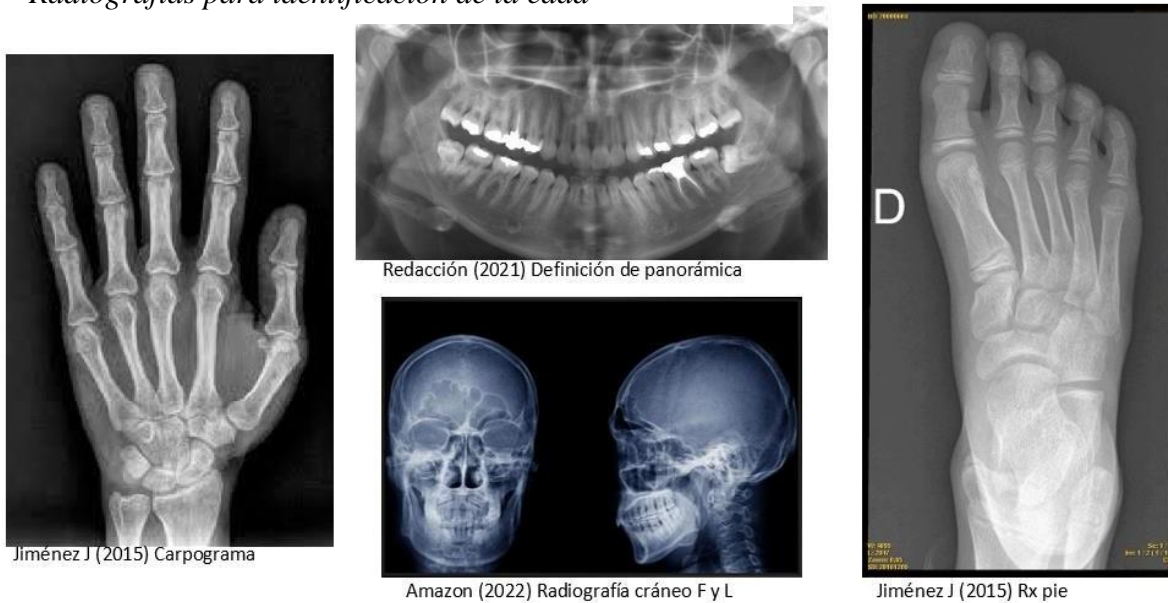
maltrato entre parejas, otros aspectos en el que también

se aplican es tráfico de estupefaciente (Ap. H), hurto (Ap. I), tráficos de elementos prohibido (Ap. J) caso de responsabilidad médica (Ap. K) las mismas ayudan

en el desarrollo de toda investigación legal he aquí la importancia de la relación que tienen estas dos ramas ya que la una es fundamental para llevar a cabo la otra en este caso la radiología forense es esencial para poder desempeñar y llevar a cabo de manera prudente y eficaz investigaciones y todo tipo de trabajo en medicina legal.

Figura 4

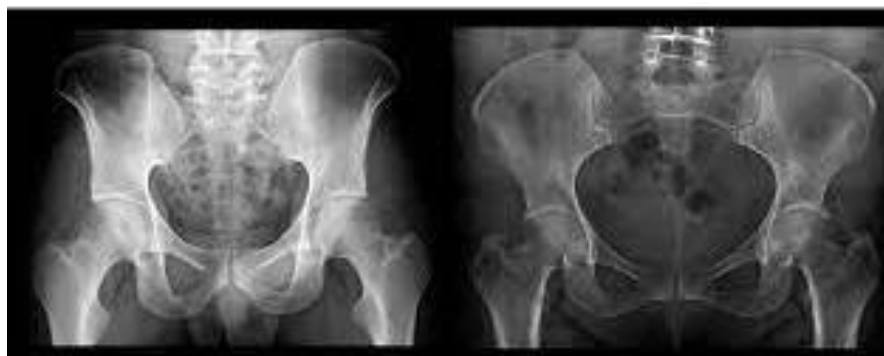Radiografías para identificación de la edad



Nota: Collage identificación de edad [Imágenes] por Jiménez (2015), Amazon (2022) y Redacción (2021)

Figura 5

Radiografías para diferenciar el tipo de sexo



Nota: Pelvis según el sexo [Imagen], Duran S (S/F)

Marco legal

- Resolución No. 000248 DE 2001

Por la cual se dictan unas disposiciones para el funcionamiento de la Red para la identificación de cadáveres.

- Resolución No. 000529 DE 2003

Por la cual se fija el costo correspondiente al análisis de muestras para estudio de ADN en el Instituto Nacional de Medicina Legal y Ciencias Forenses en procesos civiles y de familia.

- Resolución No. 001037 DE 2004

Por la cual se adopta la Guía Práctica para el Examen odontológico Forense.

- Resolución No. 001036 DE 2004

Por la cual se adopta el instructivo para la documentación fotografía digital en la investigación de delitos sexuales y lesiones personales.

- Resolución No. 001144 DE 2005

Por la cual se adopta el Reglamento Técnico para el Abordaje Forense Integral de la violencia Intrafamiliar de Pareja.

- Resolución 000069 DE 2007

Por la cual se crea un equipo de trabajo para realizar el proyecto de reglamento técnico de Lesiones Personales.

- Ley 657 de junio 7 de 2001

Por la cual se reglamenta la especialidad médica de la radiología e imágenes diagnósticas y se dictan otras disposiciones.

- Resolución 0000482 de 2018

Por la cual se reglamenta el uso de equipos generadores de radiación ionizante, su control de calidad, la prestación de servicios de protección radiológica y se dictan otras disposiciones.

Estado del arte**Tabla 1***Información estado del arte*

Introducción Con la presente investigación se busca mostrar cuál es la relación que guardan entre si la medicina forense y la radiología, enfocándonos en dos tipos de aspectos importantes el primero es la realización de Virtopsia de manera no invasiva y no destructiva y la segunda es la aplicabilidad de la radiología en temas legales tales como hurto, tráfico de estupefacientes, lesiones personales entre otros.

	<p>Presentación general de los resultados</p> <p>Surgieron muchos artículos al momento de buscar información que se relacionara con el tema, de esos tantos artículos en total se tuvieron en cuenta siete los cuales fueron leídos minuciosamente, estos textos se pueden agrupar con base a las características que presenta cada documento, según las siguientes tres temáticas:</p> <ul style="list-style-type: none"> A. Imagenología. B. Medicina forense. C. Virtopsia.
<p>Desarrollo</p>	<p>Descripción de los factores</p> <p>En los textos se evidencia que la temática A es mencionada en cada uno de los artículos antes mencionado y que guarda una relación con la temática B ya que también es pronunciada en cada uno de los artículos, quiere decir que la temática A suma ventajas y beneficio a la B para llevar a cabo lo que sería la temática C permitiendo realizar Virtopsia virtual, de manera no invasiva, mostrando los avances que ha tenido la tecnología imagenológica mejorado siendo pionera en los estudios forenses, utilizando sus técnicas para llevar a cabo no solo Virtopsia ni no muchos temas legales, estos artículos tienen en común que entre todos buscan dar a conocer cuál es el objetivo de la radiología forense.</p>
	<p>Conclusiones en relación con la investigación</p> <p>En base a las literaturas encontradas, es admisible establecer que para ejecutar el estudio de este tema es importante que se tenga presente que la metodología más apropiada para alcanzar los objetivos acá plasmados es la correlacional, ya que lo que acá buscamos es resaltar la relación que existe entre las ramas de la radiología y la medicina forense.</p>

Conclusiones Partiendo de la información obtenida en los textos que fueron consultados se puede deducir que los aspectos relacionados han sido utilizados como referencia para ejecutar puntos importantes que se deben tener presente a la hora de hablar o llevar a cabo alguna acción que valla relacionado con la radiología forense, los mismos nos han servido de base fundamental para poder desenvolvernos

seguramente en cuanto a este tema, conociendo cuales son las técnicas y la utilidad que la misma nos ofrece.

Bibliografía

- Astorga S & Sánchez J (s/f) Radiología forense. Dialnet. <https://dialnet.unirioja.es/servlet/articulo?codigo=3802431>
- Montes G, Otalora A & Archila G (2013). Aplicaciones de la radiología convencional en el campo de la medicina forense. Colombia Radiología. https://www.webcir.org/revistavirtual/articulos/marzo14/colombia/col_esp_a.pdf
- Casado C, Ibañez L, Borrueal S, Martínez M, García J, Cruz M & Rodríguez C (2021). Necro-TC los nuevos horizontes de la radiología. SERAM file:///D:/Mi%20seguridad/Downloads/4596-Texto%20del%20art%C3%ADculo-4500-1-10-20211118.pdf
- Graber S, Stephan B, Buck U, Nather S, Christe A, Oesterhelweg L, Ross S & Dinhofer R (2012). Virtopsia. Radiologia en medicifina forense. Salud área andina. file:///D:/Mi%20seguridad/Downloads/311-Texto%20del%20art%C3%ADculo-325-1-10-20150706.pdf
- Najar P & Fuentes E. (2017, 29 de mayo) Uso de la resonancia magnética y la tomografía computarizada en diagnostico postmortem. MedUnab. <https://www.redalyc.org/journal/719/71964821010/html/>
- Rissech C, Gimeno T & Turbon D (junio 2013) Nuevas aplicaciones de la imagen radiológica a la antropología forense. Elsevier. <https://www.elsevier.es/es-revista-imagen-diagnostica-308-articulo-nuevas-aplicaciones-imagen-radiologica-antropologia-S2171366912000297>
- Leitón C & Serrano G (marzo 2005). La radiología en la medicina legal en costa rica. Scielo. https://www.scielo.sa.cr/scielo.php?script=sci_arttext&pid=S1409-00152005000100008

Nota: Información sobre el estado del arte, basándonos en los artículos que fueron consultados para comparar con el presente trabajo, basándonos en palabras claves como lo son la Vitropsia, la imagenología y la medicina forense.

Método

El presente trabajo se diseñó bajo el planteamiento metodológico del enfoque cualitativo, siendo este el que mejor se adaptaba a las características y necesidades para la investigación de las temáticas antes mencionadas.

El enfoque cualitativo hace referencia a la recolección de información “sin medición numérica para descubrir o afinar preguntas de investigación en el proceso de interpretación” (Hernández, Fernández & Baptista. 2010, p. 7)

Del enfoque cualitativo se tomó la técnica análisis de documentos para mostrar la relación que existe entre la medicina forense y la imagenología en la actualidad como método no invasivo y no destructivos para la realización de Virtopsia, así como análisis de material visual para mostrar los estudios radiográficos que son esenciales en la medicina forense desde sus diferentes utilidades.

Resultados

Fueron positivos los resultados obtenidos durante la realización de este trabajo ya que le mismo cumplió con los objetivos planteados al inicio del mismo, donde se mencionaba que se quería mostrar cuál es la relación que existe entre la medicina forense y la radiología por imágenes diagnosticas, usada actualmente como método no invasivo y no destructivo al momento de realizar la Virtopsia y se logró, también se dio a conocer cuáles son los diferentes estudios radiológicos que nos ayudan a dar con la identificación, la edad y el sexo en un individuo.

Por otro lado, se logró analizar las diversas características halladas en un cadáver y así a su vez poder identificar causa, manera y tiempo de muerte de la víctima, para concluir con los objetivos que fueron alcanzados se especificó cuáles son las ventajas que tiene la radiología forense en la Virtopsia, dejando claro que con estas técnicas primordialmente se realizan necropsias virtuales que permiten preservar y el cuerpo y por otro lado el tiempo que se logra ahorrar.

Una vez comprendido de que entre la medicina forense y la radiología existe una gran relación, relación que hoy en día es conocida como la práctica de radiología forense, también es impórtate que tengamos presente cuales son las diversas características que se deben analizar al momento de poder identificar las causas, tipo y tiempo de muerte, para ese último se trabaja con la tabla de livideces que se muestra más adelante, para determinar el tipo de muerte se realizan estudios radiológicos los cuales nos muestran la causa de la muerte dando a conocer si el fallecido tuvo una muerte inmediata o por el contrario agonizo durante la misma si sumado a esto se observa el lugar de los hechos donde sea hallada la víctima se podrá establecer también el tipo de muerte que sufrió si es muerte natura, suicidio, accidente, homicidio u otro.

Según Anadón Baselga, M. J. (2010). La metodología para el cronodiagnóstico las livideces hacen parte de los signos de muerte molecular en la clasificación de fenómenos cadavéricos abióticos, dichas livideces evolucionan de la siguiente manera:

Tabla 2*Livideces cadavéricas*

Pequeñas manchas en la parte posterior del cuello	0-1 hora
Livideces abundantes en partes declives Palidez total al cambio de posición	1-5 horas
Desaparición a la presión Palidez de la antigua posición declive en 15 minutos Difusión de la hemoglobina y focos de hemolisis	5-8 horas
Palidez a la presión sin desaparición total No desaparición al cambio de postura Extravasación a la dermis Hemolisis intravascular (infiltración de hemoglobina al epitelio)	8-14 horas
No palidez a la presión No aparición de nuevas manchas en otra posición declive	+14 horas

Fuente: Manual de criminalística y ciencias forenses, Editorial Tébar Flores, (2009). Evolución de las livideces

Nota: Descripción específica sobre las horas en las que empiezan a aparecer los hematomas en los cadáveres

Importante que tengamos muy presente que cuando nos referimos a las livideces cadavéricas estamos hablando de esos signos que son reconocidos a simple vista en un cadáver y se caracterizan por su color rojizo-amorado esta coloración se hace presente en las zonas declives del cadáver y eso se debe a la acumulación de sangre en dicha zona.

Este término también es conocido por muchos como el livor mortis o lividez post mortem, dichos términos son originados del latín livor, lividez y mortis, en otro caso muerte o de la muerte.

Otro punto muy importante también es llevar a cabo las etapas de levantamiento del cadáver ya que en el lugar de los hechos se evidencia MEP y EF, que serán claves en el momento de la investigación a identificar el tipo de muerte, por ende, según el Anadón Baselga, M. J. (2010). Las etapas a tener en cuenta a la hora del levantamiento son:

Tabla 3*Etapas levantamiento de cadáver*

1. Protección del lugar de los hechos.
2. Observación del lugar de los hechos
3. Fijación del lugar de los hechos
4. Descripción del cadáver en el lugar de los hechos.
5. Traslado del cadáver
6. Examen del cadáver en el instituto anatómico forense o en el instituto de medicina legal.

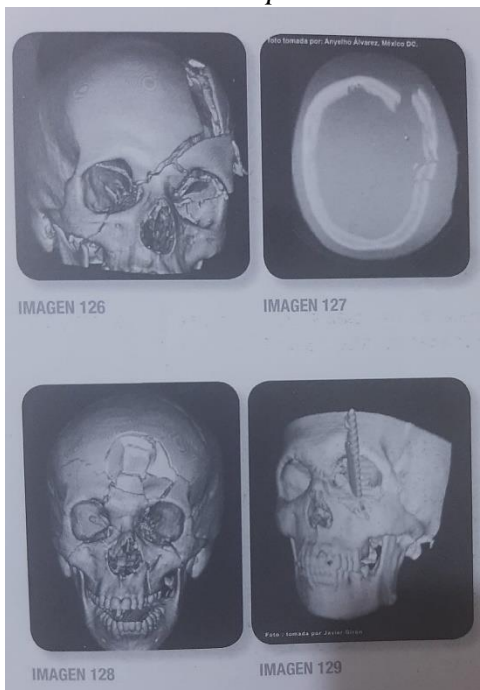
Notas: Tabla realizada por mi persona con información recolectada en el libro de Cruz E, donde menciono cuales son las etapas que se deben considerar a la hora de hacer el levantamiento de un cuerpo

Discusión

Luego de la información antes compartida, es evidente que, si hay una muy notoria relación entre la medicina forense y la imagenología, dado que esta influye en la medicina forense de manera positiva ya que aporta a la resolución de actividades legales en diferentes situaciones, por ejemplo poder identificar qué edad tiene una persona que ha cometido el hurto y no quiere colaborar con sus datos personales se procede a ser un carpograma o una panorámica dental y podremos identificar si el individuo es mayor de edad y cuál es el peso de la ley que recae sobre el, otro ejemplo podría ser un avión que ha sufrido un accidente perdiendo la estabilidad y al momento que toco el piso estallo, las personas salieron fueras de sus puestos algunas fueron mutiladas y se hace imposible en medicina forense dar con el sexo de algunas víctimas entonces se procede a realizar estudios de radiografía convencional en pelvis para dar con el sexo de las víctimas y hay si un sinnfín de situaciones donde la radiología demuestra su utilidad y veracidad en la medicina forense.

Figura 6

Estudios de la necropsia virtual



Lo que nos demuestra indudablemente que cuando se habla de radiología forense no solo nos estamos refiriendo a hacer estudios a personas sin vidas, si no que como lo vimos antes esta rama se desempeña en diversos casos de investigaciones legales, claro está que la radiología aporta excelentes beneficios a la medicina forense pues desde entonces se llevan a cabo lo que es necropsia virtual por medio de tomografía computarizada y resonancia magnética.

Nota: Necropsia [Imagen], Cruz E, (2019)

Siendo la Virtopsia el término que actualmente es utilizado para indicar los procedimientos que se realizan por análisis y proceso de imagen, dejando como ventaja el poder estudiar el cuerpo o alguna región anatómica en tiempo real y sin necesidad de tener que abrir el cuerpo o en su defecto mutilarlo.

Algo muy importante que me gustaría recalcar es que seamos responsables con el control odontológico y acudamos cada 6 meses a realizarnos nuestros chequeos para que cualquier cambio o modificación que se allá presentado sea registrada a nuestra historia clínica, pues para poder llevar a cabo una comparación post mortem deben estar actualizados los estudios ante mortem.

Finalmente, debo mencionar que la carta dental es uno de los documentos con mayor peso en la medicina forense, pues es una de las herramientas que nos permite identificar un cadáver con una máxima seguridad, ya que es muy poco probable casi imposible que puedan existir dos personas que presenten las mismas huellas dentales, mis características anatómicas y geométricas por ende este se ha convertido en una herramienta muy fiable para la medicina forense.

Referencias

Aso J, Martínez J, Pons J, Arregui R & Baena S. (2005) *Virtopsia. Aplicaciones de un nuevo método de inspección corporal no invasiva en ciencias forenses*. Rev. Scielo p,105.

<https://scielo.isciii.es/pdf/cmfn40/Art01.pdf>

Astorga S & Sánchez J. *Radiología forense*. Dialnet.

<https://dialnet.unirioja.es/servlet/articulo?codigo=3802431>

Cruz E. (2019) *Virtopsia “Radiología forense” Manual*

Elmundo.es S/F. Medicina forense.

<https://www.elmundo.es/elmundosalud/especiales/2006/02/forense/05.htm>

Instituto nacional de medicina forense. (2022) *Resoluciones de la normativa forense*.

<https://www.medicinalegal.gov.co/normatividad-forense>

Ley 657 de 2001, 07 junio, *Reglamento de la especialidad médica en radiología*.

https://www.mineduccion.gov.co/1621/articles-86095_archivo_pdf.pdf

Ministerio de salud y protección social (2018). Por la cual se reglamenta el uso de equipos generadores de radiación ionizante, su control de calidad, la prestación de servicios de protección radiológica y se dictan otras disposiciones. Colombia. Ministerio de salud y protección de Colombia.

https://www.minsalud.gov.co/Normatividad_Nuevo/Resoluci%C3%B3n%20No.%20482%20de%202018.pdf

Raudale I. (2014). *Imágenes diagnósticas: Conceptos y generalidades*. Rev. Fac. Ciencia Médica. <http://www.bvs.hn/RFCM/pdf/2014/pdf/RFCMVol11-1-2014-6.pdf>

Sánchez M. (2017). *Definiciones internacionales de procedimientos*. Rev. Relacsis. <https://www3.paho.org/relacsis/index.php/es/areas-de-trabajo/desigualdades/item/796-foro-becker-definiciones-internacionales-de-procedimiento>

Zipora K. (2009). *El aporte de la radiología al avance de la antropología forense-perspectiva profesional*. Rev. Dialnet. <https://dialnet.unirioja.es/servlet/tesis?codigo=63526>

Apéndices

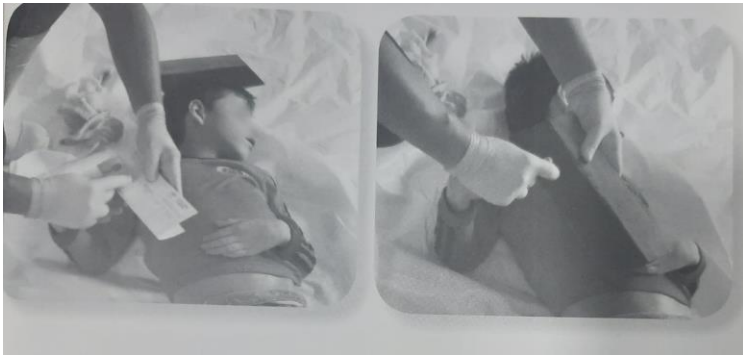Apéndice 1

Sabemos que las huellas dactilares por muchos siglos han sido usadas como método de identificación a personas, las mismas tienen un gran valor en la evidencia física puesto que es la que permite dar con la identificación del autor o autores de un hecho violento, normalmente estas son conseguidas en la escena de los hechos como impresión visible o bien sea invisible y deben ser encontradas, reveladas y fijadas con las respectivas técnicas policiales necesarias.

Aunque en los últimos años se ha también considerado el ADN como técnica paradigma de la investigación criminal, las huellas dactilares no dejan de ser un método fácil, rápido y barato a la hora de la identificación personal.

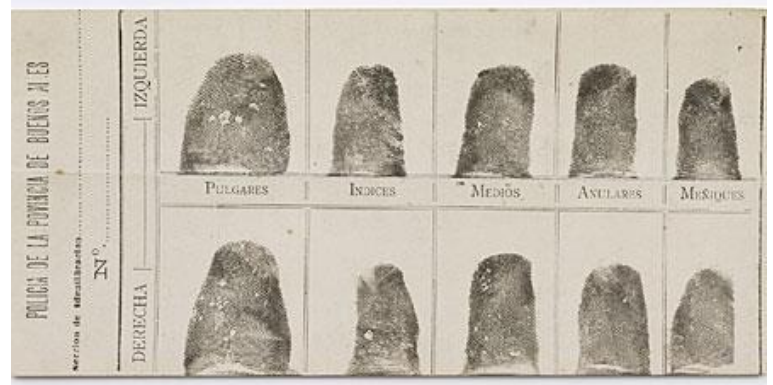Figura 7

Método de identificación



Nota: Identificación [Imagen] Cruz E. (2019) **Figura 8**

Toma de huellas dactilares



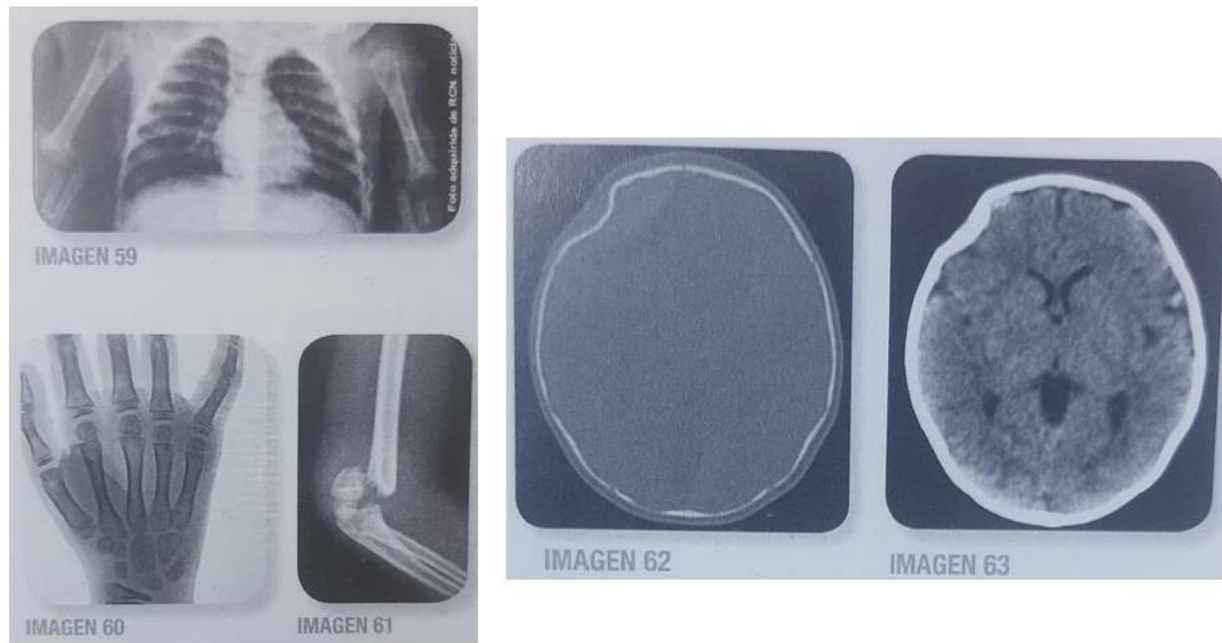
Nota: Huellas [Imagen] por Elmundo.es S/F.

Apéndice 2

Maltrato infantil: La radiología es uno de los pilares fundamentales para el diagnóstico del maltrato infantil tanto ante mortem y post mortem, así como las lesiones en tejidos blandos también es importante fotografiar lesiones que se han ocasionado a nivel óseo, comúnmente la mayoría de las veces estas lesiones son pronunciadas en los huesos largos descritas como asa de balde correspondiente a a fractura tipo Salter-Harris. También se hallan fracturas helicoidales en huesos largos y falanges debido a los mecanismos por torción o bien sea golpes contundentes, se ven las fracturas costales, arrancamientos de clavícula y de acromion, las fracturas en cráneo en infantes también es indicio de maltrato infantil cuando llega en conjunto con las fracturas antes mencionadas. Cruz (2019, p 48)

Figura 9

Estudios evidencian maltrato infantil



Nota: Maltrato infantil [Imagen], Cruz E. (2019)

Apéndice 3

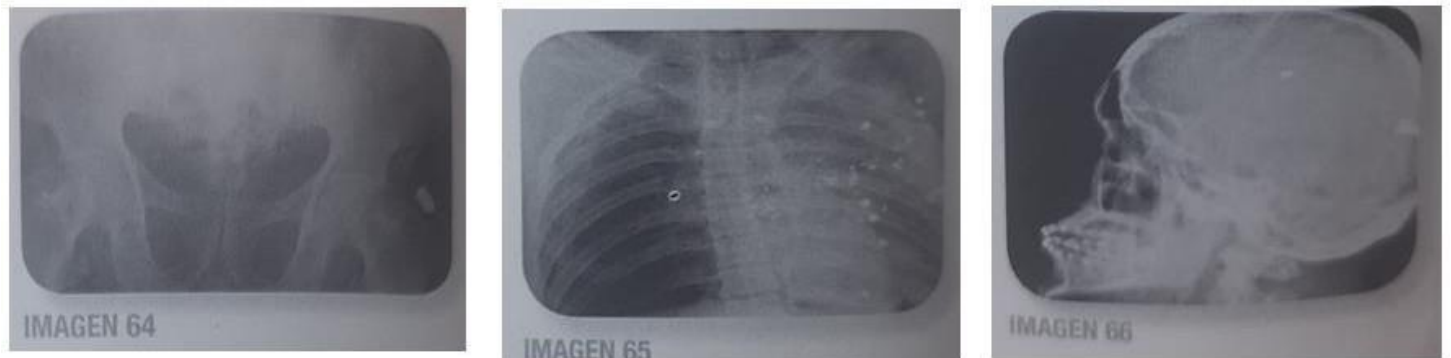
Balística: Los estudios radiográficos en la aplicación de la balística nos permite identificar el número de proyectiles, la trayectoria de los mismos, el calibre de dichos proyectiles y el tipo de arma de donde fueron disparados los proyectiles.

Importante saber que no todas las heridas causadas por proyectiles permiten identificar si el orificio encontrado pertenece a la entrada o la salida del proyectil entonces mediante estudios radiológicos podemos observar la posición del proyectil y poder concluir por cual orificio entro lo mismo pasa cuando se cruzan proyectiles en una misma estructura anatómica.

La documentación radiográfica de una evidencia recolectada en estos casos no es solo útil para la comprobación de autenticidad en un juicio oral sino también para salvaguardar la seguridad de quienes deben procesarlas. Cruz (2019, p 50)

Figura 10

Radiografías presentes en balística



Nota: Balística [Imagen], Cruz E. (2019)

Apéndice 4

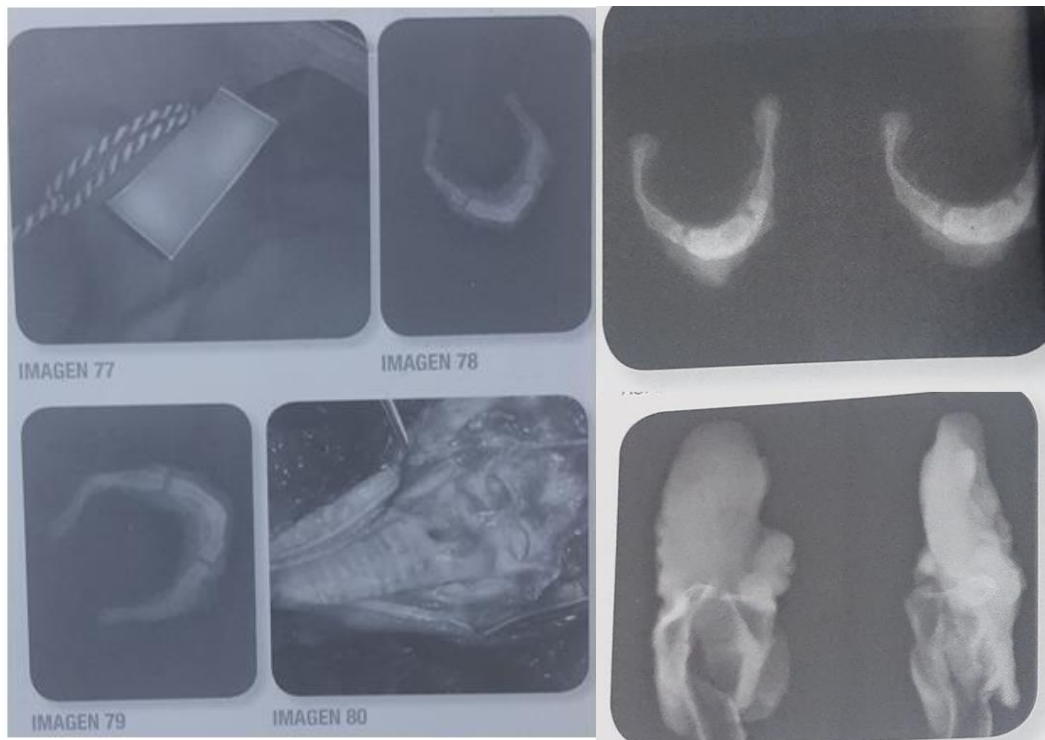
Asfixia mecánica: Muchas veces los datos que se obtienen de estas imágenes permiten determinar si la víctima fue homicidio o suicidio, también ayuda a identificar las lesiones en el cuello las cuales son punto clave para identificar la manera de muerte.

En particular cuando se presenta fractura del hueso hioides hace referencia a a una estrangulación por otro lado la usencia de la misma impide dar con la manera de muerte es por eso que se deben interpretar todos los hallazgos en la escena con los exámenes de necropsia.

Cruz (2019, p 53)

Figura 11

Estudios radiográficos de la asfixia mecánica



Nota: Asfixia mecánica [Imagen], Cruz E. (2019)

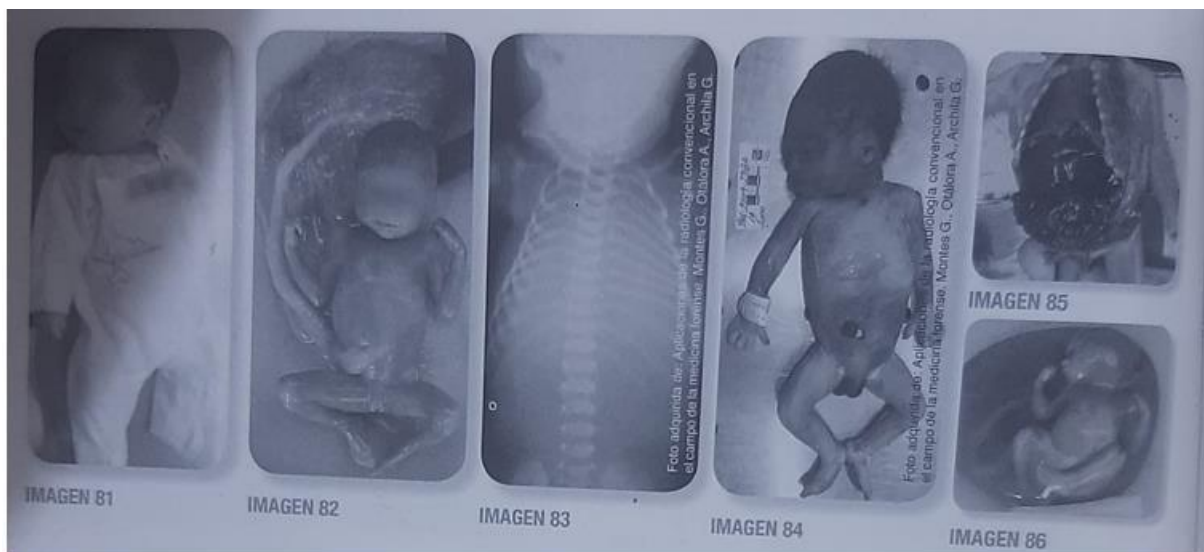Apéndice 5

Muerte perinatal: Son de utilidad las imágenes adquiridas ya que con ellas podemos observar lesiones traumáticas óseas ocasionadas al momento del parto, si las mismas ocurrieron intra o extrauterina, este estudio se conoce por el nombre de docimasia pulmonar ella nos indica si hubo respiración antes de la muerte.

En un cadáver que ha respirado se logra observar el los pulmones zonas radiolúcidas lo cual corresponde a los alveolos pulmonares con aire mientras que en otro que no ha respirado los mismos se observan totalmente opaco esto es debido a que el cadáver no ha respirado y la muerte ocurrió intrauterinamente. Cruz (2019, p 54)

Figura 12

Evidencias de muerte perinatal



Nota: Muerte perinatal [Imagen], Cruz E. (2019)


Apéndice 6

Accidente de tránsito: En estos estudios radiográficos brindan una apropiada descripción y documentación de las lesiones óseas presente, estos estudios son de gran importancia para la reconstrucción de los hechos. Se conoce que por cada tipo de accidente hay lesiones específicas para atropellamiento son comunes fractura en miembro inferior, para accidentes en motocicleta se ve mucho la fractura de cráneo, en accidentes de autos usualmente el conductor presenta fractura por acetábulo y fémur mientras que por aplastamiento presenta facturas costales múltiples y fractura den pelvis.

Todas esas lesiones son debidamente documentadas por medio de la radiología convencional y la tomografía computarizada Cruz (2019, p 56)

Figura 13

Estudios por traumatismos



Nota: Accidente de tránsito [Imagen], Cruz E. (2019)

Apéndice 7

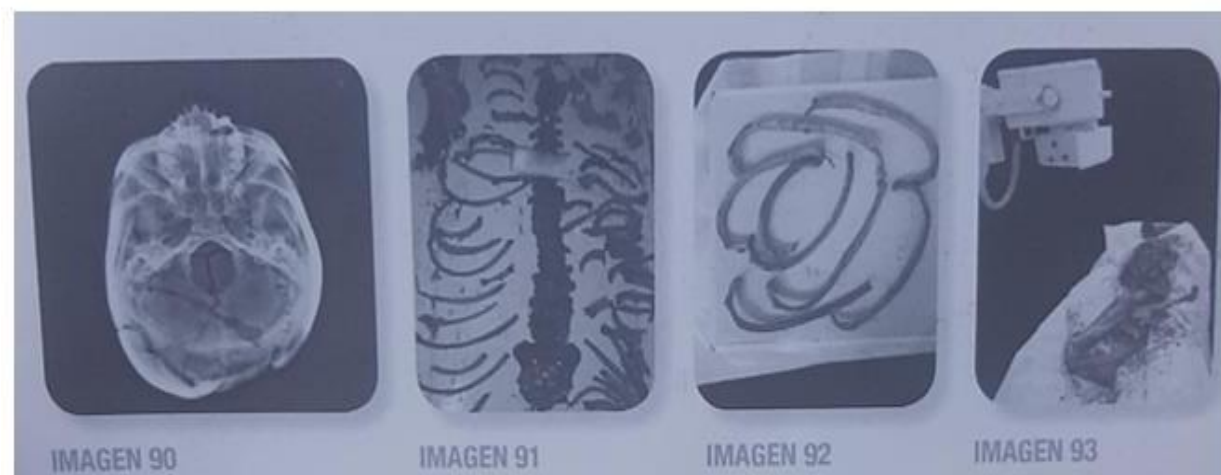Antropología forense: Se refiere a estudios que son realizados en cadáveres que fueron reducidos a restos óseos, la necropsia en estos tipos de cadáveres resulta ser muy compleja ya que hay ausencia de los tejidos blandos por lo que se hace más difícil la reconstrucción de los hechos.

Estos estudios son realizados con la intención de realizar inventario a las piezas óseas que son sometidas a estudios, documentar lesiones traumáticas y patológicas que han sido de curso natural, para determinar sexo, edad, raza y talla.

También para proceder a documentar lesiones vitales y cuerpos extraños, lo cual corresponden a las armas que fueron usadas al momento de poner fin a la vida del cuerpo que se está estudiando. Cruz (2019, p 55)

Figura 14

Estudios de antropología forense



Nota: Antropología [Imagen], Cruz E. (2019)

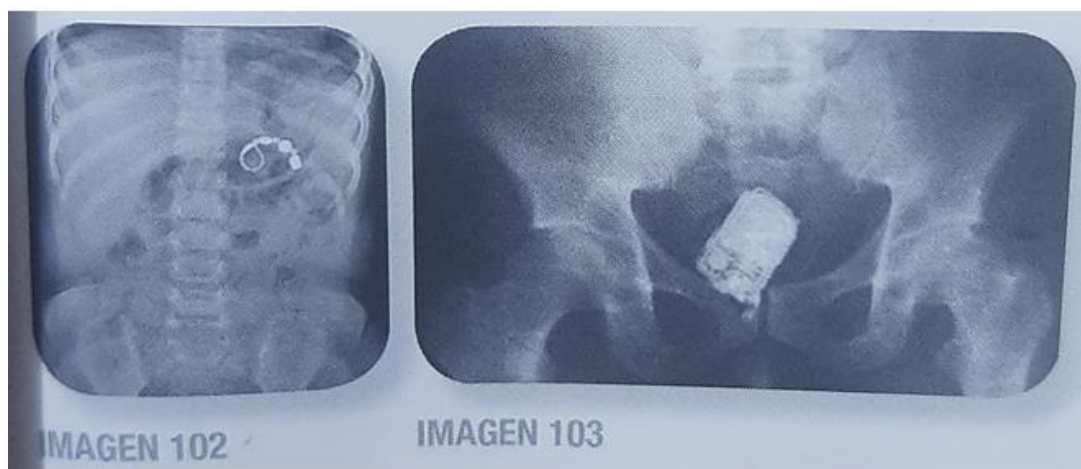Apéndice 8

Hurtos y tráficos de elementos prohibidos: Cuando se trata de hurto las personas se ponen creativas y buscan ocultar los artículos en partes que no se vean a simple vista, es por eso que los ingieren buscando ocultarlos en el intestino o también los pueden introducir por vía vaginal o rectal con la misma intención.

Es acá donde se aplica la radiología convencional para poder observar cuales han sido los objetos hurtados y el medio utilizado.

Figura 15

Estudios radiográficos de hurtos



Nota: Hurtos [Imagen], Cruz E. (2019)

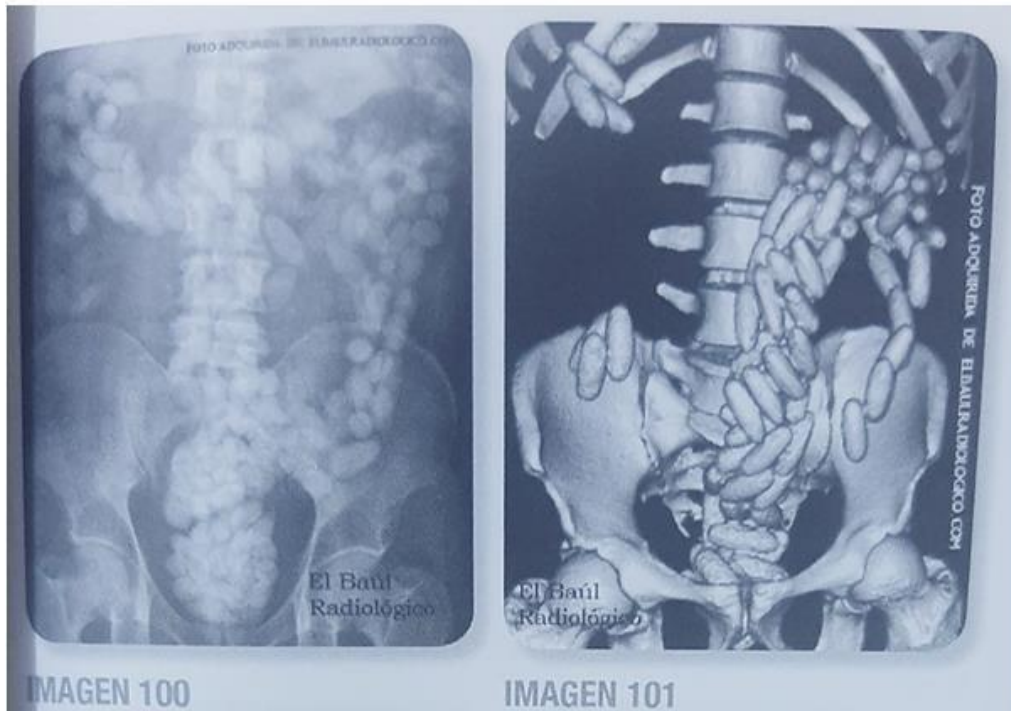
Apéndice 9

Tráfico de estupefacientes mejor conocida como mulas: Desde hace muchos años atrás se ha visto mucho los casos de tráfico de drogas usando el método de lo que comúnmente se conoce como mulas, método que consiste en capsular las drogas y ingerirlas para ser traficadas ocultas en el intestino.

Para poder darnos cuenta si las personas están usando este método de tráfico de estupefacientes se procede a realizar estudios radiográficos bien sean convencionales o tomografía, lo cual mostrara claramente lo que esa persona lleve en su intestino.

Figura 437

Radiografía tráfico de estupefacientes



Nota: Trafico [Imagen], Cruz E. (2019)

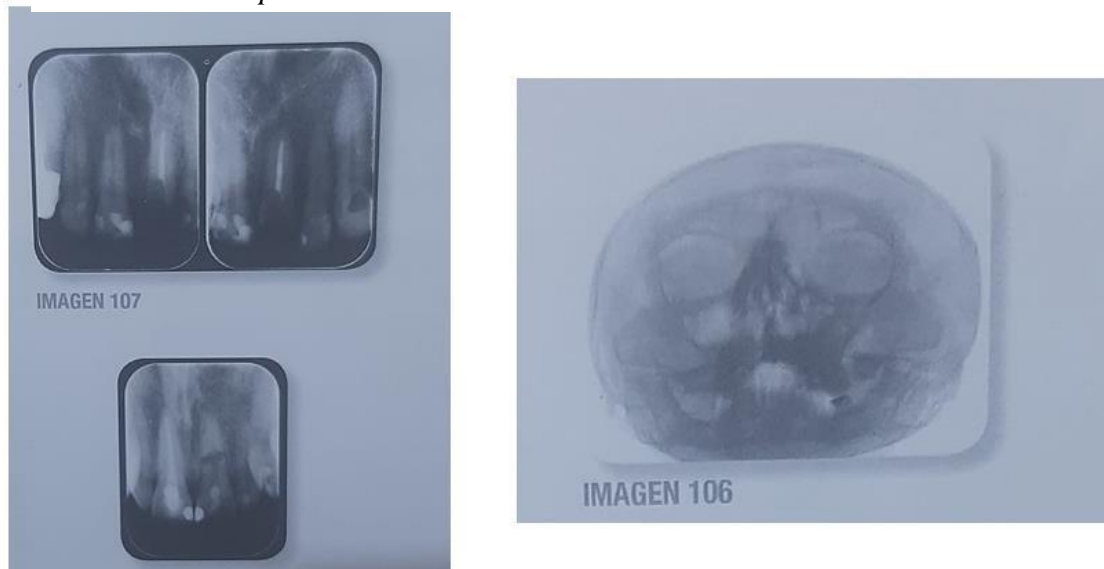
Apéndice 10

Documentación de lesiones personales: Se considera lesiones personales al daño causado en el cuerpo o en la salud de una persona, estas lesiones son tratadas como hechos delictivos leves ya que no han concurrido a situaciones mayores, cuando ya la situación es mas grave constituye a otro tipo de delito.

Cuando las personas consultan por este tipo de valoración se procede a realizar estudios radiográficos según sea el caso, puede ser rx convencional, tomografía o resonancia magnética.

Figura 17

Estudios lesiones personales



Nota: Lesiones personales [Imagen], Cruz E. (2019)

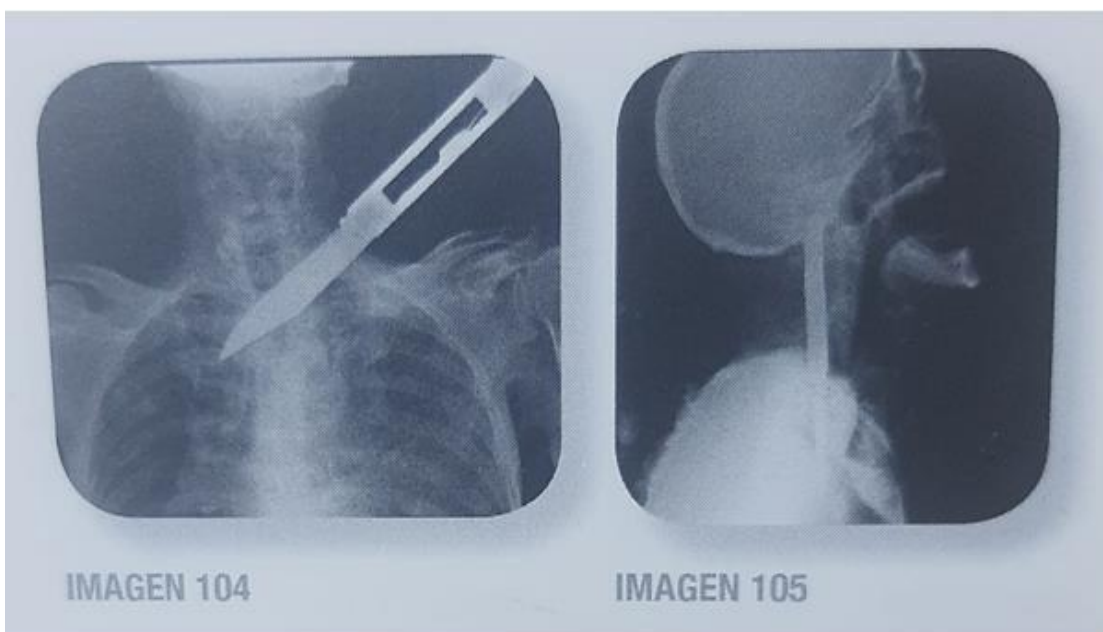
Apéndice 11

Heridas por arma blanca: Estas heridas son forma propia de traumatismo que penetran en la piel la cual resultan de un cuchillo, navaja u otro objeto puntiagudo similar, la mayoría de estas heridas son causadas violentamente o de por herida auto fingida.

Cuando son presentados estos casos se realizan estudios convencionales para identificar la profundidad que tiene el arma blanca y que estructuras se encuentran comprometidas, también se pueden realizar tac para saber si a afectado alguna vena o arteria.

Figura 18

Estudios para heridas por arma blanca



Nota: Arma blanca [Imagen], Cruz E. (2019)

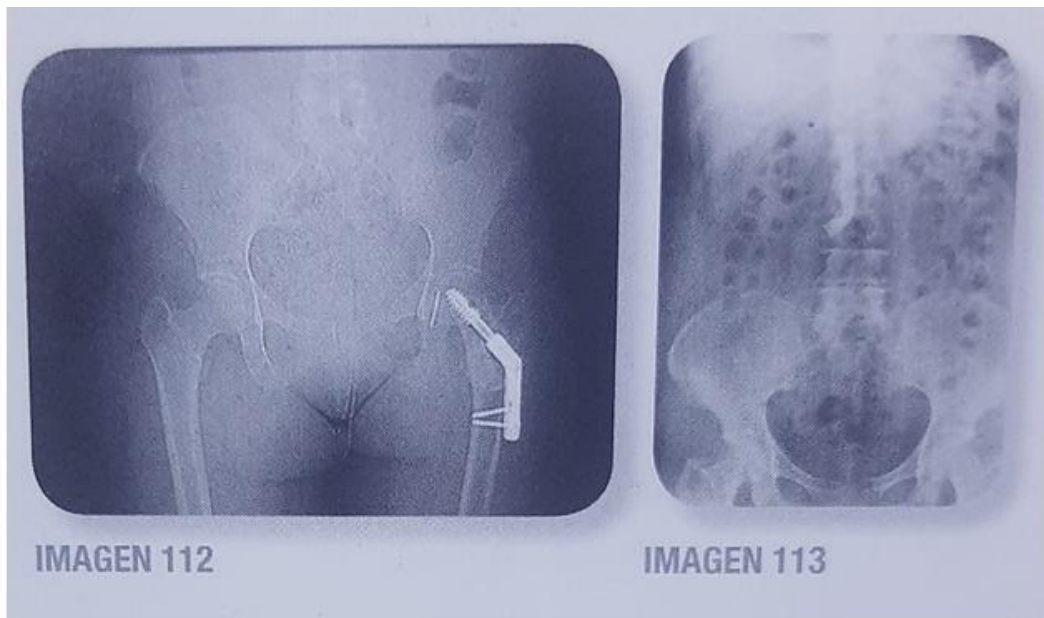
Apéndice 12

Estudios en caso de responsabilidad medica: Estos tipos de estudios son realizados en personas que han sido sometidos a algún tipo de procedimiento medico en especial cirugías en las que algo ha salido mal por responsabilidad del medico a causado daño a un paciente en su salud vida o bien sea su integridad física.

Cuando suelen suceder estas acciones se suelen realizar estudios radiográficos que ayuden a esclarecer lo sucedido, los estudios que se realicen son de acuerdo al daño que se sospeche este padeciendo el paciente si es a nivel ósea se procede con rx convencional, si es a nivel articular o de tejidos blandos se procede con un tac o bien sea resonancia magnética.

Figura 19

Estudios por daños a causa de responsabilidad medica



Nota: Responsabilidad medica [Imagen], Cruz E. (2019)