

Carta dental y la importancia en Virtopsia

Ingrid Milena Parra Rodríguez

Asesor

Robert Andres Fuentes Niño

Universidad Nacional Abierta y a Distancia - UNAD

Escuela de Ciencia de la Salud - ECISA

Tecnología Radiología e Imágenes Diagnosticas

Ibagué - Tolima

Agosto 2022

Dedicatoria

Principalmente a Dios por ser mi guía y dame fuerza para continuar en mis propósitos y
anhelos deseados y en cada proceso de mi vida.

A mis padres por su amor, trabajo y sacrificio en todos estos años, gracias al amor y
dedicación de ellos he podido llegar hasta donde estoy y convertirme en lo que soy.

A mi esposo por ser mi apoyo incondicional por ser uno de mis motivos para seguir adelante,
gracias a su amor incondicional.

A todas las personas (familia, docentes y compañeros) que me han apoyado y han hecho que
en el transcurso del tiempo aprenda de cada uno de ellos, por todos los conocimientos
adquiridos.

Agradecimientos

Agradecer principalmente a Dios por bendecirnos cada día con la vida, por guiarnos a lo largo de nuestra vida, ser el apoyo y fortaleza en todo momento tanto de dificultad y debilidad como momentos de felicidad.

Gracias a mis padres Ana y Pedro, mi esposo Cristian, por ser los principales motores de mi vida, por ser mi guía y mi apoyo en el transcurso de mis proyectos, por confiar y creer en mis expectativas, por los consejos, valores y principios inculcados, a mi familiar por ser mi apoyo incondicional, a mis docentes ya que en el transcurso de mi carrera aprendí mucho de ellos por darme la motivación de continuar y terminar este logro.

Resumen

La carta dental es una herramienta que a través de ella se puede diagnosticar, calificar y elaborar un plan odontológico, en procesos de identificación de cadáveres adquiere gran importancia cuando no se obtiene medios de individualización, ya que esto ayuda a contar con un registro de cada paciente el cual permite que las autoridades pueden dar uso de este para poder hacer una identificación más eficaz de la identificación; la virtopsia consiste en la realización de autopsias con equipos y métodos de alta tecnología como lo son rayos X, tomografía, ecografía o resonancia magnética, donde el medico puede visualizar los hallazgos en imágenes digitalizadas o realizar reconstrucción de lo ocurrido en el cuerpo de la víctima.

Palabras Clave: Virtopsia, carta dental, radiología, autopsia, identificación, odontología.

Abstract

The dental chart is a tool that through it can detect, qualify and prepare a dental plan, in processes of identification of corpses it acquires great importance when means of individualization are not obtained, since this helps to have a record of each patient which allows the authorities to use it in order to make a more effective identification of the identification; virtopsy consists of performing autopsies with high-tech equipment and methods such as X-rays, tomography, ultrasound or magnetic resonance imaging, where the doctor can visualize the findings in digitized images or perform a reconstruction of what happened in the victim's body.

Keywords: Virtopsy, dental chart, radiology, autopsy, identification, dentistry.

Tabla de contenido

Introducción	9
Justificación	10
Objetivos	11
Objetivo general:	11
Objetivos específicos:	11
Marco Teórico	12
Marco Referencial Y Conceptual	13
Carta Dental	15
Estudio De Caso	16
Trabajo Para Desarrollar	17
La carta dental	17
La vigencia de la carta dental	17
Ubique en el plano correspondiente la dentadura enunciada por el perito	18
Estado Del Arte	21
Resultados	22
Discusión	23
Referencias	24

Lista de tablas

Tabla 1. Análisis radiográfico de estructuras anatómicas	20
--	----

Lista de figuras

Figura 1. Odontograma	17
Figura 2. Odontograma donde se registran los cambios morfológicos de cada pieza dental	18
Figura 3. Radiografía panorámica con identificación de estructuras	18

Introducción

La odontología en la especialidad médica encargada de tratar enfermedades típicas de la cavidad oral, esta disciplina viene incursando en distintas áreas de la medicina, cada pieza dental posee su propia característica morfológica las cuales son registradas a través del tiempo y en cada visita odontológica, en donde se registran los cambios que presenta cada pieza para así mismo llevar un registro de cada pieza dental de cada persona; La carta dental en virtopsia permite identificar cuerpos que encuentran en alto grado de descomposición, especialmente cuando han sido sepultados en fosas comunes por un tiempo prolongado; La radiología forense se aplica en la exploración cadavérica y principalmente en la exploración de cadáveres, el cual se ha podido apoyar en la virtopsia el cual consiste en la realización de autopsias con equipos y métodos de alta tecnología como lo son rayos X, tomografía, ecografía o resonancia magnética, donde el médico puede visualizar los hallazgos en imágenes digitalizadas o realizar reconstrucción de lo ocurrido en el cuerpo de la víctima, para así contar con hallazgos necesarios para el proceso judicial y conocer las causas que llevaron a la muerte a una persona.

La odontología forense hace parte del grupo interdisciplinario que brinda apoyo al grupo judicial en la identificación de cadáveres, alcanzado su mayor grado de complejidad en aquellos que se encuentran en muy mal estado de descomposición, calcinados, o reducido a restos óseos.

Justificación

La presente se enfocará sobre la carta dental y la importancia que tiene en la radiología forense para poder identificar cadáveres los cuales se encuentran en muy mal estado para poder identificarlos, este trabajo permitirá conocer la carta dental en imágenes diagnósticas y como lo empleamos en nuestro posible campo de trabajo.

Objetivos

Objetivo general

Comprender la importancia de la carta dental en la identificación de cadáveres.

Objetivos específicos

Determinar lineamientos y materiales requeridos para llevar a cabo un cotejo de identificación por carta dental.

Identificar con claridad cada pieza dental.

Relacionar la carta dental con la Virtopsia.

Marco Teórico

Según Sandra Rojas (2019) La Carta Dental sirve para identificar por varias razones: la primera es reconocida en nuestro ejercicio profesional como el odontograma, que es nuestro primer examen clínico exhaustivo de todos los dientes, allí es donde podemos describir las características de las formas dentales, si están sanos, si tienen alguna patología y todo eso va generando una historia de vida en el paciente, marcas que pueden ser diferentes de una a otra persona y que hacen parte de la individualización o de la diferenciación de un individuo a otro, por eso es tan importante realizar la carta dental.

Para poder hacer una identificación a través de carta dental se hace importante haber hecho una carta dental en personas vivas, es decir, en el paciente para poder tener con qué comparar cuándo se va a identificar a una persona que ha fallecido sobre todo en eventos accidentales o en muertes violentas que es lo que se presenta en el mundo y también en Colombia.

A partir del concepto dado se puede entender que la carta dental es un método de identificación tanto en personas vivas como muertas, ya que este método lo tenemos la mayoría de las personas que asisten al odontólogo en donde en cada persona describen y se registran todas las características de su dentadura; en la radiología forense nos ayuda a identificar cadáveres los cuales se encuentran en estado de descomposición, calcinados o no se encuentran en condiciones para poder realizar la identificación del mismo.

Marco Referencial y Conceptual

La cavidad oral humana está conformada por grupos de dientes organizados en incisivos, caninos, premolares y molares ubicados en la boca; estas estructuras dentales se identifican de manera individual en cada uno de los pacientes; frente a esto se debe diagramar la distribución dentaria y sus características morfológicas y restaurativas de cada uno, por otro lado existe una reglamentación clara en relación con la unificación de la dactiloscopia y la carta dental con fines de identificación, obligando a los consultorios odontológicos públicos y privados a registrar el odontograma y Archivar la documentación que con posterioridad pueda ser requerido para estos fines, todo profesional al iniciar procedimientos restaurativos debe construirla como un medio probatorio para que la administración de la justicia pueda acceder a ellos cuando sea requerido (Fiscalía General de la Nación, 2008).

La carta dental procede como medio material probatorio dentro del sistema penal colombiano, haciendo un análisis normativo, jurisprudencial y doctrinario sobre la materia a investigar, se establece multidisciplinariedad que existe entre la odontología y el derecho penal generando la necesidad de crear herramientas jurídicas que permiten contar con un registro que puede ser utilizado como medio de prueba dentro del proceso penal para la identificación, es necesario realizar una disertación sobre la necesidad y obligatoriedad del registro de la cara dental y la utilización del odontograma.

Como estrategia metodológica se partirá del método educativo, con el cual se puede observar el fenómeno general para llegar a la particularidad, la utilización de fuentes secundaria el cual permitirá que se estudie el contenido o información de los sitios web, artículos, monografías y tesis los cuales guarden relación con el planteamiento del problema llegando a conclusiones que jurídicamente se sustenten.

El registro de la Carta Dental en la historia clínica de los pacientes es útil en la práctica odontológica, pues resulta de vital importancia en procesos de identificación a cadáveres, especialmente en aquellos casos donde la dactiloscopia y la obtención de Ácido Desoxirribonucleico (ADN) son inviables (Rodríguez, Polanco & Casas, 2005). Frente a un conjunto de piezas esqueléticas, cuerpos en alto grado de descomposición y destrucción de tejidos duros y blandos es oportuno contar con el Odontograma, pues en esas circunstancias se puede acceder a un instrumento eficaz de identificación, evitando que en el día a día de los despachos judiciales se genere otro caso cerrado" o „caso sin resolver“ por la ausencia de la individualización de la víctima (Silva, 2001).

Carta Dental

La Carta Dental es una herramienta a través de la cual se puede diagnosticar, calificar y elaborar un plan ideal de tratamiento odontológico, sin embargo, en procesos de identificación de cadáveres adquiere gran importancia cuando no se tienen otros medios de individualización. Debido a lo anterior, contar con el registro de cada paciente permite a las autoridades competentes dar uso del instrumento más eficaz de identificación.

La identificación, con dientes y mandíbulas, ha sido utilizada, como ya se mencionaba, desde la época romana. A través del tiempo, han sido registradas características particulares, como sonrisas inusuales, dientes montados, dientes fracturados, o un diente único oscurecido; así se realizaba la identificación mediante la exclusión con dichas características.

Estudio de Caso

Se recibe en la morgue cadáver semi esqueletizado con prendas masculinas recuperado de la orilla del río, a quien al momento de la necropsia no se le pudo tomar necrodactilia; al momento de la exploración de la cavidad oral se encuentran ausencias a nivel de incisivo lateral superior derecho, ausencia antigua del segundo molar superior izquierdo e inferior derecho, fractura oblicua a nivel del primer premolar derecho superior.

Trabajo para Desarrollar

Cuál sería el método siguiente en este caso, con que realizaría el cotejo y cuáles la vigencia de dicha documentación.

El método de identificación apropiado para este caso es el fehaciente al utilizar métodos científicos que individualizan a cada persona y son improbables de replicar o reproducir, lo inicial que se utilizaría sería el cotejo dactiloscópico, pero no se pudieron tomar por el grado de descomposición que presentaba el cuerpo, se procede al cotejo odontológico donde se comparan rasgos característicos de la morfología dental, restauraciones, dientes ausentes, dientes perdidos y extracciones. (Cuellar, 2019)

La carta dental

Es un documento que contiene la información a detalle de las estructuras que forman el sistema estomatognático. (Carmen esther orjuela henao, 2011)

La vigencia de la carta dental

Es de un año con respecto a los cambios que pueden ocurrir en este transcurso, tomando como referencia la recomendación de visita mínimo semestral al odontólogo como cita de prevención, dependiendo de la edad del paciente los cambios pueden estar relacionados a la etapa de desarrollo dental por ejemplo si es un niño estará en dentición temporal o mixta, y estos cambios se pueden generar en menos de un año por eso la vigencia es en este periodo ,si hablamos de dentición permanente los cambios pueden estar relacionados a restauraciones en boca y el estado de las mismas, dientes ausentes, extraídos o perdidos, enfermedad periodontal, pigmentaciones por factores intrínsecos o extrínsecos, mal posiciones dentales, fracturas, endodoncias, fluorosis o estado del esmalte dental entre otras. Los cambios anteriormente

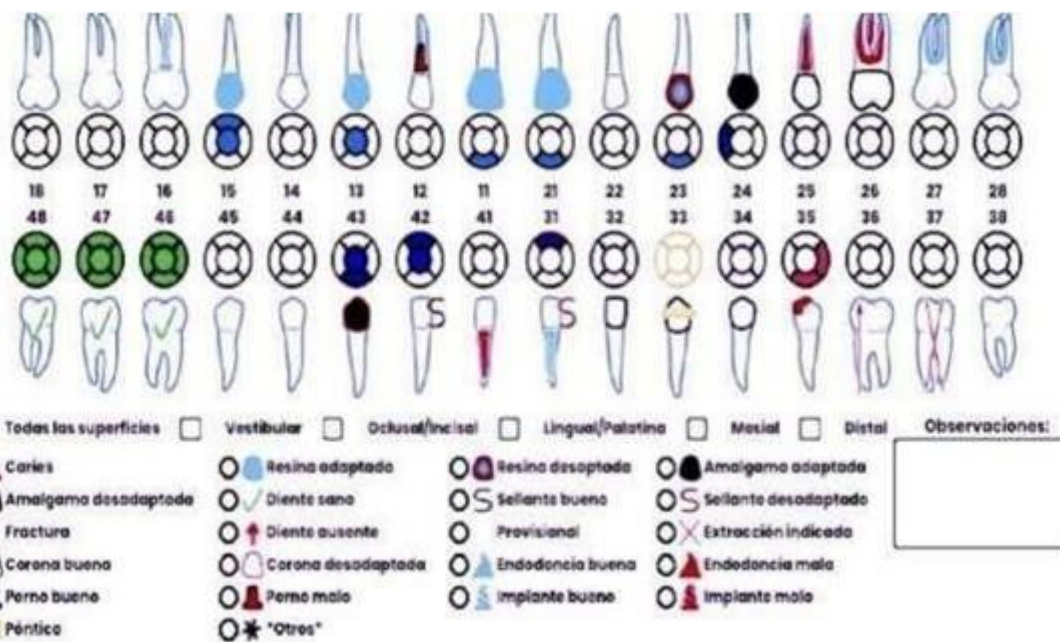
mencionados pueden ocurrir inclusive al salir de una cita de control por eso la brecha es de un año esperando que los cambios se puedan consignaren la historia clínica de cada paciente por medio del diligenciamiento de la odontograma.

Ubique en el plano correspondiente la dentadura enunciada por el perito

Los registros de todos los cambios en las estructuras dentales son registrados en un formato que hace parte de la historia clínica, este formato tiene unas convenciones que son manejadas o modificadas por cada odontólogo o clínica a carga de esta, teniendo en cuenta todas las caras o superficies de cada diente un ejemplo:

Figura 1

Odontograma



Fuente: Ral Drive, Importancia de la odontograma digital (julio 2018)

Odontograma de este caso clínico con los dientes ausentes y la fractura del diente 14 se registra en la parte escrita

Figura 4

Odontograma donde se registran los cambios morfológicos de cada pieza dental

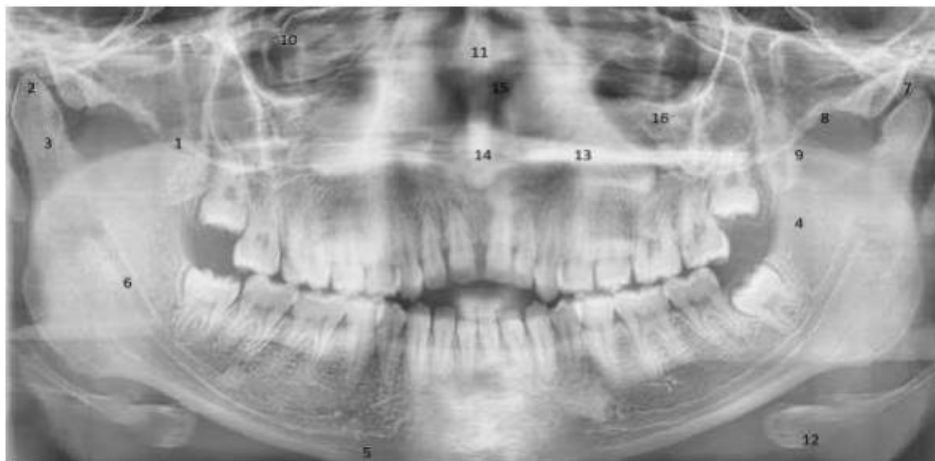

Fuente: odontograma [Figura] <https://image.slidesharecdn.com/odontogramas-151008001540-lva1-app6892/95/slide-3-1024.jpg>

Identifique las piezas dentales que se encuentran en la siguiente radiografía

Figura 5

Radiografía panorámica con identificación de estructuras



Fuente: Radiografía [Figura] <https://revelacaoimagens.com.br/servicos/radiografia-extrabucal/>

Tabla 1*Análisis radiográfico de estructuras anatómicas*

1	Proceso coronoideo
2	Cóndilo mandibular
3	Cuello condilar
4	Rama mandibular
5	Borde inferior de la mandíbula
6	Canal mandibular
7	Fosa glenoide
8	Arco cigomático
9	Placas pterigoides
10	Orbita
11	Septo nasal
12	Hueso hioides
13	Paladar duro
14	Espina nasal
15	Cornetes nasales
16	Seno maxilar

Fuente: Elaboración propia

Estado del Arte

El registro de la Carta Dental en la historia clínica de los pacientes es útil en la práctica odontológica, pues resulta de vital importancia en procesos de identificación a cadáveres, especialmente en aquellos casos donde la dactiloscopia y la obtención de Ácido Desoxirribonucleico (ADN) son inviables (Rodríguez, Polanco & Casas, 2005). Frente a un conjunto de piezas esqueléticas, cuerpos en alto grado de descomposición y destrucción de tejidos duros y blandos es oportuno contar con el Odontograma, pues en esas circunstancias se puede acceder a un instrumento eficaz de identificación, evitando que en el día a día de los despachos judiciales se genere otro “caso cerrado” o “caso sin resolver” por la ausencia de la individualización de la víctima (Silva, 2001).

El registro de la Carta Dental en la historia clínica de los pacientes es útil en la práctica odontológica, pues resulta de vital importancia en procesos de identificación a cadáveres, especialmente en aquellos casos donde la dactiloscopia y la obtención de Ácido Desoxirribonucleico (ADN) son inviables (Rodríguez, Polanco & Casas, 2005). Frente a un conjunto de piezas esqueléticas, cuerpos en alto grado de descomposición y destrucción de tejidos duros y blandos es oportuno contar con el Odontograma, pues en esas circunstancias se puede acceder a un instrumento eficaz de identificación, evitando que en el día a día de los despachos judiciales se genere otro “caso cerrado” o “caso sin resolver” por la ausencia de la individualización de la víctima (Silva, 2001).

Resultados

La Carta Dental debe tener fuerza vinculante a partir de la mayoría de edad, para que la misma pueda constituirse como elemento material probatorio de identificación, importancia que se ha hecho evidente en desarrollo de la presente investigación. Se describieron las características que poseen los dientes y su particularidad para efectos de individualización, pues ofrece una identidad para cada individuo, siempre y cuando se diligencien las historias clínicas y el Odontograma respectivo. En Colombia apremia la creación de un instrumento de control que permita recolectar de forma ordenada y sistemática este tipo de información.

El Estado debe entregar las facultades necesarias para que sea procedente. Por medio de leyes, decretos y resoluciones se puede autorizar a las Secretarías Departamentales y Municipales, en cabeza del Ministerio de Salud y la Protección Social, al Instituto Nacional de Medicina Legal y Ciencias Forense y a la Registraduría Nacional del Estado Civil para que se implemente esta herramienta científica y tecnológica al momento de realizar la cedulación. Esto impondrá la obligación de recopilar, almacenar y custodiar la Carta Dental para posteriores necesidades judiciales.

Discusión

El estudio del cuerpo humano requiere directrices médico - legales y un apoyo entre profesional es continuo, la estomatología forma a médicos de cabeza y cuello que son de gran ayuda cuando las esperanzas de identificación han sido descartadas.

La carta dental en virtopsia permite identificar cuerpos que encuentran en alto grado de descomposición, especialmente cuando han sido sepultados en fosas comunes por un tiempo prolongado; La radiología forense se aplica en la exploración cadavérica y principalmente en la exploración de cadáveres, el cual se ha podido apoyar en la virtopsia el cual consiste en la realización de autopsias con equipos y métodos de alta tecnología como lo son rayos X, tomografía, ecografía o resonancia magnética, donde el medico puede visualizar los hallazgos en imágenes digitalizadas o realizar reconstrucción de lo ocurrido en el cuerpo de la víctima, para así contar con hallazgos necesarios para el proceso judicial y conocer las causas que llevaron a la muerte a una persona.

Referencias Bibliográficas

Cleomar, D. (2019) *Radiografía Extrabucal*. Relevacao Radiología Odontológica.

<https://revelacaoimagens.com.br/servicos/radiografia-extrabucal/>

Cruz, E. (2019) *Virtopsia*. Radiología Forense. Colombia

Lizcano, K. & Omaña, F. (2019). *La Importancia De La Odontología Forense Como Un Método De Identificación En Colombia Y La Necesidad De Ampliar Su Normatividad*. Unilibre.

<https://repository.unilibre.edu.co/bitstream/handle/10901/15525/LA%20IMPORTANCIA%20DE%20LA%20ODONTOLOG%C3%8DA%20FORENSE%20COMO%20UN%20M%C3%89TODO%20DE%20IDENTIFICACI%C3%93N%20EN%20COLOMBIA%20Y%20LA%20NECESIDAD%20DE%20AMPLIAR%20SU%20NORMATIVIDAD.pdf?sequence=1>

Odontograma. [Figura] *Paciente*. Slide. slide-3-1024.jpg (1024×768) (slidesharecdn.com)

Pérez, M. (2021) *odontología forense una propuesta para Colombia desde el sistema odontológico de datos de estados unidos*. Universidad libre de Colombia.

<https://repository.unilibre.edu.co/bitstream/handle/10901/20940/Articulo%20Investigativo%20para%20la%20graduacion.pdf?sequence=1>

Sociedad Mexicana Forense. (2020). *Estomatología Forense*.

<https://somefodesc.org.mx/course/estomatologia-forense>