

La Radiología en la Medicina Forense

Deysi Yised Rodríguez Machado

Director

Nelson Ricardo Ávila Meneses

Universidad Nacional Abierta y a Distancia UNAD

Escuela de Ciencias de la Salud ECISA

Tecnología en Radiología e Imágenes Diagnósticas

Diplomado en Radiología Forense

Febrero 2023

Dedicatoria

Este trabajo está dedicado a Dios por darme la oportunidad de seguir adelante para cumplir un proyecto más en la vida de superación personal y profesional.

A mis padres, Jesús Rodríguez y Esperanza Machado, quienes me dieron la fortaleza y la fe para llevar a cabo este logro que me llevara a abrir nuevos caminos a nivel laboral.

A mi hermana, Alison Martínez, quien ha sido mi mayor motivación para seguir adelante y culminar cada logro que me propongo.

A mi compañero, Ronnie Contreras, quien siempre creyó en mi capacidad de aprender y ejercer esta hermosa profesión de radiología en Imágenes y fue mi guía incondicional durante toda la carrera.

Y a Nelson Martínez, quien fue la principal persona que me incentivó a iniciar este proyecto y que siempre estuvo a mi lado dándome todo su apoyo para culminar esta carrera.

Agradecimientos

Expreso mi gratitud de este presente trabajo, especialmente a Dios por darme la sabiduría y entendimiento, a mi familia por ser mi apoyo incondicional y mi mayor motivación.

De igual manera, agradezco a todos mis compañeros de la carrera por su entrega y dedicación como equipo de trabajo.

Y, por último, expreso mi más profundo agradecimiento a la Universidad Nacional Abierta y a Distancia Zona Centro Oriente, al Doctor Nelson Ricardo Ávila Meneses, Líder Nacional Programa Tecnología en Radiología e Imágenes Diagnósticas, y al Doctor Eduar H. Cruz Cuellar quien fue mi Tutor del diplomado por sus enseñanzas, su dirección y colaboración en el desarrollo de este trabajo.

Resumen

Las técnicas y equipos utilizados en la radiología de imágenes han sido aplicadas en el diagnóstico clínico para la medicina Forense, lo que ha dado lugar a la Radiología Forense. A través de esto, se han utilizado en otros ámbitos como las autopsias, la identificación de sujetos, edad y sus características, evaluación por sospechas de maltrato infantil en el caso de fracturas, tráfico de drogas, basadas en los métodos de imagen diagnósticas como la radiología convencional, tomografía computarizada TC, resonancia magnética RM o ecografía también llamada virtopsia o ecopsia. Se ha comprobado que estas técnicas son muy eficientes, no son destructivas ni invasivas, lo que permite reemplazar la autopsia tradicional sin necesidad de abrir el cuerpo del cadáver. Estas técnicas también son utilizadas para la toma de muestras de tejido post-mortem, con el fin de poder realizar otros análisis, y evaluar el sistema vascular. Los resultados de los diagnósticos son rápidos, el almacenamiento de datos en los archivos es fácil y permite ser compartida y consultada las veces que se necesiten por los especialistas, mejorando la calidad de los procesos investigativos.

Palabras claves: Virtopsia, Medicina Forense, radiología, métodos de identificación, cadena de custodia, imágenes diagnósticas, carta dental, ante-mortem, post-mortem.

Abstract

The techniques and equipment used in imaging radiology have been applied in clinical diagnosis for Forensic Medicine, which has given rise to Forensic Radiology. Through this, they have been used in other areas such as autopsies, identification of subjects, age and their characteristics, evaluation for suspected child abuse in the case of fractures, drug trafficking, based on diagnostic imaging methods such as conventional radiology, computed tomography CT, magnetic resonance imaging MRI or ultrasound also called virtopsy or ecopy. It has been proven that these techniques are very efficient, they are not destructive or invasive, which makes it possible to replace the traditional autopsy without the need to open the body of the corpse. These techniques are also used to take post-mortem tissue samples, to perform other analyzes and evaluate the vascular system. The results of the diagnoses are fast, the storage of data in the files is easy and it can be shared and consulted as many times as needed by the specialists, improving the quality of the investigative processes.

Keywords: Virtopsy, Forensic Medicine, radiology, identification methods, chain of custody, diagnostic images, dental chart, ante-mortem, post-mortem.

Tabla de Contenido

Introducción	13
Objetivos	14
Objetivo General	14
Objetivos Específicos.....	14
Marco Referencial.....	15
Marco Conceptual	15
Marco Legal	16
Metodología de Investigación.....	18
Caso 1. Reconocimiento de Conceptos Previos.....	19
Métodos de Identificación.....	19
Método de Identificación Indiciaria.....	19
Método de Identificación Fehaciente.....	21
Fenómenos Cadavéricos Encontrados en el Cuerpo.....	23
La Frialdad	24
Rigidez Cadavérica	24
Livideces	25
Tipos de Ayudas Diagnósticas Sugeridas como Tecnólogo	27
Límites de la Región Precordial.....	27
Cuadrantes del Abdomen	29
Características del Estudio de Diagnóstico	30
Protocolo de Radiografía de Tórax Antero Posterior.....	31
Protocolo de Radiografía de Tórax Lateral.....	32
Protocolo de Radiografía de Abdomen Simple.....	32
Protocolo de TC de Tórax	33
Protocolo de TC de Abdomen.....	33

Mapa Mental de los Fenómenos Cadavéricos.....	35
Cadena de Custodia.....	36
Caso 2. Bioseguridad en la Toma de Imágenes Diagnósticas.....	37
Proyecciones para la Adquisición de Imágenes Diagnósticas a Nivel de Tórax y Abdomen	37
Ventajas del Par Radiológico	43
Normas de Bioseguridad Aplicados en el Procedimiento.....	44
Clasificación de Residuos	44
Protección Radiológica	45
Caso 3. Métodos de Identificación en Cadáveres, Humanización y Estudios en Accidentes	46
Métodos de Identificación en Cadáveres	46
Cuadro Conceptual Métodos de Identificación.....	46
Orden y Método de Identificación Utilizado	47
Cremación del Cadáver	57
Humanización	58
Atención al Paciente Teniendo en Cuenta su Condición Física y Emocional	58
Servicio de Radiología e Imágenes Diagnósticas para Garantizar la Dignidad del Paciente	59
Casos en los que Aplica la Radiología Forense	60
Estudios Radiológicos en Accidentes de Tránsito	66
Tipos de Lesiones Internas del Cadáver y Técnicas de Diagnóstico	66
Causa, Manera y Mecanismo de Muerte.....	66
Hipótesis de la Causa de Muerte.....	67
Clase de Lesiones Óseas del Cadáver Según el Impacto Primario	68
Clasificación de las Fracturas en el Cuerpo Humano Según la Causa.....	68

Caso 4. Carta Dental	71
Método Utilizado para Realizar el Cotejo y Vigencia de la Documentación	71
Cotejo Odontológico	71
Carta Dental	72
Vigencia de la Documentación	81
Ubicación en el Plano Correspondiente la Dentadura Enunciada por el Perito	81
Identificar las Piezas Dentales que se Encuentran en la Radiografía.....	82
Caso 5. Integración de Conceptos	85
Definir Radiolúcido y Radiopaco Apoyada en una Imagen Radiográfica de Cadera.....	85
Radiolúcido	85
Radiopaco.....	85
Densidades Radiológicas Básicas	88
Densidades en Radiografías de Cadera en Ap	90
Características Radiológicas de un Hemotórax y un Neumotórax.....	91
Los Pulmones.....	91
Neumotórax.....	93
Hemotórax.....	97
Identificar la Anatomía Radiológica Haciendo Uso del Par Radiológico en un Rx de Tórax	101
Ventajas que Tiene la Radiología Convencional Sobre la Resonancia Magnética.....	104
Conclusión	106
Referencias Bibliográficas	107

Lista de Tablas

Tabla 1. Protocolo Radiografía de Tórax Ap.....	38
Tabla 2. Protocolo Radiografía de Tórax Lateral.	40
Tabla 3. Protocolo Radiografía de Abdomen Simple Ap	42
Tabla 4. Protocolo Radiografía de Abdomen Lateral.	42
Tabla 5. Áreas de los Pulmones	103
Tabla 6. Áreas lóbulos	104

Lista de Figuras

Figura 1. Antropología Forense	20
Figura 2. Tatuajes Identidad en la Necropsia	20
Figura 3. Cadáver de Mujer Encontrado en Pozo Séptico.....	21
Figura 4. Tarjeta de Huellas Dactilares	22
Figura 5. Formato Carta Dental Para Identificación.....	22
Figura 6. Frialdad: Algor Mortis.....	24
Figura 7. Rigidez Cadavérica: Rigor Mortis.....	25
Figura 8. Cadaver Con Rigidez	25
Figura 9. Cadáver con Livideces	26
Figura 10. Área Precordial.....	27
Figura 11. Posiciones Radiográficas de Tórax	28
Figura 12. Exhumación.....	28
Figura 13. Cuadrantes y Cavidades	29
Figura 14. TC de Abdomen Pelvis.....	30
Figura 15. Tomografía Axial Computada.....	34
Figura 16. Mapa Mental Fenómenos Cadavéricos	35
Figura 17. Cadena de Custodia	36
Figura 18. Rx en Ap por Proyectoil.....	38
Figura 19. Rx Lateral por Proyectoil	39
Figura 20. Rx Ap y Lateral de Abdomen.....	41
Figura 21. Cuadro Conceptual Métodos de Identificación.....	46
Figura 22. Cadáver de Mujer con Tatuaje	47
Figura 23. Cadáver con Piercing	48

Figura 24. Gaceta Dental	48
Figura 25. Cuerpo de Mujer con Accesorios	49
Figura 26. Dactilograma y los Sistemas de Crestas Capilares.....	51
Figura 27. Delta Negro y Blanco	51
Figura 28. Puntos Característicos de las Huellas Digitales	52
Figura 29. Odontología Forense	54
Figura 30. Formato Carta Dental Post-mortem	55
Figura 31. ADN	56
Figura 32. Niños Maltratados por Causa de Quemaduras	60
Figura 33. Radiografía con proyectiles de 6 mm en Cráneo	61
Figura 34. Radiografía del Hueso Hioides de una Mujer	61
Figura 35. Radiografía del Cadáver de un Niño que ha Muerto In Útero	62
Figura 36. Costilla de un Cadáver, que fue Reducido a Restos Óseo.....	63
Figura 37. Radiografías del Cráneo del Cadáver de un Lactante de 6 Meses	64
Figura 38. Radiografía por Cuerpos Extraños	64
Figura 39. Tomografía computada de Abdomen con Drogas.....	65
Figura 40. Rx de Tórax con Presencia de un Cuerpo Extraño.....	65
Figura 41. Trazos de una Fractura	70
Figura 42. Estructura Dental.....	75
Figura 43. Superficies Dentales	76
Figura 44. Tercios de los Dientes	76
Figura 45. Arcadas Dentales Superior e Inferior	77
Figura 46. Nomenclatura Dentaria.....	78
Figura 47. Formato Único de Autopsia Oral	79
Figura 48. Codificación de Autopsia Oral.....	80

Figura 49. Carta Dental del Caso.....	82
Figura 50. Radiografía Dental	82
Figura 51. Radiografía Dental con la Nomenclatura	83
Figura 52. Carta Dental del Caso.....	84
Figura 53. Nomenclatura Estructura Dental	84
Figura 54. Las Cinco Densidades Radiológicas	87
Figura 55. Radiografía Ap de Cadera	90
Figura 56. Radiografía Ap de cadera	90
Figura 57. Anatomía de Pulmón.....	92
Figura 58. Rx de Tórax PA por Neumotórax Espontaneo Primario Bilateral.	95
Figura 59. Radiografía PA de Tórax, Neumotórax Espontáneo Secundario	95
Figura 60. Radiografía PA de Tórax, Neumotórax Parcial Pulmón Izquierdo.....	96
Figura 61. Radiografía PA de Tórax, Neumotórax Total Pulmón Derecho.	96
Figura 62. Radiografía en PA, Grados de Hemotórax.....	100
Figura 63. Radiografía de Tórax PA, Derrame Pleural Bilateral.....	100
Figura 64. Anatomía en Radiografía de Tórax PA Normal	101
Figura 65. Anatomía en Radiografía de Tórax Lateral.....	102
Figura 66. Lóbulos de Pulmón en Radiografía de Tórax Lateral	103

Introducción

La Radiología Forense “Virtopsia”, es una herramienta complementaria utilizada en los exámenes forenses, el cual busca realizar una exploración exhaustiva de las posibles causas de muerte de las víctimas y la hora exacta de fallecimiento a través de estudios de diagnóstico como tomografías computarizadas, resonancias magnéticas, o ecografías. Estos nos permiten realizar estudios de una zona anatómica específica como fracturas, tejido blando, impacto de proyectiles o heridas de armas corto punzante, entre otras, según evidencias físicas que presente el sujeto, sin necesidad de abrir el cuerpo.

En esta práctica es importante aplicar un procedimiento correcto y documentado de cadena de custodia, cuya información recolectada de los estudios serán utilizados como evidencias probatorias en los procesos penales.

También entendemos La Radiología Forense como una técnica que nos permite esclarecer la causa de muerte de una persona abarcando muchos ámbitos tales como: las autopsias, fracturas especialmente en el caso de maltrato infantil, la identificación del sujeto como edad, sexo, entre otras. También se pueden evaluar casos relacionados con el tráfico de drogas, accidentes, robos, las cuales basadas en técnicas radiológicas como la tomografía (TC), Resonancia Magnética (RM), o la Ecografía, a las cuales también se les llama virtopsia y ecopsia, permiten el esclarecimiento de los hechos y así poder reconstruir los casos, especialmente cuando han sido por casusas violentas.

Por lo tanto, a continuación, se presentarán una serie de casos de radiología forense con la finalidad de investigar, indagar y poner en práctica los conocimientos adquiridos en el trayecto de la carrera de imágenes diagnósticas. El estudio de imágenes abarca un campo bastante amplio que puede ser aplicado en la medicina forense, ya que, tratándose de cadáveres, también se debe aplicar unas técnicas y protocolos según el caso expuesto, pues de esto depende la efectividad de los resultados a obtener por el perito.

Objetivos

Objetivo General

Conocer la importancia que tiene la Radiología en la Medicina Forense para la toma de estudios de imágenes diagnósticas como método probatorio en los procesos penales.

Objetivos Específicos

Reconocer los métodos de identificación y los fenómenos cadavéricos para determinar la causa y manera de muerte de los cadáveres en estudio.

Identificar las proyecciones que se deben realizar en los estudios de imágenes diagnósticas en la medicina forense y aplicar las normas de bioseguridad.

Analizar las causas de muerte en accidentes de tránsito, desde el estudio de imágenes diagnósticas en medicina legal y forense tanto en pacientes como en cadáveres.

Comprender la importancia de la humanización en la atención del paciente para la prestación del buen servicio con calidad.

Conocer la Carta Dental como medio probatorio para la identificación de cadáveres en estado de descomposición.

Recordar la anatomía radiológica y sus características que se observan en imágenes radiográficas para el diagnóstico de casos.

Marco Referencial

Marco Conceptual

La Radiología es la parte de la medicina que estudia las aplicaciones y los efectos de las radiaciones y las sustancias radiactivas, especialmente los rayos X y el radio, en el diagnóstico y tratamiento de las enfermedades.

“Los rayos X fueron descubiertos el 8 de noviembre de 1895 por el físico alemán Wilhelm Conrad Roentgen, mientras realizaba experimentos con tubos de vacío y un generador eléctrico, quien realizó la primera radiografía a la mano de su esposa. Y fue hasta 1901 que el doctor Montoya Flórez, padre de la cirugía en Colombia, trajo a Medellín el primer equipo de rayos X con el cual se realizó la primera radiografía en Colombia. En 1946 la resonancia magnética nuclear (RMN) es descubierta de forma independiente por los físicos estadounidenses Edward Purcell y Félix Bloch. Y en 1961 el primer monoplano Tomografía de emisión de positrones (PET) es construido por el estadounidense James Robertson”. (González & González, 2017).

Por su parte, la Radiología Forense: “es la rama de la medicina por medio de la cual se realizan necropsias no invasivas y no destructivas, también conocida como Virtopsia, donde se usan los Rayos x, la tomografía computarizada, la ecografía y la Resonancia Magnética. Esto con el fin de determinar las causas de muerte antes de realizar el abordaje interno durante la necropsia”. (Cruz, 2019, p.15).

En cuanto a la Virtopsia o la autopsia virtual: “esta consiste en la realización de autopsias con equipos y métodos de alta tecnología como resonancia magnética, tomografía axial computarizada y radiología, donde el médico puede visualizar los hallazgos en imágenes digitalizadas y/o realizar una reconstrucción exhaustiva de lo ocurrido en el cuerpo de la víctima”. (García, Betin, Gil, 2019).

También, existen métodos de identificación, los cuales son el conjunto de características físicas y psíquicas que identifican a una persona viva o muerta diferenciándola de otras. Por lo tanto, “la identidad es el elemento del derecho que permite establecer con precisión y certeza que una persona es esa y no otra”. Algunas de las características físicas pueden ser: la talla, el peso la edad, color de piel, ojos, cabello, huellas dactilares, tatuajes, lunares, carta dental, entre otras. (López, 2018).

Por último, se hallan los fenómenos cadavéricos, que son los factores a los cuales se ve expuesto el cuerpo después de la muerte, y estos son los que nos ayudarán a descifrar el tiempo de muerte de un cadáver, siendo de ayuda en la investigación. Entre los cuales encontramos fenómenos cadavéricos tempranos, tardíos y conservadores. (Cruz, 2019, p.34).

Marco Legal

Ministerio de Salud y Protección Social (2018). Resolución 482 de 2018 *por el cual se reglamenta el uso de equipos generadores de radiación ionizante, su control de calidad, la prestación de servicios de protección radiológica y se dictan otras disposiciones*. Bogotá D.C. Ministerio de Salud y Protección Social.

https://www.minsalud.gov.co/Normatividad_Nuevo/Resoluci%C3%B3n%20No.%20482%20de%202018.pdf, en el que se dicta que a través de la aplicación de la radiología se debe propender la salud e integridad de las personas utilizando las barreras de seguridad, optimizando los procesos.

Luego, Ley 657/2001, de junio 7, *por la cual se reglamenta la especialidad médica de la radiología e imágenes diagnósticas y se dictan otras disposiciones*, junio 7 de 2001.

https://www.mineducacion.gov.co/1621/articles-86095_archivo_pdf.pdf, en el artículo 2 dispone el objetivo radiológico, el cual es realizar este proceso utilizando un método científico con principios investigativos y académicos fundamentados en principios que permitan un diagnóstico y procedimientos óptimos.

Instituto Nacional de Medicina Legal y Ciencias Forenses (2001). Resolución 248 del 2 de mayo de 2001 *por la cual se dictan unas disposiciones para el funcionamiento de la Red para la identificación de cadáveres*. Bogotá D.C. Instituto Nacional de Medicina Legal y Ciencias Forenses.

<https://www.medicinalegal.gov.co/documents/20143/69278/Resolucion+000248-2001.pdf>

donde se dicta el funcionamiento de la identificación de cadáveres.

Metodología de Investigación

El proceso de investigación utilizada para este trabajo es de tipo cualitativa y evaluativa, ya que se busca analizar y describir de manera clara y concisa los factores afines a la Radiología Forense, desde una perspectiva ética y profesional en el campo de la radiología en la toma de imágenes de Rayos X, Ecografías, Tomografía y Resonancia Magnética, las cuales nos permitan desarrollar de manera idónea cada uno de los casos de estudio que a continuación se plantearan y la identificación de cada uno de estos.

Así mismo, se busca la profundización en el reconocimiento de conceptos previos que permitan afianzar los conocimientos generales relacionados con la radiología forense, Virtopsia, métodos de identificación, fenómenos cadavéricos, carta dental, humanización y bioseguridad.

Todo esto se realizará con apoyo en las consultas de fuentes bibliográficas, artículos, medios audiovisuales, imágenes, entre otras, que permitan obtener la claridad del contenido de este proyecto, la cual estará supervisada y evaluada por el Tutor.

Caso 1. Reconocimiento de Conceptos Previos

Previa verificación de cadena de custodia embalaje y rotulado, el médico perito a la exploración externa, encuentra cadáver de sexo masculino de contextura delgada con una talla de 178 cm, un peso aproximado de 70 kilos ancestro racial mestizo, tez blanca, aspecto cuidado, vestido adecuadamente con frialdad al tacto, livideces dorsales violáceas que desaparecen a la digito presión, rigidez completa, como hallazgo externos se encuentra tinta de negro dactílica en pulpejo de los dedos de la mano derecha, palidez marcada y herida de dos centímetros de bordes equimóticos finos de ángulos agudos en región precordial y otra herida en flanco derecho.

Métodos de Identificación

Los métodos de identificación son los que permiten reconocer la identidad del sujeto vivo o muerto, a través de aquellos rasgos o características que son únicos en cada persona como el nombre, rasgos físicos como las huellas, psíquicas, entre otros.

El reconocimiento del sujeto es la parte más importante de la cadena de custodia, ya que toda la información que sea recolectada de manera correcta, conllevara de manera exitosa a su identidad. Es importante aclarar que en muchos casos cuando son víctimas de asesinato, los victimarios tratan de eliminar todas las evidencias posibles que permitan sean identificados los cuerpos como lo es la desfiguración del rostro, descuartizándolos, quemándolos al punto de incinerar, borrando las huellas dactilares ya sea quemando sus huellas o cortando los dedos, arrojando el cuerpo al mar o enterrándolos.

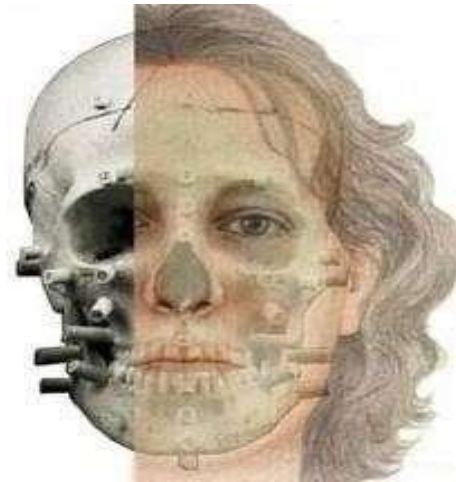Método de Identificación Indiciaria

Teniendo en cuenta la información suministrada en este caso, se puede observar que se aplica el método de identificación indiciaria, pues estos hacen referencia a las características que describen los familiares o allegados de la víctima, y las halladas durante el examen del cuerpo, entre las cuales se describen a un sujeto de sexo masculino, contextura

delgada, estatura de 178 cm, peso de 70 kilos aproximadamente, ancestro racial mestizo y de tez blanca, esto permite hacer un reconocimiento mucho más asertivo de la víctima.

Figura 1

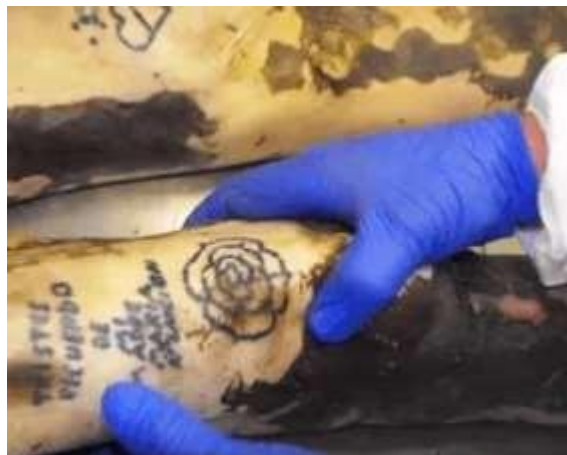Antropología Forense



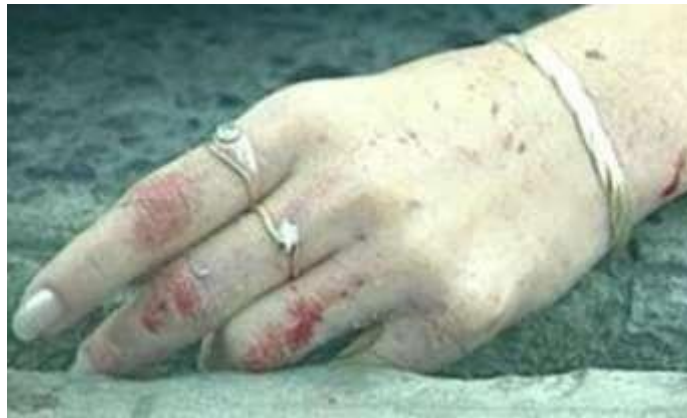Nota. Quintero, J. (2012). Antropología Forense Criminal. Tomado de: (drjumaquipa.blogspot.com).

Figura 2

Tatuajes Identidad en la Necropsia



Nota. Díaz, C. (2018). Tatuajes como Elementos de Identidad en la Práctica de la Necropsia. Tomado de: (criminologiaycriminalistica.com).

Figura 3.*Cadáver de Mujer Encontrado en Pozo Séptico*

Nota. Página siete. (2016). Encuentran el Cadáver de una Mujer en Pozo Séptico.

Tomado de: (Diario Página Siete).

Método de Identificación Fehaciente

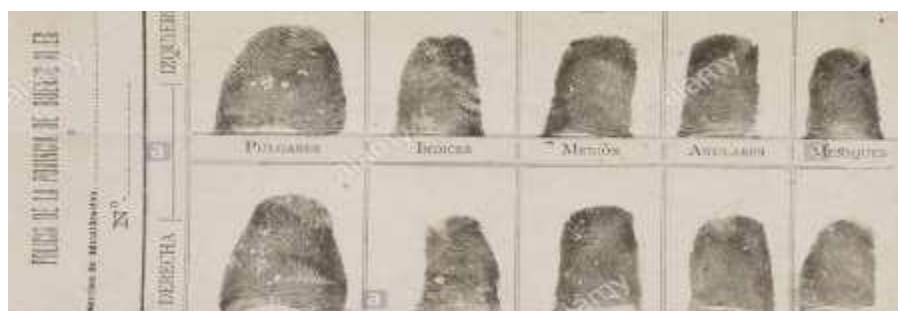Este método determina la identidad de las personas en estudio en base a características altamente improbables de ser poseídas por más de un sujeto. El método resulta positivo cuando por medio de exámenes se encuentran coincidencias entre la persona buscada y el cadáver en estudio. Las técnicas comunes empleadas son:

La dactiloscopia, donde se comparan huellas digitales.

La carta dental donde se comparan procedimientos odontológicos realizados, patologías que presentó la persona en vida, radiografías (panorámicas) o moldes, estas deben estar presentes en la carta dental o historial odontológico.

ADN, se comparan perfiles genéticos ante mortem y post mortem y se analizan muestras biológicas con familiares de primer grado.

Consideramos que en el caso se pone en práctica este método fehaciente ya que se realizó la toma de muestras con tinta de negro dactílica en pulpejos de los dedos de la mano derecha.

Figura 4.*Tarjeta de Huellas Dactilares*

Nota. Alamy. (S.F). Tarjeta de Huellas Dactilares, (1982). Tomado de: (Stock - Alamy).

Figura 5.*Formato Carta Dental Para Identificación*

FORMATO UNICO DE CARTA DENTAL CON FINES DE IDENTIFICACION

(Documento público de uso legal que debe conservar la normatividad en cadena de custodia)

O.T. _____ REGISTRO ODONTOLOGICO No: _____ No. PERSONAS EVIDENTIX _____

APELLIDOS _____ **NOMBRES** _____

No. DOCUMENTO _____ **EXPEDIDA EN** _____

ESTADO CIVIL _____ **NOMBRE CONYUGE** _____

NOMBRE DEL PADRE _____ **NOMBRE DE LA MADRE** _____

FECHA DE NACIMIENTO _____ **LUGAR DE NACIMIENTO** _____

SEXO _____ **EDAD** _____ **RH** _____ **ESTATURA** _____

RAZA: BLANCA _____ **NEGRA** _____ **ORIENTAL** _____ **MESTIZA** _____ **INDÍGENA** _____

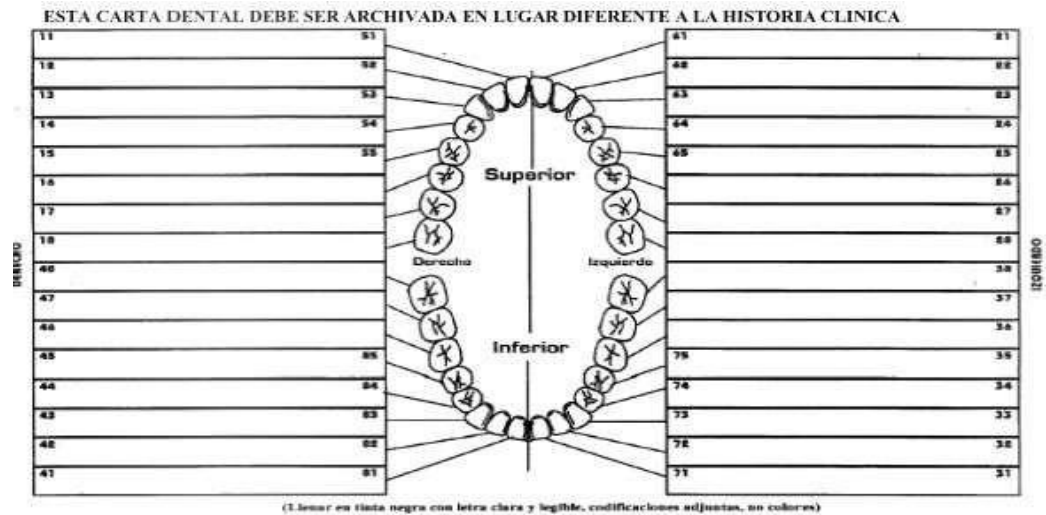
DIRECCIÓN DE LA RESIDENCIA _____

PROFESIÓN Y/O OCUPACIÓN _____ **TELÉFONO** _____

SEGURIDAD SOCIAL (EPS, SISBEN, LUGAR) _____

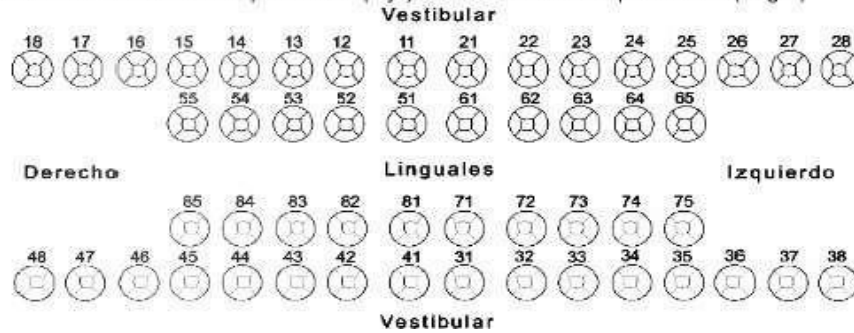
CODIFICACIONES

AA	Ausente Antiguo+espacio	DL	Desgaste Leve	OT	Obluración Temporal + sup	EX	Extruido
AP	Ausente Postmortem	DM	Desgaste Moderado Superior	PG	Pigmentación	GR	Gresión
AR	Ausente Reciente	DS	Desgaste Severo Superior	PE	Parcialmente Erupcionado	IN	Intruido
AB	Abrasión	EP	Enfermedad Periodontal	PF	Prótesis Fija	RL	Rotación Leve
AF	Adfracción	ER	Erosión	PI	Pilar	RM	Rotación Moderada
AT	Atrición	FA	Fractura Antigua + superficie	PL	Placa Ortopedia	RS	Rotación Severa
AG	Amalgama + Superficie	FR	Fractura Reciente + superficie	PO	Póntico	I	Incisal
AP	Apiñamiento	FE	Férula	PR	Prótesis Removible	RR	Resto Radicular
C	Caries +sup+grado severidad	FI	Fragmento Incompleto	PT	Prótesis Total	C	Cervical
CA	Cálculos	HI	Hipoplasia	RR	Recto Redicular	D	Distal
CC	Corona Completa	IE	Incrustación Estética + sup	RG	Retracción Gingival	L	Lingual
CE	Corona Material Estético	IM	Incrustación Metálica + sup	SA	Sin Alteración	M	Mesial
DA	Diastema	MA	Macrodontia	SF	Sellante Fosetas y Fisuras	O	Oclusal
DC	Destrucción Coronal	NU	Núcleo	SU	Supernumerario	P	Palatino
DI	Diente Incluido	OE	Obluración Estética + sup	TP	Talia Pre-prótesis	V	Vestibular
						VE	Versión



ODONTOGRAMAS

ESQUEMA: Diente Obturado (azul) amalgama, lleno-resina, rayado. Dientes faltantes (raya horizontal). Dientes destruidos por caries (rojo). Dientes destruidos por trauma (negro)



Nota. Criminalística. (2016). Formato Carta Dental. Tomado de: (IdentificaciÃ³n.pdf - Criminalistica-odgyumpu.com).

Fenómenos Cadavéricos Encontrados en el Cuerpo

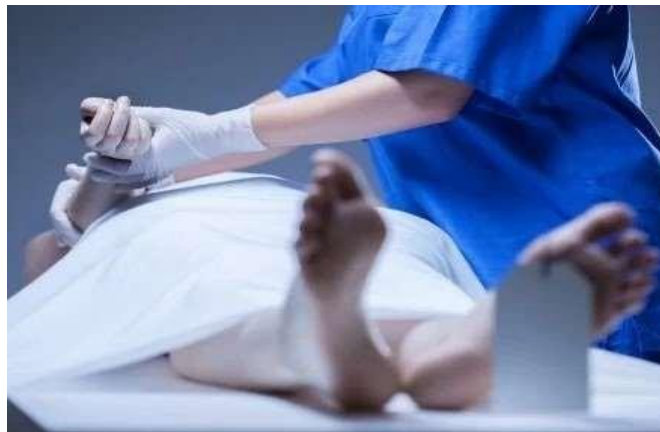Según los fenómenos cadavéricos encontrados en la víctima, se determina que el tiempo de muerte es de menos de 24 horas, ya que se identifica frialdad al tacto por la baja temperatura del cuerpo en relación a la temperatura que tenía antes de la muerte o temperatura ambiente, cambios de tono muscular por su rigidez completa, livideces dorsales violáceas que desaparecen a la digito presión, debido al asentamiento de la sangre en las partes declives del cuerpo.

La Frialdad

Es un fenómeno que se presenta de forma gradual, en la cual la temperatura corporal va disminuyendo de manera progresiva. Esto se debe a que la muerte celular no ocurre todas al mismo tiempo, sino que unas células mueren antes que otras. La temperatura del ser humano normalmente es de 35°C a 36°C para poder realizar las funciones cotidianas, pero al fallecer la persona, la temperatura del cuerpo empieza a descender aproximadamente hasta 1°C por hora en las primeras 12 horas y 5°C en las siguientes horas hasta que se iguala con la temperatura ambiente según el lugar donde se encuentre.

Figura 6.

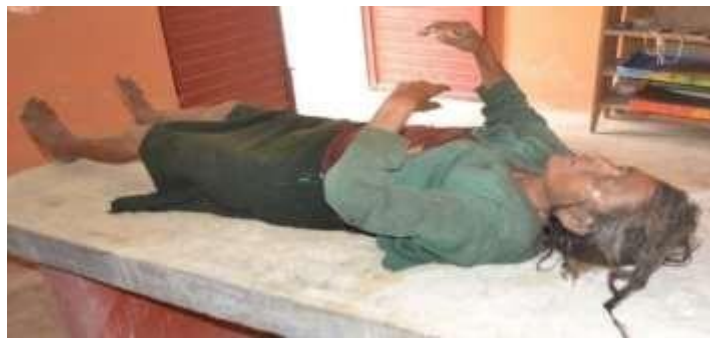Frialdad: Algor Mortis



Nota. Sánchez, E. (2021). Algor Mortis. Tomado de: ¿Qué es Algor Mortis? (as.com).

Rigidez Cadavérica

Este fenómeno consiste en el endurecimiento de los músculos del cuerpo sin vida. La retracción comienza en los músculos más pequeños seguido de cara, cuello, tórax y miembros superiores, finalmente se manifiesta en los músculos del abdomen y en las extremidades inferiores.

Figura 7.*Rigidez Cadavérica: Rigor Mortis*

Nota. Chuquicallata, F. (2018). Rigidez Cadavérica. Fenómenos cadavéricos. Tomado de: LP (lpderecho.pe).

Figura 8.*Cadaver Con Rigidez*

Nota. Brandes, F. (2017). Rigidez. Muerte natural violenta y sospechosa, Rigidez. Tomado de: (Estudio médico forense de los fenómenos cadavéricos. Pdf).

Livideces

Este fenómeno se manifiesta como una mancha violácea presente en las partes del cuerpo que estaría en contacto con una superficie desde la hora del deceso, esto se debe a la falta de circulación y a la gravedad que hace que la sangre baje y se deposite en las partes declive. El proceso inicia entre 2 a 4 horas después de la muerte, a las 10 horas se encontrarán

establecido en la superficie, pero desaparece a la digito presión, después de las 15 hrs alcanza la máxima intensidad y no desaparecen a la digito presión.

Cabe resaltar que el cadáver al ser movido en las primeras 12 horas las livideces se borrarán y se formarán unas nuevas, entre las 12 y 24 horas al moverlo se formarán unas nuevas sin desaparecer las anteriores. Los factores se pueden modificar según las causas:

El color de la zona en declive dependerá del tono de piel y de los compuestos presentes.

En intoxicaciones por monóxido de carbono, cianuro y cuerpos congelados, las livideces son de color rojo (intenso).

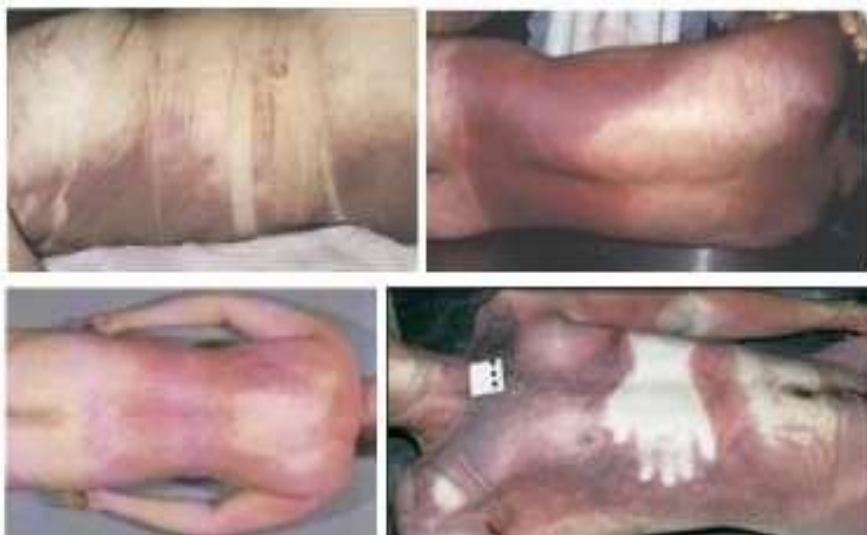En la sepsis las livideces son amarillo violáceo.

Cuando el cuerpo presenta cuadros de asfixia las livideces son azuladas.

Las livideces de color rosado se deben a la hipotermia o sumersión.

Figura 9.

Cadáver con Livideces



Nota. Brandes, F. (2017). Livideces. Muerte Natural Violenta y Sospechosa por Livideces. Tomado de: (Estudio médico forense de los fenómenos cadavéricos. Pdf.).

Tipos de Ayudas Diagnósticas Sugeridas como Tecnólogo

Según el caso en estudio, podemos observar que el cuerpo presenta 2 heridas. Una de dos centímetros de bordes equimóticos de finos ángulos agudos en región precordial y otra herida en el flanco derecho.

La región precordial es también conocida, con el nombre de área cardiaca porque en ella se encuentra el corazón y los grandes vasos, esta está ubicada en la cara anterior del tórax.

Límites de la Región Precordial

Superior derecho, Borde superior del 3er cartílago costal derecho a 1 cm del borde esternal.

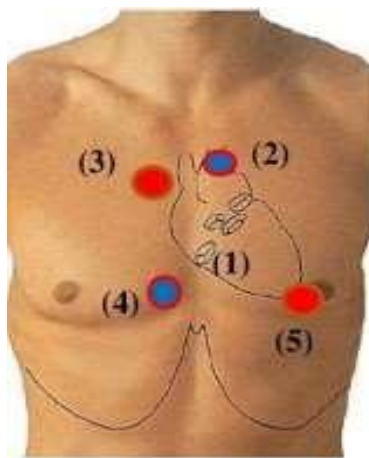
Superior izquierdo, 2do espacio intercostal izquierdo a 2 cm del borde esternal.

Inferior derecho, Borde esternal con el 5to a 6to espacio intercostal

Inferior izquierdo, En el 4to a 5to espacio intercostal izquierdo a 7 o 8 cm del borde esternal.

Figura 10.

Área Precordial



Nota. Mi doctor en línea (2016). Área Precordial. Tomado de: Área Toraco abdominal y Área precordial (midoctorenlinea.blogspot.com).

Para realizar un diagnóstico en esta zona se debería tomar una Rx de Tórax, en posición AP y Lateral cabe resalta que en posición decúbito supino, estos estudios para determinar si el paciente cuenta con algún neumotórax, hemotórax o cuerpos extraños que vendría siendo algún proyectil de arma de fuego.

Figura 11.

Posiciones Radiográficas de Tórax

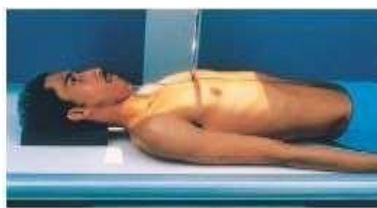

Figura 11-8D. Proyección AP del tórax.

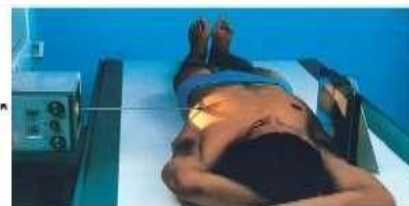

Figura 9-21. A. Proyección lateral del esternón. B. Posición en decúbito dorsal para una lateral del esternón.

Nota. Frank, E., Long, B., Smith, B. (2010). Posiciones Radiográficas de Tórax.

Tomado de: (Merrill atlas de posiciones radiográficas y procedimientos radiológicos. Pdf.).

En el caso que el sitio donde se está realizando la necropsia cuenta con un equipo de tomografía se realizaría un TC de tórax de alta resolución o TACAR, donde se podría visualizar los órganos que se encuentran en esa zona sin necesidad de abrir el cuerpo del cadáver.

Figura 12.

Exhumación



Nota. Revista Época. (2018). Exhumación. Tomado de: (camelonradio.com:

BRASIL IMPERIAL: Como a Exumação de D. Pedro I e SuasMulheres).

Cuadrantes del Abdomen

El abdomen es una gran cavidad donde se encuentran órganos importantes para un excelente funcionamiento del organismo, para su fácil estudio, este se divide por líneas transversales y sagitales que a su vez crean 9 cuadrantes:

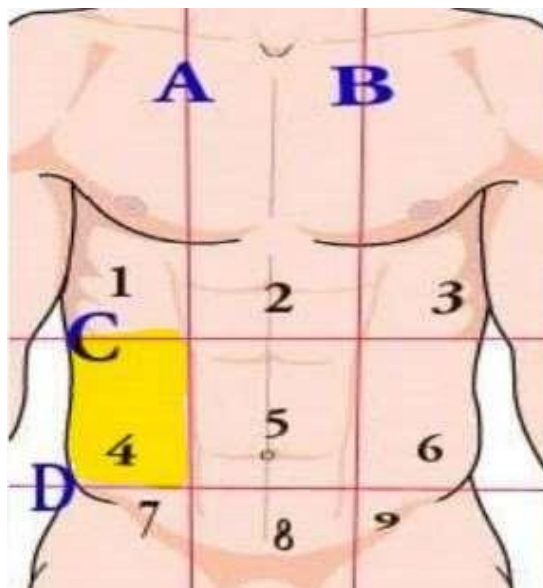
En la región superior se divide en 3, se encuentra el epigastrio, y los hepicondrio derecho e izquierdo.

En la región medial, están el mesogastrío y los flancos derechos e izquierdos.

En la región inferior está el hipogastrio y las fosas iliacas derecha e izquierda.

Figura 13.

Cuadrantes y Cavidades



Nota. Roberto, (2015). Cuadrantes y Cavidades. Tomado de: Cuadrantesycavidades (slideshare.net).

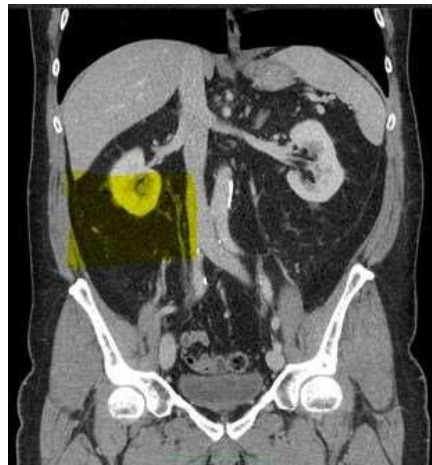En nuestro caso en estudio la herida se encuentra en el flanco derecho, en esta área se encuentran como órganos, parte del riñón derecho, uréter derecho y colon ascendente.

Para revisar posibles daños o presencia de cuerpos extraños en esta parte anatómica se debe tomar una radiografía de abdomen simple en decúbito supino y de haber cuerpos extraños se tomaría una lateral.

Cabe resaltar que la radiografía convencional mostraría daños en hueso o presencia de cuerpos extraño, por tal motivo, si en el lugar donde se está practicando la necropsia se cuenta con un equipo de tomografía computada, sería bueno realizar un TC de abdomen simple.

Figura 14.

TC de Abdomen Pelvis



Nota. Diagnóstico por Imagen. TC de Abdomen Pelvis. Tomado de: TAC abdomen-pelvis(cercosalud.com).

Características del Estudio de Diagnóstico

Para comenzar, se le retiraría las posibles prendas de vestir que tenga puesto para que no salga ningún artefacto en nuestra imagen y por su posible rigidez retiramos los brazos del tronco y los subimos sobre la cabeza.

Con nuestros elementos de protección personal (bata, guantes, cofia, tapa bocas) y elementos de radio protección (chaleco de plomo, protector de tiroides) procedemos a realizar los siguientes protocolos.

Protocolo de Radiografía de Tórax Antero Posterior

Chasis: Para nuestra comodidad trabajaríamos con un chasis de tamaño 14 X 17 protegido con una bolsa para evitar que este sea contaminado con sangre o fluidos que está derramando el cuerpo, con ayuda del personal a cargo de la necropsia se levanta la espalda y se introduce el chasis debajo en posición vertical, ya que el cuerpo es delgado.

Distancia: La distancia sugerida foco – receptor de imagen para realizar una buena imagen es de 1.80 mts.

Técnica: La técnica para observar parénquima pulmonar es de un alto KV y bajo mAs, estas técnicas varían según los equipos, en un portátil, sería más o menos KV 95, y un mAs 2.0.

Rejilla: Normalmente se utiliza rejilla, pero al estar en una mesa de la morgue no se utiliza, la radiografía se toma sobre el mismo chasis.

Posición del cuerpo: El protocolo usual de un tórax el paciente se encuentra en bipedestación y se realiza en máxima inspiración, en este caso el cuerpo estará en decúbito supino.

Rayo central: Perpendicular a la mitad del esternón y al centro del receptor de imagen.

Criterios de evaluación: Campos pulmonares se deben observar en su totalidad.

Corazón y pulmones no deben tener rotación, por lo general se deben ver de 8 a 10 costillas pero por las circunstancias no se aplica, se busca es neumo, hemo o cuerpos extraños.

Protocolo de Radiografía de Tórax Lateral

Chasis: Retiramos el chasis de la espalda del cuerpo, para mayor facilidad se busca la manera de ponerlo en el costado izquierdo para evitar la magnificación cardiaca en posición horizontal.

Distancia: La distancia Foco receptor de imagen debe ser igual al antero posterior 1.80 mts.

Técnica: En este caso se debe subir un poco al KV para que el rayo penetre más y se sube un poco al mAs; KV 98, mAs 3.2.

Rayo central: Horizontal y perpendicular al centro del receptor de imagen. El rayo central entra a la altura del plano medio coronal y de 8 a 10 cms por debajo de la escotadura yugular.

Criterios de evaluación: Esta proyección aparte de mostrar la parte lateral pulmonar, llegado el caso los pulmones presentan líquido, este se va a desplazar por la gravedad mostrando parte de las estructuras antes no mostradas.

Protocolo de Radiografía de Abdomen Simple

Chasis: Con las recomendaciones anteriormente dichas, se utiliza el mismo chasis 14X17 en posición vertical a nivel abdominal, desde la apófisis xifoides hasta crestas iliacas.

Distancia: Foco – receptor de imagen 1 mt

Técnica: La técnica empleada para abdomen es de +/- un KV de 66 y un mAs de 30

Rejilla: No se cuenta con rejilla, se toma directamente sobre el chasis.

Posición: Cuerpo en decúbito supino, mantenemos los brazos sobre la cabeza por si se debe realizar una lateral de abdomen llegado el caso exista cuerpos extraños.

Rayo central: Perpendicular a la línea media y centrado al receptor de imagen

Criterios de evaluación: Se debe incluir el área desde el abdomen superior hasta el borde superior de la sínfisis del pubis, la pelvis, la columna lumbar y las últimas costillas

deben verse sin rotación, se deben observar los músculos psoas. Para la posible lateral se debe realizar lo mismo que se hizo con el tórax, el chasis se coloca a un lado y el rayo va horizontal, con una técnica más alta para poder penetrar mejor el abdomen. Como ya se dijo anteriormente, si en el sitio hay un equipo de tomografía se podría tomar los estudios de tórax y abdomen.

Protocolo de TC de Tórax

Fundamentos físicos de adquisición: Decúbito supino con brazos elevados a la cabeza.

Parámetros técnicos de adquisición: Se realiza primera imagen de cuello hasta hemidiafragma. Scout View: AP y Lateral de tórax en equipo Multicorte. Equipo secuencial, Axial, 2cm por arriba de los ápices hasta 4 o 5 cm de los hemidiafragma Equipo Multicorte: Axial, Coronal y Sagital, 2 cm por arriba de los ápices hasta 4 o 5 cm de los hemidiafragma. Sin angulación al gantry.

Parámetros de calidad de imagen: Secuencial, de 1mm/ 8mm en axial. Multicorte, Volumen de 1mm/1mm de grosor Post reconstrucción axiales 1 mm/8mm, coronal 1mm/4mm y sagital de 1mm/4mm. Técnica 110Kv y 150 mAs. Campo de visión.

Reconstrucción post proceso de los datos: Axial, Coronal, Sagital, 3D.

Protocolo de TC de Abdomen

Fundamentos físicos de adquisición: Decúbito supino, brazos arriba de la cabeza, saliendo desde hemidiafragma hasta el pubis.

Parámetros técnicos de adquisición: Scout View: AP y Lateral de abdomen en equipo Multicorte. Secuencial: Axial de 2 cm por arriba de los hemidiafragma hasta sínfisis púbica. Multicorte: desde los hemidiafragma hasta la sínfisis púbica. Sin angulación del gantry

FOV: 300 mm a 350 mm

Grosor e intervalo de corte: secuencial de 10mm/10mm en axial

Multicorte Volumen de 1mm/1mm Post reconstrucción de 8mm/8mm en axial

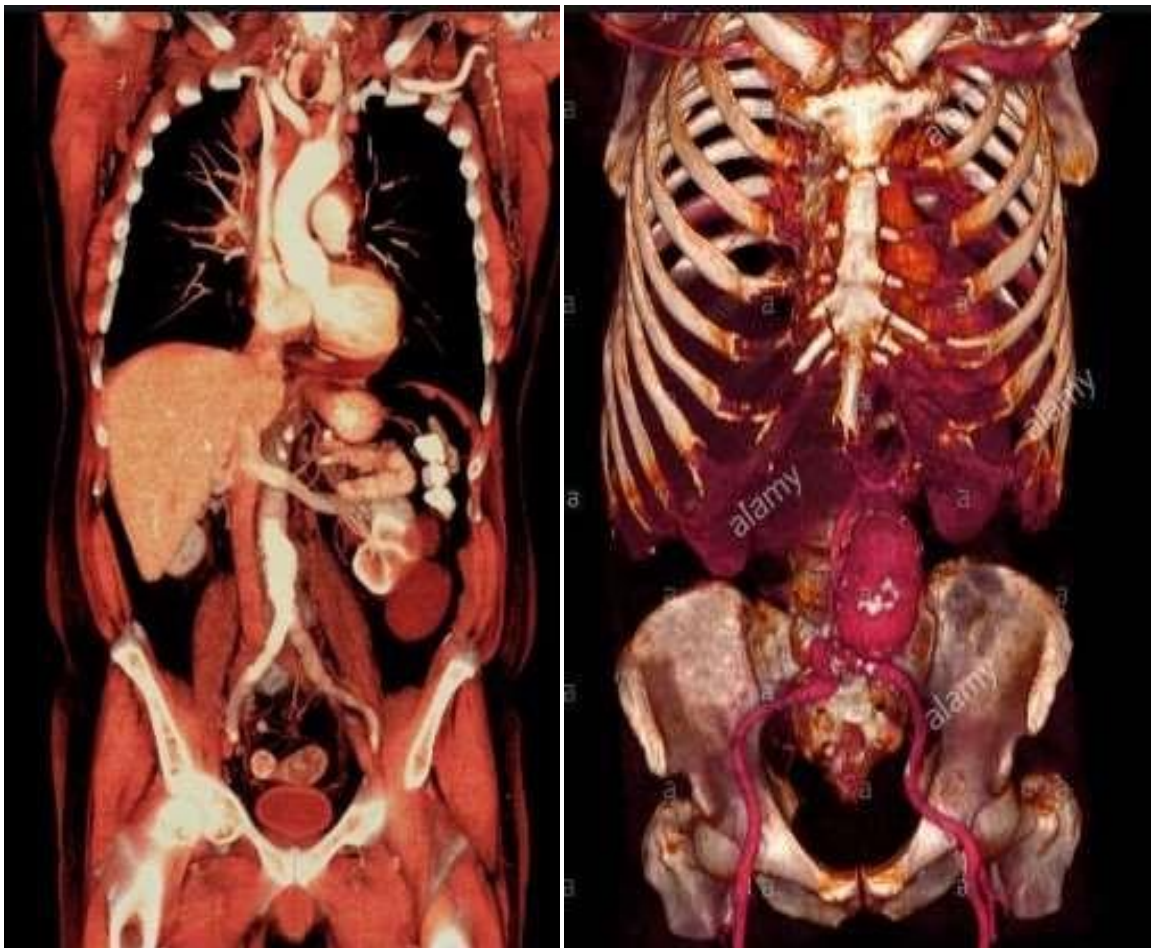Coronal de 4mm/4mm y sagital de 5mm/5mm.

Parámetros de calidad de imagen 120 KV y 250 mAs: Algoritmo de reconstrucción: tejido blando.

Reconstrucción post proceso: Secencial, Axial, Multicorte, Axial, coronal y sagital.

Figura 15.

Tomografía Axial Computada



Nota. Radiológico (S.F). Tomografía Axial Computada. Tomado de:
TOMOGRAFIA AXIALCOMPUTADA CERACAM++Centro Radiológico de
Campeche++CERACAM(radiologico.com.mx).

Cadena de Custodia

La cadena de custodia lo podemos definir como un procedimiento continuo y documentado, el cual se utiliza para recolectar la máxima información de los elementos materiales probatorios (EMP) y evidencias físicas (EF), que estén relacionados con un delito, para ser utilizados en los procesos penales sin alterar su autenticidad, los cuales se deben obtener en el lugar de los hechos.

El proceso que se debe aplicar a la evidencia encontrada es la recolección de los indicios de forma correcta, conservación de estos y entrega fiscalizada al personal de salud, los cuales tiene contacto con los EMP o EF. Un ejemplo de esto sería los proyectiles que se les extraen a las víctimas en el quirófano.

Figura 17.

Cadena de Custodia.



Nota. Lizmagllanes (2014). Cadena de Custodia. Tomado de: Cadena de Custodia (slideshare.net).

Caso 2. Bioseguridad en la Toma de Imágenes Diagnósticas

Durante el procedimiento de necropsia de un cuerpo de sexo masculino de aproximadamente 24 años, quien se encontraba con prendas de uso femenino y quien presentaba cinco orificios por proyectil de arma de fuego de carga única a nivel del tórax, teniendo en cuenta lo anterior el perito solicita a usted como tecnólogo en radiología e imágenes diagnósticas la toma de rayos equis (Rx).

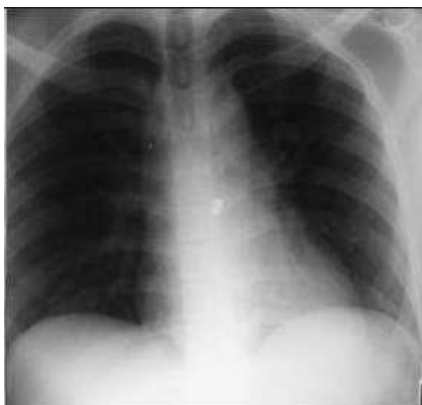Proyecciones para la Adquisición de Imágenes Diagnósticas a Nivel de Tórax y Abdomen

Teniendo en cuenta la información suministrada del caso, se trata de una víctima de género masculino de 24 años, el cual fue impactado por un arma de fuego y presenta 5 orificios de proyectil con carga única a nivel del tórax.

Para este caso se recomienda tomar Rayos X de las siguientes proyecciones como son la Ap y lateral, en las cuales se buscar observar si hay fracturas de huesos debido al impacto del proyectil (esternón, arcos costales o de la columna dorsal), derrames pleurales (hemotórax o neumotórax), heridas en el corazón, vasos sanguíneos, y cuerpos extraños para identificar si las balas quedaron dentro del cuerpo o salieron.

Además, es importante resaltar en este caso, que cuando hablamos de armas de carga única, es necesario determinar el calibre del proyectil para identificar el arma con el que fue impactado: pistola, revolver, fusil, entre otros.

La elevada densidad del metal permite distinguirlos de los tejidos adyacentes con bastante facilidad en un Rx de Tórax como se presenta en la imagen siguiente.

Figura 18.*Rx en Ap por Proyectil*

Nota. Sanhueza. B. (2014). Rx en Ap por Trauma Penetrante Mediastínico por Bala.

Tomado de: (https://scielo.conicyt.cl/scielo.php?script=sci_arttext&pid=S0718-40262014000100013).

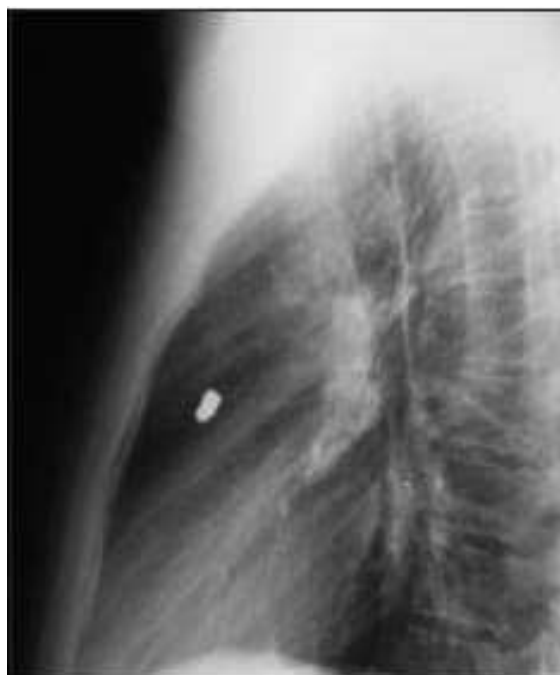
Tabla 1.*Protocolo Radiografía de Tórax Ap*

Tórax AP	
Chasis	Por comodidad se trabaja con un chasis de tamaño 14 X 17 protegido con una bolsa para evitar que este sea contaminado con sangre o fluidos derramados por el cuerpo, con ayuda del personal a cargo de la necropsia se levanta la espalda y se introduce el chasis debajo en posición vertical, ya que el cuerpo es delgado.
Distancia	La distancia sugerida foco – receptor de imagen para realizar una buena imagen es de 1.80 mts.
Técnica	La técnica para observar parénquima pulmonar es de un alto KV y bajo mAs, las técnicas varían según los equipos, en un portátil, sería más o menos KV 95, y un mAs 2.0.

Rejilla	Normalmente se utiliza rejilla, pero al estar en una mesa de la morgue no se utiliza, la radiografía se toma sobre el mismo chasis.
Posición del cuerpo	El cuerpo estará en AP en posición decúbito supino.
Rayo Central	Perpendicular a la mitad del esternón y al centro del receptor de imagen.
Criterios de evaluación	Campos pulmonares se deben observar en su totalidad. Corazón y pulmones no deben tener rotación, por lo general se deben ver de 8 a 10 costillas, pero por las circunstancias no se aplica, se busca es neumó, hemo o cuerpos extraños.

Figura 19.

Rx Lateral por Proyectil.



Nota. Sanhueza. B. (2014). Rx Lateral por Trauma Penetrante Mediastínico por Bala.

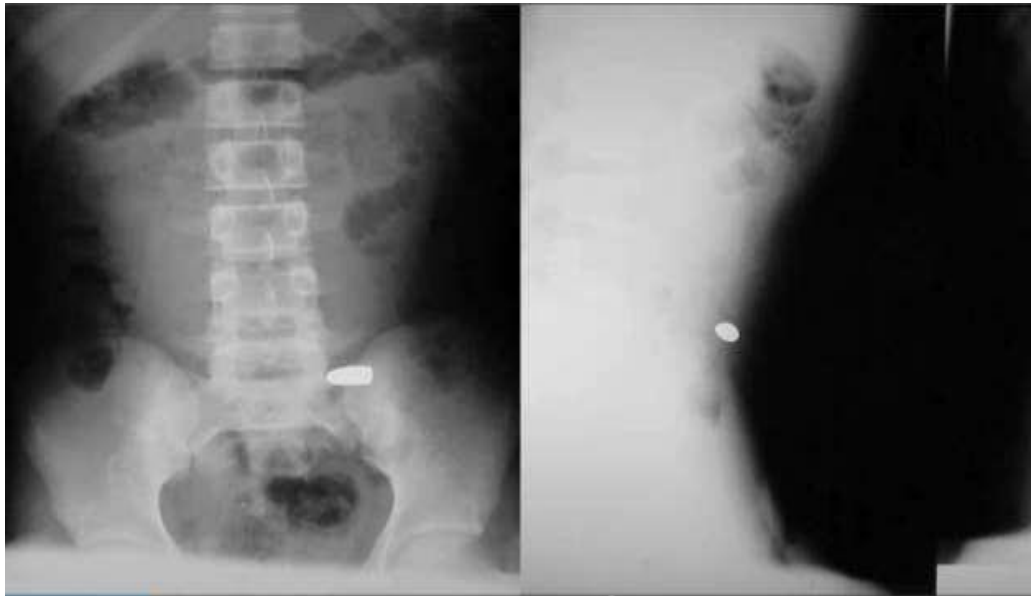
Tomado de: (https://scielo.conicyt.cl/scielo.php?script=sci_arttext&pid=S0718-40262014000100013).

Para los estudios de radiografía simple, es necesario contar con las proyecciones de Ap y lateral, para determinar si la bala ha quedado alojada en el interior de la caja torácica, de la cavidad abdominal o en alguna de sus paredes.

Tabla 2.

Protocolo Radiografía de Tórax Lateral.

Tórax Lateral	
Chasis	Se retira el chasis de la espalda del cuerpo, para mayor facilidad se busca la manera de ponerlo en el costado izquierdo para evitar la magnificación cardiaca en posición horizontal.
Distancia	La distancia Foco – receptor de imagen debe ser igual a la anteroposterior 1.80 mts
Técnica	En este caso se debe subir un poco al KV para que el rayo penetre más y se sube un poco al mAs; KV 98, mAs 3.2.
Rayo Central	Horizontal y perpendicular al centro del receptor de imagen. El rayo central entra a la altura del plano medio coronal y de 8 a 10 cms por debajo de la escotadura Yugular.
Criterios de Evaluación	Esta proyección aparte de mostrar la parte lateral pulmonar, llegado el caso los pulmones presentan líquido, este se va a desplazar por la gravedad mostrando parte de las estructuras antes no mostradas.

Figura 20.*Rx Ap y Lateral de Abdomen*

Nota. Rodríguez, H. (2015). Rx Ap y Lateral de Abdomen por Trauma. Tomado de: (<https://es.slideshare.net/helbertfrodriguez/examenes-diagnosticos-trauma-abdominal>).

Esta proyección es importante para poder identificar en qué lugar quedó alojada la bala y los órganos afectados, y la lateral permite visualizar la profundidad del impacto de la bala.

Permite la visualización completa del diafragma:

Abdomen anterior: todas las vísceras intrabdominales: yeyuno, íleon, colon, hígado, bazo, mesenterio y estómago.

Toracoabdominal: diafragma, órganos torácicos y abdominales.

Lumbar o abdominal posterior: riñones, uréteres, páncreas, duodeno, grandes vasos abdominales, cara posterior de colon ascendente y descendente.

Pélvica: recto, vejiga, uréteres distales, uretra, órganos genitales, arterias y venas ilíacas y sus ramas.

Tabla 3.*Protocolo Radiografía de Abdomen Simple AP*

Abdomen AP	
Chasis	Con las recomendaciones anteriormente dichas, se utiliza el mismo chasis 14X17 en posición vertical a nivel abdominal, desde las apófisis xifoides hasta crestas iliacas.
Distancia	Foco – receptor de imagen 1 mt
Técnica	La técnica empleada para abdomen es de +/- un KV de 66 y un mAs de 30
Rejilla	No se cuenta con rejilla, se toma directamente sobre el chasis.
Posición	Cuerpo en decúbito supino, mantenemos los brazos sobre la cabeza por si se debe realizar una lateral de abdomen llegado el caso existan cuerpos extraños.
Rayo Central	Perpendicular a la línea media y centrado al receptor de imagen
Criterios de Evaluación	Se debe incluir el área desde el abdomen superior hasta el borde superior de la sínfisis del pubis, la pelvis, la columna lumbar y las últimas costillas deben verse sin rotación, se deben observar los músculos psoas.

Tabla 4.*Protocolo Radiografía de Abdomen Lateral*

Abdomen Lateral (Decúbito Dorsal)	
Chasis	Con las recomendaciones anteriormente dichas, se utiliza el mismo chasis 14X17 en posición horizontal a nivel abdominal, desde las apófisis xifoides hasta crestas iliacas.

Distancia	Foco – receptor de imagen 1 mt
Técnica	La técnica empleada para abdomen es de +/- un KV de 95 y un mA de 200
Rejilla	No se cuenta con rejilla, se toma directamente sobre el chasis.
Posición	Cuerpo en decúbito supino, mantenemos los brazos sobre la cabeza y el R.I a un costado derecho o izquierdo.
Rayo Central	Horizontal y perpendicular a la línea media y centrado al receptor de imagen penetrando en el plano coronal medio 5 cm por encima del nivel de las crestas ilíacas.
Criterios de Evaluación	El diafragma inmóvil, el contenido abdominal visible por medio de los tonos grises de las partes blandas. El paciente elevado de manera que se visualice todo el abdomen.

Ventajas del Par Radiológico

El tórax y el abdomen son estructuras tridimensionales, y la radiografía es una imagen plasmada en un plano, es por esto que se debe contar con una proyección Ap y proyección lateral izquierda.

La radiografía al ser una proyección en 2D (Plano), es de vital importancia tomar dos proyecciones para recrear una imagen tridimensional y ver la estructura en sus dos dimensiones, las proyecciones utilizadas para el par radiológico van a ser una AP y una lateral. Por lo tanto, con estas proyecciones se va a poder identificar con mayor facilidad la ubicación de los proyectiles.

Se puede conocer como fue el impacto de las balas, donde lo impacto, la dirección que tomo las balas, los órganos torácicos que se pudieron afectar. Al ser un proyectil, puede haber modificaciones, ya que se desvían por algunos órganos sólidos como los huesos, tanto en su trayectoria, velocidad y también por deformaciones y fragmentaciones del proyectil.

Normas de Bioseguridad Aplicados en el Procedimiento

La bioseguridad es un conjunto de protocolos que se deben aplicar en procedimientos (científicos, médicos, etc.) con el objetivo de evitar riesgos de infección. Algunas Normas son:

Lavado de manos: Es la primera estrategia efectiva que se utiliza para evitar la transmisión de microorganismos o de enfermedades entre el cadáver y personal médico legal.

Uso de guantes: Se debe usar guantes para todo procedimiento que implique contacto con sangre, piel no intacta y fluidos corporales.

Tapabocas: Previene la exposición de salpicadura de saliva y otros líquidos infecciosos.

Uso de Gorro (cofia): El cabello puede ser portador de microorganismos presentes en el ambiente y sirve de vehículo de transmisión.

Uso de delantales protectores: Deben estar presentes en todo procedimiento para evitar contacto con exposición de líquidos.

Botas de plástico: Evita contaminación y crea una barrera de protección.

Líquidos que se consideran infectantes: Sangre, Semen, Secreción vaginal, Leche materna, Líquido cefalorraquídeo, Líquido sinovial, Líquido pleural, Líquido amniótico, Líquido peritoneal, Líquido pericárdico.

Clasificación de Residuos

La correcta clasificación de los residuos hospitalarios evita que el personal se exponga a accidente de riesgo biológicos. Entra también en lo que a bioseguridad se trata, ya que evita que el personal se exponga a accidente de riesgo biológico, si todo cadáver sin importar el diagnóstico de ingreso.

Bolsas Color Rojo: Contiene residuos peligrosos para la salud humana tales como: Materiales provenientes de actividad asistencial: Algodón, gasas, vendas, guantes, tela adhesiva,

apósitos, compresas, campos descartables, espéculos, hisopos, espátulas y todo material descartable, tejidos removidos por curaciones y jeringas descartables.

Protección Radiológica

Protección de los Equipos de Radiodiagnóstico con Fundas Plásticas: Cubriendo los equipos se evita que estos estén directamente expuestos a derrames y fluidos y de esta manera sea más fácil la desinfección de los mismos, por ejemplo, el chasis debe estar cubierto con una bolsa plástica para evitar este tipo de contacto.

Protección Radiológica del Personal Profesional: Se debe tener en cuenta los principios básicos de protección radiológica (tiempo, blindaje y distancia), conservando el criterio de ALARA (tan bajo como sea razonablemente alcanzable), minimizar el tiempo de exposición, mantener una distancia considerable y tener buen blindaje

Uso de delantal plomado y protector de tiroides: De esta manera se evita que el personal expuesto no reciba radiación dispersa.

Dosimetría personal: Para integrar las dosis de radiación recibidas por el personal ocupacionalmente expuesto ha dicho agente de riesgo, durante un determinado periodo.

Es importante cumplir a cabalidad estas normas e implementos para el estudio de las víctimas, ya que son cuerpos expuestos a diferentes temperaturas y escenarios, por lo que no se conoce antecedentes y posibles enfermedades que pudieran transmitir al hacer uso y contacto con el cuerpo debido a los fluidos. Cabe recordar que el hombre del caso posiblemente tenía inclinaciones sexuales transgénero por lo que se puede imaginar que es portador de enfermedades de transmisión sexual (ETS).

Caso 3. Métodos de Identificación en Cadáveres, Humanización y Estudios en Accidentes

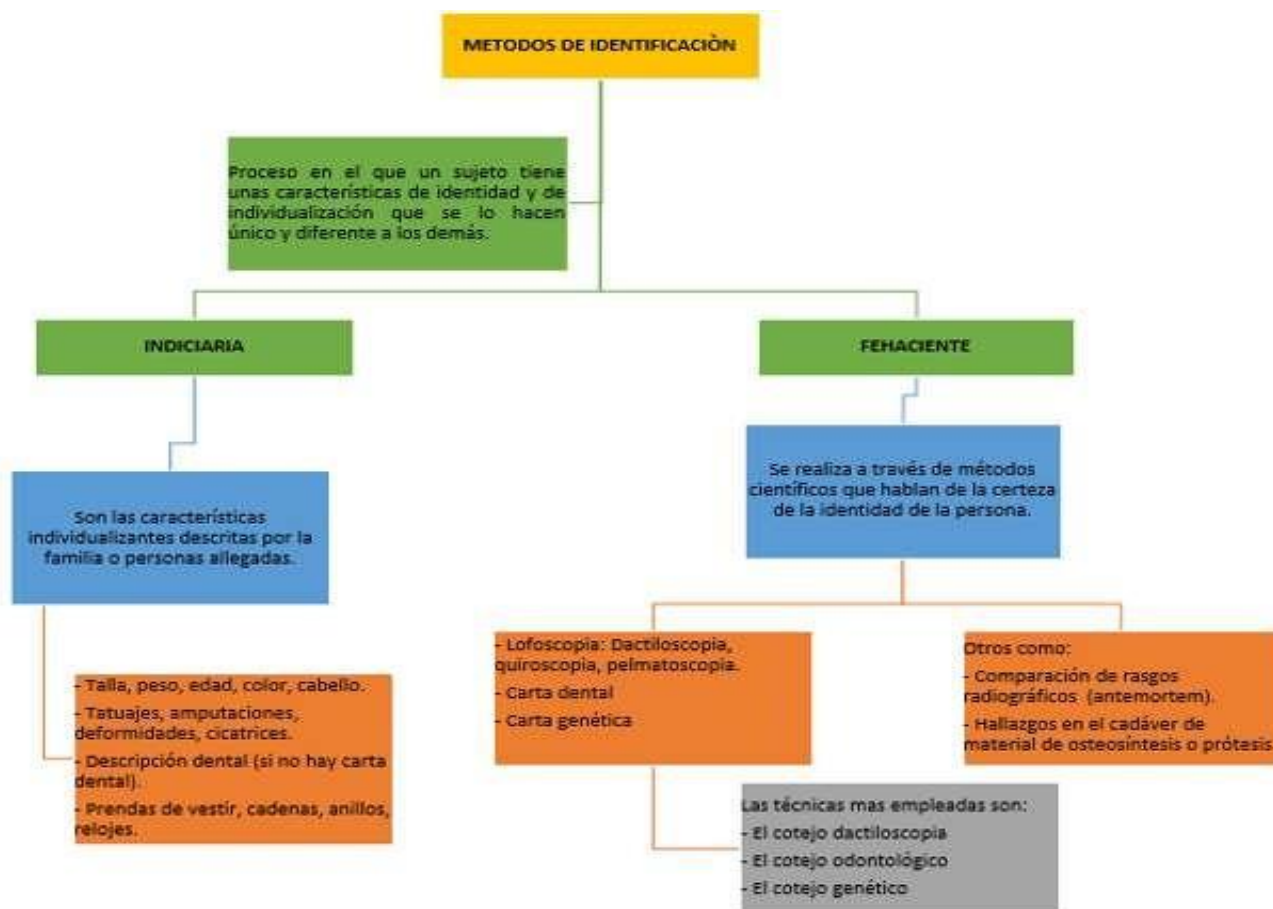
Métodos de Identificación en Cadáveres

Cadáver de sexo masculino con una edad estimada entre 70 y 75 años, quien se encontraba en un asilo de ancianos bajo custodia del estado, nunca fue cedulado ni se conoce identificación plena, no se conoce familia, ingresa a procedimiento de necropsia para establecer manera y causa de muerte e identificación del mismo, para este caso.

Cuadro Conceptual Métodos de Identificación

Figura 21.

Cuadro Conceptual Métodos de Identificación



Nota: Métodos de identificación. Fuente: Diseño propio.

Orden y Método de Identificación Utilizado

Teniendo en cuenta que se trata de una persona que nunca fue cedulada y por lo tanto no se conoce identificación, ni de la familia, es necesario aplicar los dos métodos de identificación: La indiciaria para poder tener un registro de las características físicas de la persona que falleció o que son altamente individualizantes, al igual que las prendas de vestir u objetos que tuviera en el momento. Y la Fehaciente con la cual se utiliza el método científico (Cotejo dactiloscópico, cotejo genético, cotejo odontológico, y el cotejo radiológico) las cuales son características que dan la certeza de la identidad en la persona fallecida. Esto en el caso que los familiares en un futuro quisieran investigar acerca de su existencia.

Método de Identificación Indiciaria. Hace referencia a las características específicas altamente individualizantes. Para fines legales es suficiente cuando se trata de cadáveres frescos con rasgos preservados y se dispone de información y documentos confiables: Talla, edad, peso, color, cabello, lunares, tatuajes, cicatrices, piercing, amputaciones, etc., las cuales son adquiridas.

Figura 22.

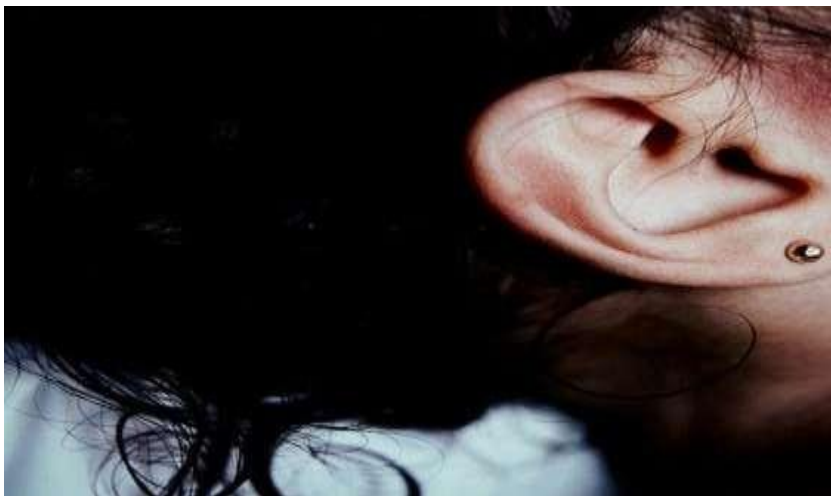Cadáver de Mujer con Tatuaje



Nota. La opinión. (2018). Cadáver de Mujer con Tatuaje.

Figura 23.

Cadáver con Piercing

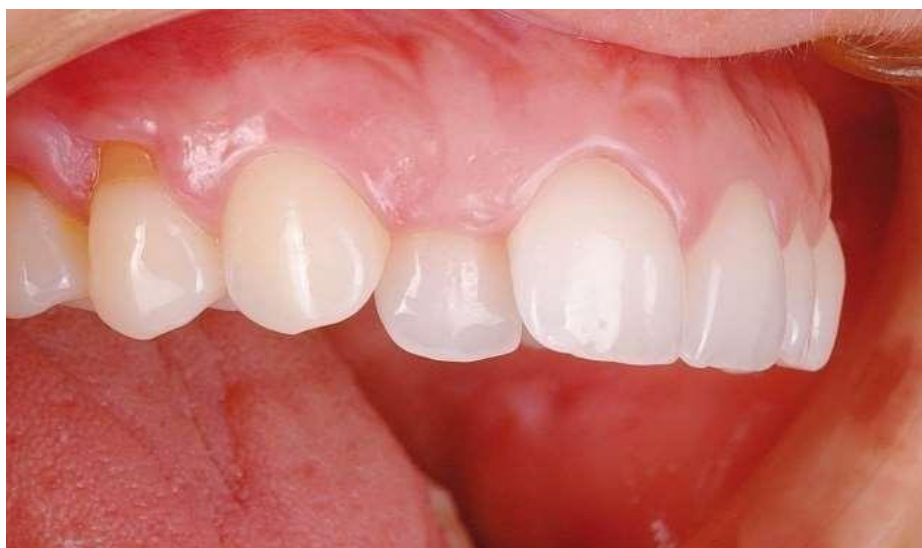

Nota. Gabriel Criminalistic, (2017). Cadáver con piercing.

Descripción dental (cuando no hay historia odontológica).

Figura 24.

Gaceta Dental

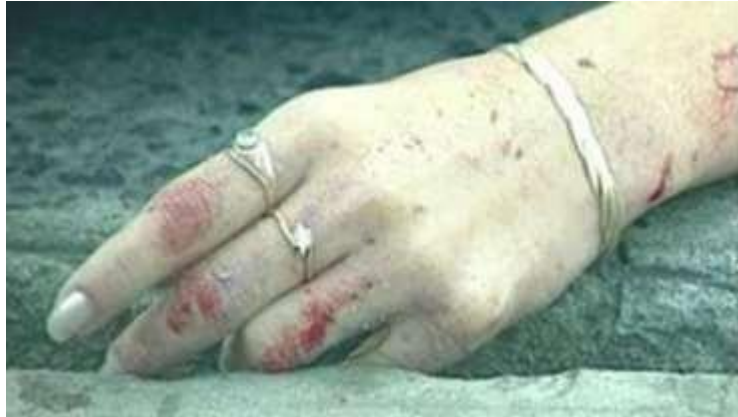

Nota. Viviani, A. (2018). Gaceta Dental.

Descripción de prendas de vestir, anillos, relojes, cadenas (utilizadas en el momento de fallecimiento).

Figura 25.

Cuerpo de Mujer con Accesorios



Nota. Página siete, (2016). Encuentran Cuerpo de Mujer en Pozo Séptico.

Método de Identificación Fehaciente

Cotejo Dactiloscópico. La dactiloscopia es la ciencia que se encarga de analizar las huellas dactilares, y es una rama de la lofoscopia. La dactiloscopia permite identificar a las personas a partir de las crestas papilares de las yemas de los dedos de las manos. De esta manera se puede identificar a un individuo, ya que cada huella dactilar es única y distintiva. Pero en el caso de que el individuo muera, las huellas poco a poco van desapareciendo en el momento que empieza el proceso de descomposición y la putrefacción, pues esto destruye los tejidos.

En Colombia, la Registraduría Nacional del Estado civil utilizan la dactiloscopia, los cuales se encargan de registrar las huellas dactilares de cada uno de los ciudadanos para poder ser identificados en el caso de que sea necesario, por ejemplo, en el caso de robo o asesinato.

Algunos Principios son:

Variedad: No hay una huella igual a otra.

Perennidad: la huella dactilar se mantiene sin cambiar durante toda la vida del individuo.

Inmutabilidad: las huellas dactilares contienen patrones de crestas que permanecerán intactos hasta después de la muerte.

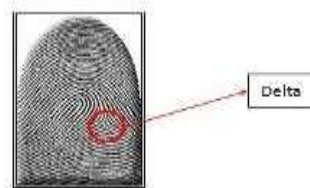
Clasificabilidad: las huellas se deben de sumar a una clasificación.

Tipos de Huellas:

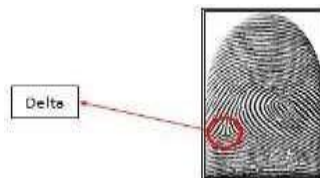
Arco: Carece de deltas y sus crestas corren de un lado a otro sin volver sobre sí mismas.



Presilla Interna: se caracteriza por tener uno o más deltas a la derecha del observador.



Presilla Externa: se caracteriza por tener uno o más deltas a la izquierda del observador.

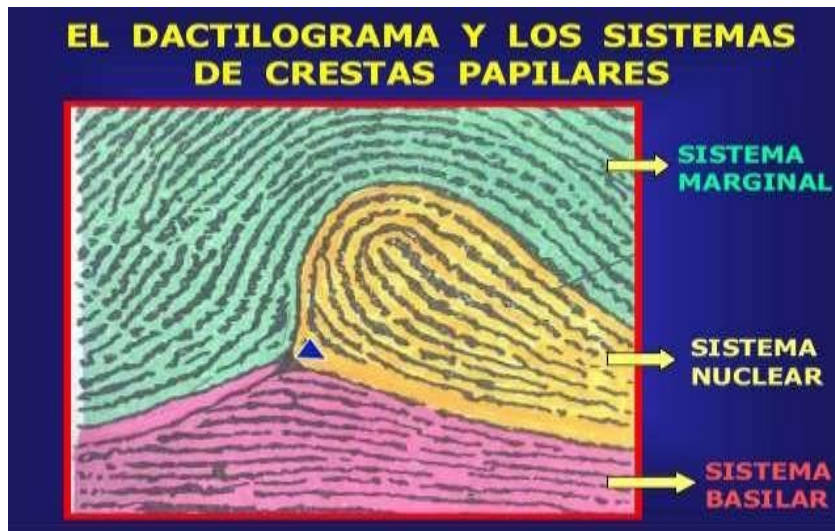

Verticilo: Se caracteriza por que tiene dos deltas, uno a la derecha y otro a la izquierda.




Figura 26.

Dactilograma y los Sistemas de Crestas Capilares




Nota. Pabón, D. (2015). Dactilograma y los Sistemas de Crestas. Dactiloscopia Forense.

El delta es una figura triangular, compuesta por una rama ascendente, y otra descendente, pudiendo tener o no apéndice o cola.

Figura 27.

Delta Negro y Blanco



Nota. Pabón, D. (2015). Deltas Negro y Blanco. Dactiloscopia Forense.

Figura 28.*Puntos Característicos de las Huellas Digitales***PUNTOS CARACTERÍSTICOS EN LAS HUELLAS DIGITALES**

1		Bifurcación simple
2		Bifurcación doble
3		Bifurcación triple
4		Unión
5		Tendencia a la unión
6		Tendencia a la bifurcación
7		Islote
8		Encaje simple
9		Encaje doble
10		Zigzag
11		Doble zigzag
12		m
13		Cruzamiento
14		Estrechamiento
15		Triangular

Nota. Pabón, D. (2015). Puntos Característicos de las Huellas Digitales. Dactiloscopia Forense.

El perito en la dactiloscopia debe tomar impresiones con propósitos administrativos y judiciales.

Clasificar mediante formulación dactiloscópica en fichas decadactilares las impresiones sometidas a estudio.

Buscar impresiones dermo papilares en el lugar de los hechos (huellas latentes).

Hacer cotejos o comparaciones entre huellas y efectuar búsquedas especializadas para individualización de personas.

Validar la impresión de la cedula frente al titular del documento en exámenes o eliminatorias académicas.

Emitir dictámenes para que obren como EMP en casos civiles y penales.

Cotejo Odontológico. La identificación odontológica, es una de las técnicas que tiene como objetivo la individualización de una persona. La identificación odontológica también puede realizarse en personas vivas, mediante cotejo entre la historia clínica odontológica previa y los hallazgos al examen clínico forense actual de la cavidad oral. Algunos factores que limitan el Cotejo Odontológico son:

Historias clínicas, ilegibles y/o desactualizados.

Fotocopias en blanco y negro.

Radiografías inadecuadas.

Falta de uniformidad en la nomenclatura.

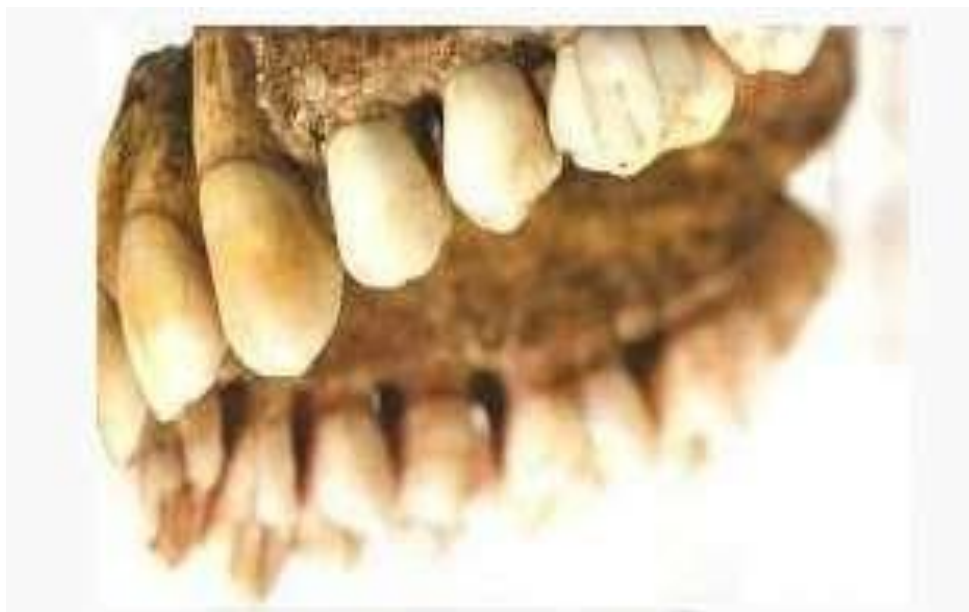Error en el registro de los datos.

En este caso encontramos la carta dental que es el documento donde se registran las características de las estructuras dentales de un individuo ya sea viva o muerta, desde una perspectiva anatómica, morfológica y topográfica, cuya finalidad es la identificación.

La carta dental Ante-mortem, se realizará en la primera cita en todos los pacientes que asisten a consulta odontológica general o especializada, sin importar su edad.

Para la consignación de las características dentales, se diligencia el odontograma en su totalidad, incluidos los dientes perdidos o ausentes y los dientes sin novedad que se encuentran sanos. Registrar los hallazgos de imagenología y exámenes complementarios. Conservar las fotografías, radiografías y modelos, para aportarlos cuando sea necesarios.

La carta dental Post-mortem, forma parte del archivo básico Nacional que se le realiza a todos los cadáveres NN con el fin de lograr cotejo odontoscópico cuando el proceso de identificación lo requiera.

Figura 29.*Odontología Forense*

Nota. Odontología Forense. Tomado de:

(https://www.ecured.cu/Odontolog%C3%ADa_forense).

Consta de Formato Nacional de Cadáveres N.N.

Fotografía de filiación

Carta Dental

Necrodactilia

Muestra para DNA

Este documento debe ser diligenciado por el Odontólogo oficial, ya sea directamente el Odontólogo Perito Forense del Instituto de Medicina Legal o de la Fiscalía General de la Nación quienes están ubicados básicamente en las ciudades capitales.

Figura 30.

Formato Carta Dental Post-mortem

EXAMEN INTERNO
(Examen de tejidos blandos)

MUCOSA _____
 SURCO MUCOGINGIVAL _____
 FRENILLOS _____
 PISO DE BOCA _____
 PALADAR BLANDO _____
 ZONA RETROMOLAR _____
 EXAMEN DE TEJIDOS PERIODONTALES _____

EXAMEN DE TEJIDOS Duros

MAXILAR SUPERIOR, FORMA _____ TAMAÑO _____ HALLAZGOS _____
 MAXILAR INFERIOR, FORMA _____ TAMAÑO _____ HALLAZGOS _____

EXAMEN EXTERNO (Describir lesiones cicatrices)

BOCA, LABIOS _____
 MENTON _____
 REGION, PERIHUCAL _____

EXAMEN CRANEO MAXILAR

LINEA MEDIA DENTAL : COINCIDE _____ DESVIACION A LA IZQUIERDA _____ DESVIACION A LA DERECHA _____
 PERFIL: RECTO _____ CONCAVO _____ CONVEXO _____
 PALADAR: PARABOIDE _____ EN U _____ CERRADO _____

EXAMENES COMPLEMENTARIOS

FOTOGRAFIAS: SI _____ NO _____ CUALES _____
 RADIOGRAFIAS: SI _____ NO _____ CUALES _____
 MODELOS DE ESTUDIO: SI _____ NO _____ CUALES _____

SEÑALES PARTICULARES ODONTOLÓGICAS (Describir tipo de brackets, arcos, bandas, tornillos, placas, férulas, prótesis total, removible, parcial, fija, tratamiento de endodoncia, cirugías)

(ESTA CARTA DENTAL DEBE SER ARCHIVADA EN LUGAR DIFERENTE A LA HISTORIA CLINICA)

PACIENTE
 NOMBRE _____
 FIRMA _____
 CC: _____

INDICE IZQUIERDO	INDICE DERECHO
---------------------	-------------------

ODONTÓLOGO EXAMINADOR

NOMBRE _____ FIRMA _____
 No. DE TARJETA PROFESIONAL _____ EGRESADO _____
 FECHA ACREDITACION DEL CONSULTORIO _____

(ESPACIO EXCLUSIVO PARA PERITO)

AUTORIDAD SOLICITANTE _____ No. DE _____
 PROCESO _____
 OFICIO PETITORIO _____ M.T. _____ No: _____
 RL _____
 FECHA _____ LUGAR _____
 NOMBRE PERITO _____
 FIRMA _____
 CODIGO _____ INSTITUCIÓN _____

Nota. Criminalística.odg, (2016). Tomado de: Formato Carta Dental para IdentificaciÃ³n.pdf - Criminalistica-odg (yumpu.com).

Cotejo de ADN. El ADN juega un papel muy importante en la condenación o absolución de sospechosos de delitos, al igual que puede ser utilizado para identificar a personas desaparecidas. La muestra de ADN de la persona desaparecida puede obtenerse de artículos personales como un cepillo de dientes o un cepillo de pelo. En caso de no poderse obtener un perfil de ADN directo de la persona desaparecida, pueden utilizarse muestras de ADN de familiares que den su consentimiento para ayudar a identificar al familiar desaparecido.

Figura 31.

ADN



Nota. Interporl, (2019). ADN.

Cadáver fresco o partes corporales (primeras 24 horas post-mortem): Lo más indicado es tomar una muestra de sangre cadavérica con jeringa estéril, preferiblemente de cavidad cardiaca, o de grandes vasos.

Cuando el cadáver este proceso inicial de descomposición, se recomienda tomar muestras de músculo y hueso; si el estado de conservación del tejido muscular es adecuado, pueden

obtenerse perfiles de ADN de utilidad para el estudio, de no ser así, se procederá a analizar las muestras óseas o dentales.

Y cuando el cadáver esta descomposición avanzada y calcinado o esquelitizado, en estas circunstancias, solo los huesos y dientes son susceptibles de estudio genético.

Existen 3 alternativas de cotejos genéticos para identificar restos humanos: Cotejo directo con muestras biológicas del desaparecido, Cotejo con familiares del desaparecido y Cotejo con base de datos.

Cremación del Cadáver

En Colombia, la Resolución Número 1447 DE 2009 del Ministro De La Protección Social, Por la cual se reglamenta la prestación de los servicios de cementerios, inhumación, exhumación y cremación de cadáveres se encarga de establecer los lineamientos para esta práctica. En su Artículo 1° reza:

“ARTÍCULO 1°. - OBJETO Y ÁMBITO DE APLICACIÓN.

La presente resolución tiene por objeto regular la prestación de servicios en los cementerios de Inhumación, exhumación y cremación de cadáveres por parte de las empresas públicas, privadas o mixtas dedicadas a éste servicio”.

La cremación por ser legal y estar reglamentada, es una opción por la que pueden optar los deudos de personas que fallecen, especialmente por muerte natural, para lo cual es necesaria una licencia de cremación que proporcionan las autoridades sanitarias y las empresas fúnebres asesoran en las diligencias pertinentes.

Pero en el caso del señor de 75 años que se encontraba bajo la custodia de un ancianito y a pesar de que murió por causa natural, no puede ser cremado por el hecho de no tener plena

identificación y ser considerado como un "NN", así como los que fallecen por muerte violenta o por homicidio.

Esto con el fin de que en futuro, familiares o parientes cercanos quisieran investigar sobre el paradero de esta persona, poder exhumar el cuerpo y tomar las muestras correspondientes al cotejo de ADN en este caso, para su plena identificación con el ADN de sus parientes.

Humanización

Adulto de 32 años de sexo masculino que asiste para valoración médico legal; quien refiere al perito que sufrió herida por proyectil de arma de fuego a nivel de cara anterior tercio proximal del muslo izquierdo, por lo que el perito solicita ayuda diagnóstica, por consiguiente, llega al servicio de radiología en silla de ruedas, con dolor y limitación al movimiento, es acompañado por familiar que no ofrece ningún tipo de información.

Atención al Paciente Teniendo en Cuenta su Condición Física y Emocional

Para la atención de un paciente, se requiere una actitud y aptitud del profesional que implica el área mental, afectiva y moral. Para este caso es necesario:

Mirar al paciente a los ojos, ser receptivo, dar la mano al entrar y al salir, sonreír, presentarse y ser amable.

Llamar al paciente por su nombre para que se sienta cómodo.

Incluir a su familiar en todo el proceso de atención.

Dar información de su estado de salud con un buen lenguaje asegurándonos de que ha comprendido y resolver sus dudas. En este caso informar el tipo de estudio que se le va a realizar.

Informar al paciente que debe quitarse las prendas de vestir, en este caso el pantalón. Pasarle una bata para que con ayuda de familiar pueda cambiarse.

Respetar su intimidad y la confidencialidad de la información.

Ser empático y sensible ante las necesidades del paciente y sus familiares.

Cuidar la dignidad del paciente y su familia.

Pasar a la sala de Rayos x, y con ayuda del familiar acomodar al paciente sobre la mesa.

Colocar delantal plomado sobre la pelvis para proteger las gónadas de los Rayos x.

Pedir al familiar que salga de la sala para no exponerlo a la radiación.

Tomar estudio de Fémur en Ap y Lateral, ya que se trata de una herida de bala a nivel de cara anterior tercio proximal del muslo izquierdo.

Pedir al familiar que ayude al paciente a sentarse en la silla de ruedas, cambiarse de nuevo y retirarse de la sala de rayos x.

Se envía resultados de estudio al médico legal.

Se despide al paciente.

Servicio de Radiología e Imágenes Diagnósticas para Garantizar la Dignidad del Paciente

El servicio de radiología e imágenes diagnósticas para garantizar la dignidad del paciente debe velar por el buen trato tanto de los pacientes como del mismo personal profesional que labora dentro del área. Que el ambiente laboral sea agradable para que de esta manera se les transmita a los pacientes y se puedan sentir cómodos y en confianza.

Ser muy respetuosos, empáticos, y usar el mejor lenguaje de manera que los pacientes se sientan bien atendidos y entiendan toda la información que el personal de radiología les quiere transmitir. Estar atentos ante las inquietudes y dudas que tengan con respecto a los procedimientos y protocolos que se llevan a cabo para dichos estudios.

También es importante garantizar el buen uso de los equipos y la mínima exposición de los pacientes a la radiación, para lo cual el personal de imágenes diagnósticas debe contar con todos los conocimientos y la buena preparación profesional para atenderlos.

Casos en los que Aplica la Radiología Forense

Maltrato Infantil. El maltrato infantil puede ser causado por abuso físico, negligencia o abandono, abuso emocional, abuso sexual, entre otros. Algunos síntomas o consecuencias físicas que pueden ser los siguientes:

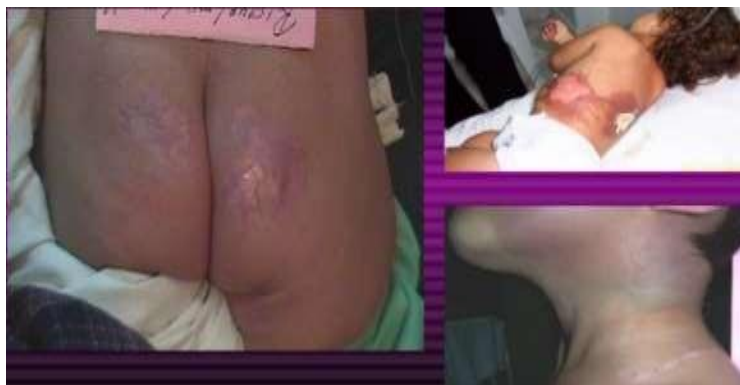Moretones, fracturas o quemaduras.

Embarazo o enfermedad de transmisión sexual.

Sangre en la ropa.

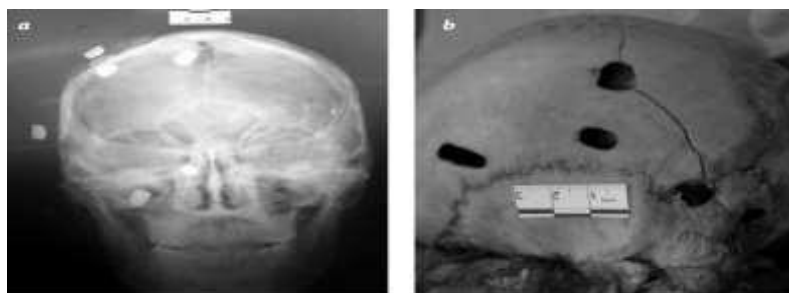
Figura 32.

Niños Maltratados por Causa de Quemaduras



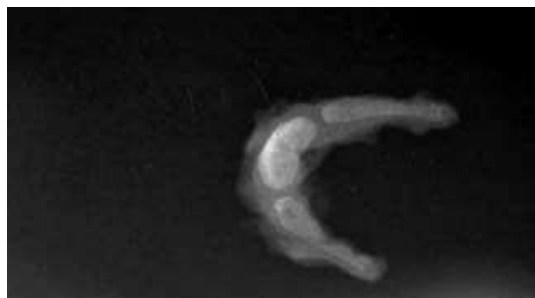Nota. Radiología Forense. (2011). Maltrato por Quemaduras.

La Balística. Para determinar el número mínimo de proyectiles, posible trayectoria anatómica, probable calibre de proyectil y cadena de custodia.

Figura 33.*Radiografía con proyectiles de 6 mm en Cráneo*

Nota. Montes, A. (2013). Radiografía en la que se documenta un número mínimo de proyectiles de 6 mm en cráneo.

Asfixia mecánica (estrangulación o ahorcamiento). Es importante para determinar si la asfixia fue producida por un tercero (estrangulación) o fue autoinfligida (ahorcamiento).

Figura 34.*Radiografía del Hueso Hioides de una Mujer*

Nota. Montes, A. (2013). Radiografía del Hueso Hioides de una Mujer. Medicina Forense.

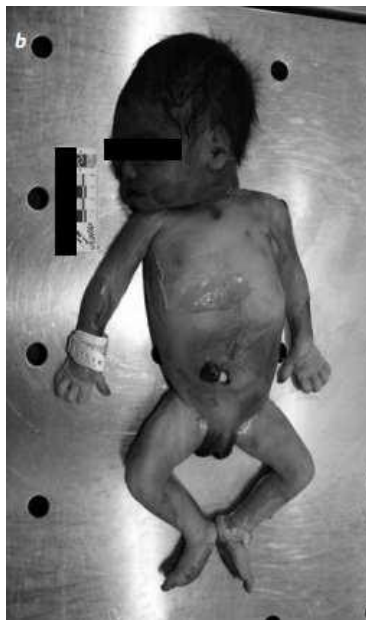Radiografía del hueso hioides de una mujer, que fue encontrada en suspensión incompleta en un motel. En este caso es importante determinar si la muerte fue producto de un ahorcamiento o de una estrangulación.

Muertes Perinatales. Además de ser útil para identificar y documentar las lesiones traumáticas óseas producidas en el canal del parto, un estudio radiológico, en casos de muertes perinatales, es importante para determinar si la muerte ocurrió intra o extrauterinamente.

A este estudio se le denomina docimasia pulmonar y consiste en la técnica forense con la cual se determina si el fallecido respiró antes de morir. La docimasia radiológica, consiste en la demostración radiológica de la ausencia de respiración.

Figura 35.

Radiografía del Cadáver de un Niño que ha Muerto In Útero



Nota. Montes, A. (2013). Radiografía del Cadáver de un Niño que ha Muerto In útero.

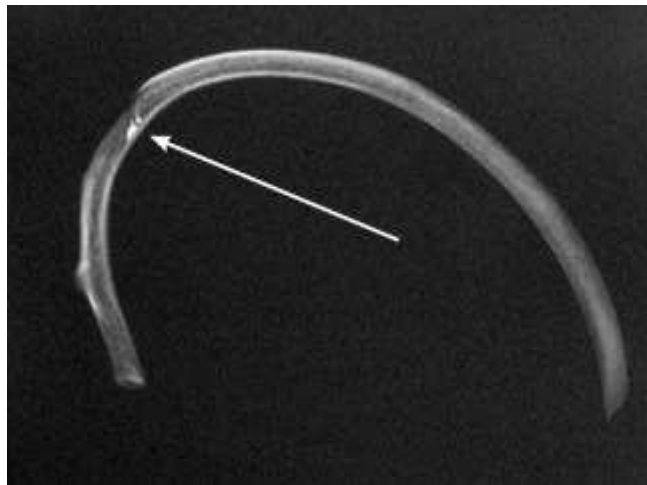
Medicina Forense.

Nótese la opacidad de ambos campos pulmonares debido a que los alvéolos se encuentran llenos de líquido. En el examen externo del cadáver se observan signos de maceración que confirman la muerte in útero.

Antropología Forense. Estudio de cadáveres que fueron reducidos a restos óseos. La necropsia de este tipo de cadáveres es de gran complejidad debido a la ausencia de tejidos, lo cual dificulta la reconstrucción de los hechos.

Figura 36.

Costilla de un Cadáver, que fue Reducido a Restos Óseos



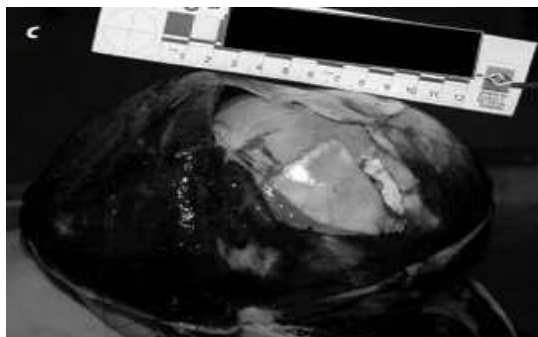
Nota. G. Montes, A. otalora. (2013). Costilla de un Cadáver, que fue Reducido a Restos Óseos. Medicina Forense.

Para un estudio médico legal en el que se observa una imagen radiopaca (flecha), que corresponde a una esquirla metálica; herida causada por proyectil de un arma de fuego. La esquirla fue recuperada para su estudio, debido a que fue identificada por radiología.

Accidentes de Tránsito. En atropellamientos, son comunes las fracturas en las extremidades inferiores, particularmente tibia y fémur.

Figura 37.

Radiografías del Cráneo del Cadáver de un Lactante de 6 Meses

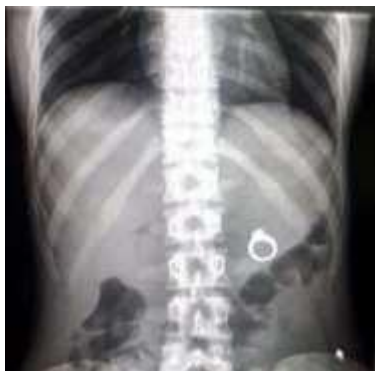

Nota. Montes, A. (2013). Radiografías del Cráneo del Cadáver de un Lactante de 6 Meses. Medicina Forense.

Se transportaba en un autobús, en los brazos de su madre, cuando este colisionó con otro vehículo. Sufrió un trauma craneoencefálico que le causó la muerte. Se observa la fractura conminuta en la región frontoparietal izquierda, con un extenso hematoma subgaleal.

Hurto.**Figura 38.**

Radiografía por Cuerpos Extraños



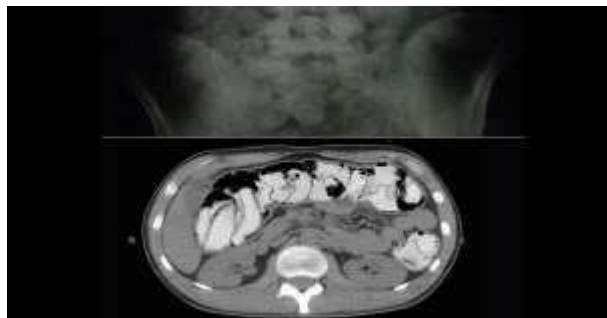Nota. Donoso, J. (2017). Radiografía por Cuerpos Extraños.

Radiografía de abdomen de Hombre por tragarse anillo al ser descubierto robando.

Tráfico de Estupefacientes.

Figura 39.

Tomografía Computada de Abdomen con Droga.



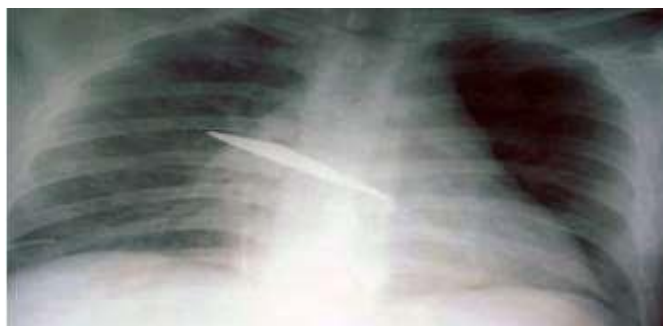Nota. "mulas" para Expulsar la Droga. (2014). Tomografía computada de Abdomen con Droga.

La droga en estado sólido es detectada por una placa, pero para detectar droga líquida es necesaria una tomografía computada.

Heridas por Arma Blanca.

Figura 40.

Rx de Tórax con Presencia de un Cuerpo Extraño



Nota. González, G. (2013). Ruptura Traumática de la Aorta Descendente Torácica.

Rx de tórax con presencia de un cuerpo extraño de aspecto triangular, radiopaco en proyección hacia la columna vertebral.

Estudios Radiológicos en Accidentes de Tránsito

Mujer de aproximadamente 65 años, encontrada en vía pública, quien ingresa a la morgue debidamente embalada rotulada y con su respectiva cadena de custodia. Al abrir el embalaje, el perito encuentra al examen externo hematoma peri orbitario bilateral, múltiples abrasiones y escoriaciones de predominio dorso lateral izquierdo en región toracoabdominal izquierda que se extiende hasta el muslo izquierdo también se aprecia deformidad a nivel del tercio medio del muslo izquierdo.

Tipos de Lesiones Internas del Cadáver y Técnicas de Diagnóstico

Las lesiones que se podrían encontrar teniendo en cuenta la información dada, serían fractura de cráneo con posible hematoma subdural ya que el perito encuentra al examen externo hematoma peri orbitario bilateral. Para este caso se recomienda un TC de cráneo para observar si hay hematoma o traumas en encéfalo del cráneo.

También se podría observar fracturas en los arcos costales debido a las múltiples abrasiones y escoriaciones de predominio dorso lateral izquierdo en región toracoabdominal izquierda, lo que podría provocar un neumotórax o un hemitórax. Para la cual se realizaría un Rx de tórax en posición Ap y lateral.

En cuanto a la extensión hasta el muslo izquierdo también se aprecia deformidad a nivel del tercio medio del muslo izquierdo, se podría hablar de una lesión en la pelvis. Se realizaría un Rx de pelvis en Ap. Además de la lesión del fémur de la pierna izquierda un Rx de Fémur en Ap y lateral.

Causa, Manera y Mecanismo de Muerte

La Causa de muerte se debe a un Accidente de tránsito, el cual es un suceso que ocurre generalmente cuando un vehículo colisiona contra uno o más sectores de la vialidad (otro

vehículo, peatón, animal, escombros del camino) u otros. Normalmente resultan en daños materiales, daños humanos (lesiones de diversa gravedad, discapacidad o muerte), así como costos financieros tanto para la sociedad como para las personas involucradas.

La Manera fue de forma Violenta, la cual se define como aquella que se debe a un mecanismo suicida, homicida o accidental, es decir ajeno al sujeto, concurren en estas muertes la existencia de un mecanismo ajena y una persona responsable del mismo.

Y el Mecanismo de muerte fue por Fractura del cráneo abierto, el cual es un traumatismo craneal abierto, que fue golpeado con un objeto que rompió el cráneo e ingresó al cerebro. Esto es muy probable que suceda cuando uno se desplaza a alta velocidad, como al salir disparado a través del parabrisas durante un accidente automovilístico.

Hipótesis de la Causa de Muerte

Según los datos suministrados, mujer de aproximadamente 65 años, se puede concluir que fue un accidente de tránsito debido a que se encontraba en vía pública, quien se movilizaba en una motocicleta posiblemente como copiloto, la cual fue impacta por otro vehículo por el costado izquierdo causando lesión el muslo izquierdo donde se aprecia deformidad a nivel del tercio medio.

Seguidamente por la fuerza del impacto la señora colisiona contra el pavimento causando las múltiples abrasiones y escoriaciones de predominio dorso lateral izquierdo en región toracoabdominal izquierda y por último el impacto causa lesión en el cráneo peri orbitario bilateral, causando un trauma cráneo encefálico debido a la lesión primaria (contusión) directamente relacionada con el impacto sobre el cráneo o con el movimiento rápido de aceleración y desaceleración, y por consiguiente una hemorragia interna, cuya pérdida de sangre pudiese haber provocado un paro cardíaco y por ende la muerte.

Clase de Lesiones Óseas del Cadáver Según el Impacto Primario

Las lesiones Oseas que se puede encontrar en el cadáver de la señora por causa de muerte accidental, según las indicaciones dadas pueden ser: fractura de cráneo, fractura de los arcos, costales, fractura de fémur, posiblemente fractura de cadera.

Clasificación de las Fracturas en el Cuerpo Humano Según la Causa:

Traumatismo directo: La causa de la rotura es un impacto que incide directamente sobre el punto fracturado. Ejemplo: un martillazo en un dedo.

Traumatismo indirecto: La fractura se produce a una cierta distancia de la fuerza que la origina. Ejemplo: al caer, el individuo apoya la mano, pero se fractura el hombro.

Fractura patológica: Se producen por un debilitamiento del hueso debido a alguna patología, por lo que el hueso se rompe incluso frente a fuerzas leves. Ejemplo: paciente con cáncer óseo que ve como su estructura esquelética se debilita.

Fractura por fatiga o estrés: Se originan por fuerzas que actúan sobre el hueso con mucha frecuencia, pese a que puedan ser de baja intensidad relativa. Ejemplo: fractura en un dedo del pie cuando un corredor entrena para una maratón.

Tipos de Fractura en función de la violencia de la fuerza que las genera:

Fracturas de alta energía: Se producen ante la aplicación de una fuerza intensa y, generalmente, momentánea. Suelen provocar una gran fragmentación en el hueso y pueden tener afectación grave en las partes blandas que lo recubren. Ejemplo: accidente de tráfico.

Fracturas de baja energía: Se producen ante caídas casuales o gestos inadecuados o repetitivos. Normalmente acontecen en personas de edad avanzada o mala calidad ósea. Ejemplo: fractura de cadera por osteoporosis.

Tipos de fractura en función del daño a las partes blandas:

Fracturas cerradas: No existe comunicación entre el hueso y el exterior del cuerpo.

Fracturas abiertas: Hay comunicación entre el hueso y el exterior; es decir, existe una perforación de la piel y las partes blandas que llega hasta el hueso. Su severidad es variable en función del grado de daño y el riesgo de infección es mucho mayor que en las fracturas cerradas.

Trazo de una Fractura:

Fractura transversa: El trazo es perpendicular al eje mayor del hueso.

Fractura oblicua: El trazo tiene cierta inclinación sobre el eje mayor del hueso.

Fractura en ala de mariposa: Es un trazo típico cuando se producen fuerzas de doblado sobre el hueso. Presentan un fragmento intermedio con forma de cuña.

Fractura espiroidea: Suelen ser consecuencia de fuerzas torsionales y el trazo va en espiral alrededor del hueso.

Fractura segmentaria: Son aquellas en las que un segmento óseo se queda completamente aislado de los extremos. El mayor riesgo que presentan es la pérdida de la irrigación sanguínea.

Fractura conminuta: Cuando la fractura presenta múltiples fragmentos.

Fractura parcelar: Se trata de roturas de partes no esenciales o estructurales del hueso. Un ejemplo son las avulsiones, que se producen cuando una fuerza muscular importante arranca la parte del hueso en que se ancla el músculo.

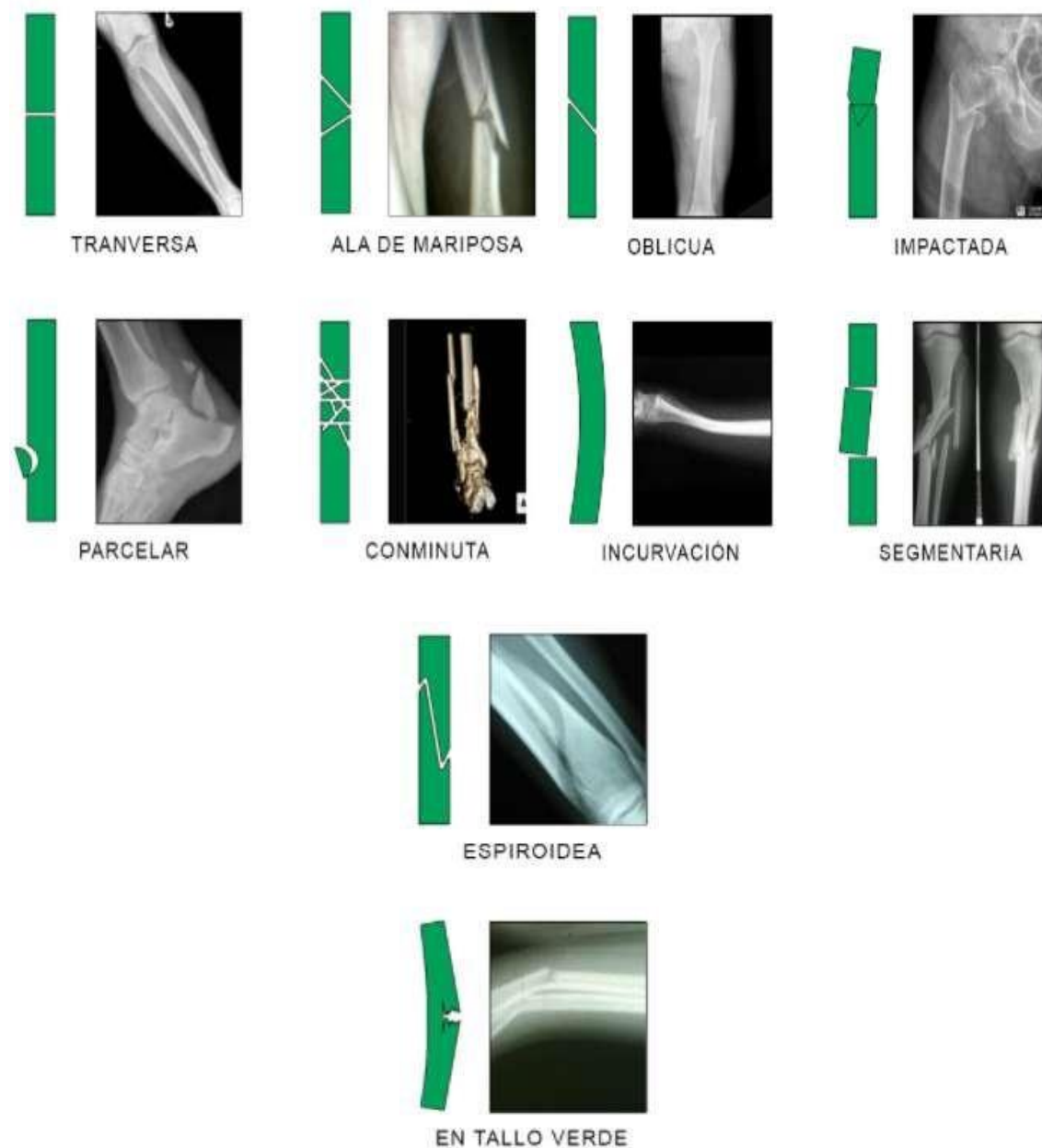Incurvación: No son habituales y se producen en niños. No se trata de una rotura completa, sino de una deformación plástica del hueso.

Fractura impactada: Ante una fuerza compresiva (y, sobre todo en zonas de hueso esponjoso), los fragmentos quedan comprimidos entre ellos.

Fractura en tallo verde: Propias de los niños, es una fractura incompleta del hueso, con una forma que recuerda a la de una rama verde a medio romper.

Figura 41.

Trazos de una Fractura



Nota. Trazos de una Fractura. Tomado de: (<https://www.mba.eu/blog/tipos-de-fracturas/>).

Caso 4. Carta Dental

Se recibe en la morgue cadáver semi esqueletizado con prendas masculinas recuperado de la orilla del río, a quien al momento de la necropsia no se le pudo tomar Necrodactilia; al momento de la exploración de la cavidad oral se encuentran ausencias a nivel de incisivo lateral superior derecho, usencia antigua del segundo molar superior izquierdo e inferior derecho, fractura oblicua a nivel del primer premolar derecho superior.

Método Utilizado para Realizar el Cotejo y Vigencia de la Documentación

El método de identificación en este caso sería el Fehaciente, este hace parte del método científico en el cual se aplican técnicas que estudian la certeza de la identidad de la persona, tales como: cotejo dactiloscópico, cotejo genético, cotejo odontológico, y el cotejo radiológico.

La importancia de este método está dada por la considerable resistencia de los dientes, los cuales pueden llegar a constituir, en algunos casos, la única parte del cuerpo de una persona que pueda ser utilizada como material de estudio, con miras a obtener una identificación positiva de la misma.

Para este caso del cadáver que se recibe en la morgue semi esqueletizado sin poder realizarle la necrodactilia debido a su estado de, se le hace exploración de la cavidad oral y por la cual para este caso se aplicara el cotejo odontológico.

Cotejo Odontológico

La identificación odontológica, es una de las técnicas que tiene como objetivo la individualización de una persona. La identificación odontológica también puede realizarse en personas vivas, mediante cotejo entre la historia clínica odontológica previa y los hallazgos al examen clínico forense actual de la cavidad oral.

Carta Dental

Es el documento donde se registran las características de las estructuras dentales de un individuo ya sea viva o muerta, desde una perspectiva anatómica, morfológica y topográfica, cuya finalidad es la identificación. Carta dental ante-mortem y Carta dental post-mortem.

El procedimiento consta de: Formato Nacional de Cadáveres N.N., Fotografía de filiación, Carta Dental, Necrodactilia, Muestra para DNA.

Este documento debe ser diligenciado por el Odontólogo oficial, ya sea directamente el Odontólogo Perito Forense del Instituto de Medicina Legal o de la Fiscalía General de la Nación quienes están ubicados básicamente en las ciudades capitales.

Principales aspectos para realizar el examen visual:

Número de dientes: Si se observa que falta alguno será necesario determinar si se trata de una ausencia verdadera, diente impactado, dientes flojos o de una pérdida producida después de la muerte. En caso de tratarse de una pérdida postmortem, deberá indicarse esto en la cartilla de anotación mediante letras.

Restauraciones y prótesis: Las restauraciones y prótesis se anotarán o ubicarán en la cartilla, de acuerdo al diente o dientes que rehabiliten. Así mismo, deberán indicarse las superficies implicadas y los materiales empleados (amalgamas, silicatos, composite), al igual que deberá efectuarse un esquema de la restauración.

Facturas y caries dentarías: Las caries dentarías deberán ubicarse en la cartilla según la superficie afectada y por configuración. Las fracturas también deberán ser descritas y detallada su ubicación.

Mal posición y rotación: La mal posición hace referencia al espacio anormal entre los dientes. La mal rotación consiste en el giro del diente dentro de su espacio natural, caso en el cual deberá especificarse si es hacia mesial o distal.

Formación anómala de un diente: La formación anómala de un diente, se presenta cuando existen cúspides extra, incisivos en forma de clavija y dientes fusionados. Ésta puede deberse a factores congénitos o adquiridos. Un ejemplo de una malformación congénita son los dientes de Hutchinson (dientes cortados).

Terapia de conducto radicular: A través de una radiografía será posible determinar el material de relleno empleado y las imperfecciones de los conductos.

Patrones del hueso: El hueso de los maxilares puede mostrar un patrón trabecular que a veces está duplicado en el estudio postmortem; angulación del diente, morfología de la raíz, pérdida ósea por periodontitis y cambios en el contorno de la cámara pulpar, así como la configuración de los senos maxilares que puede observarse en radiografías de molares superiores.

Endodoncia: La endodoncia puede ser demostrada a través de radiografías de la boca. Esta podrá ser de gran valor en el proceso de identificación, en la medida que el estudio radiológico de tales dientes podrá aportar datos sobre cómo se realizó la endodoncia, a la vez que su comparación con las radiografías antemortem será de gran utilidad.

Oclusión: La cantidad de sobre mordida y de saliente, al igual que las relaciones del primer molar podrán determinarse mediante la clasificación de Angle.

Patología bucal: La presencia de cualquier anomalía anatómica de las estructuras orales, ya sea de tejido óseo o blando, deberá ser consignada en la cartilla. Algunos ejemplos de

patologías orales son el paladar hendido, anormalidades de la lengua (de color y forma), quistes óseos, hipoplasia del esmalte, etc.

Dentaduras completas: Si el técnico se encuentra en presencia de una dentadura será oportuno tener en cuenta la información que pudo dejar el fabricante en la base, como el número de modelo o cualquier otra característica distintiva de dicha dentadura.

Tipo de mordida: El tipo de mordida deberá ser anotado, determinando si se presenta protusión de la mandíbula o del maxilar.

Alteraciones vinculadas con la ocupación del individuo, o con su nivel socio económico: El nivel socio económico es relativamente fácil de determinar si, por ejemplo, se observa un tratamiento de conductos, restauraciones de oro, o aparatos de ortodoncia.

Otras técnicas determinantes para la recolección de datos de la identificación dental esta la realización de diagnósticos de edad, afinidad biológica y sexo.

Tejidos que componen todas las estructuras dentales:

Esmalte: Capa dura e inorgánica del diente que cubre la totalidad de la corona y la raíz.

Dentina: Tejido que ocupa el diente en toda su extensión, en la corona está recubierto por el esmalte, y en la raíz por el cemento. Es de color blanco amarillento que va cambiando a medida que el diente envejece, tornándose marrón o gris.

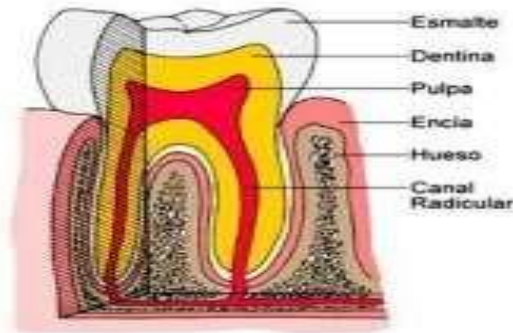
Cemento: Es un tejido que cubre la raíz del diente; se origina en el saco dentario, mesénquima, y está relacionado con el periodonto del diente o tejidos de soporte junto con el ligamento periodontal, el hueso alveolar y la encía.

Pulpa dental: Es el nombre que recibe el paquete vasculonervioso y el tejido conectivo laxo localizado en el centro de un diente y rodeado por dentina.

Foramen apical o ápice: Es un orificio ubicado en la punta de la raíz, que permite la entrada del paquete vasculonervioso al diente.

Figura 42.

Estructura Dental



Nota. Medicina Legal y Ciencias Forenses, (2017). Estructura Dental.

Superficies Dentales:

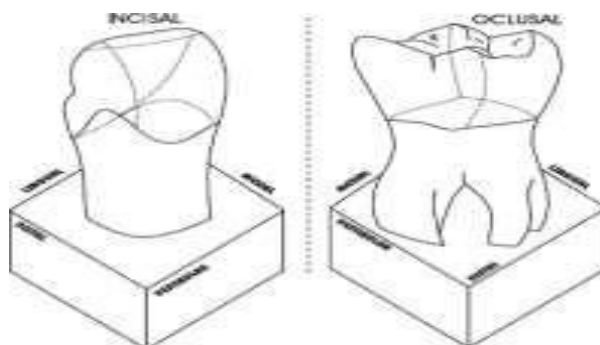
Superficie vestibular: Está en contacto con el vestíbulo de la boca.

Superficie lingual o palatina: Cara opuesta de la vestibular, llamada lingual para los dientes inferiores por su proximidad a la lengua y palatina para los dientes superiores próximos al paladar.

Superficie mesial: Cara proximal o interdental en cada diente, más cercana a la línea media o plano sagital.

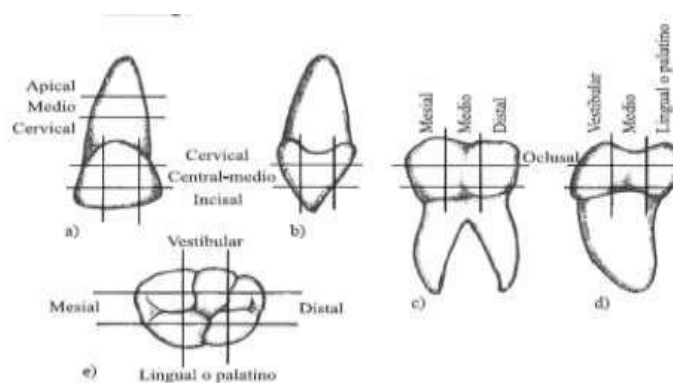
Superficie distal: Cara proximal o interdental en cada diente, más lejana de la línea media o plano sagital, contrario a la mesial.

Superficie incisal u oclusal: en incisivos y caninos se denomina incisal y en premolares y molares oclusal.

Figura 43.*Superficies Dentales*

Nota. Medicina Legal y Ciencias Forenses, (2017). Superficies Dentales.

División del Diente en Tercios: Con el fin de facilitar la descripción y localización de las lesiones en las estructuras dentarias, se trazan línea imaginaria en sentido de los planos, sagital (vertical) y horizontal (transversal), así:

Figura 44.*Tercios de los Dientes*

Nota. Carbó, J. Tercios de los Dientes. Anatomía Dental y de la Oclusión.

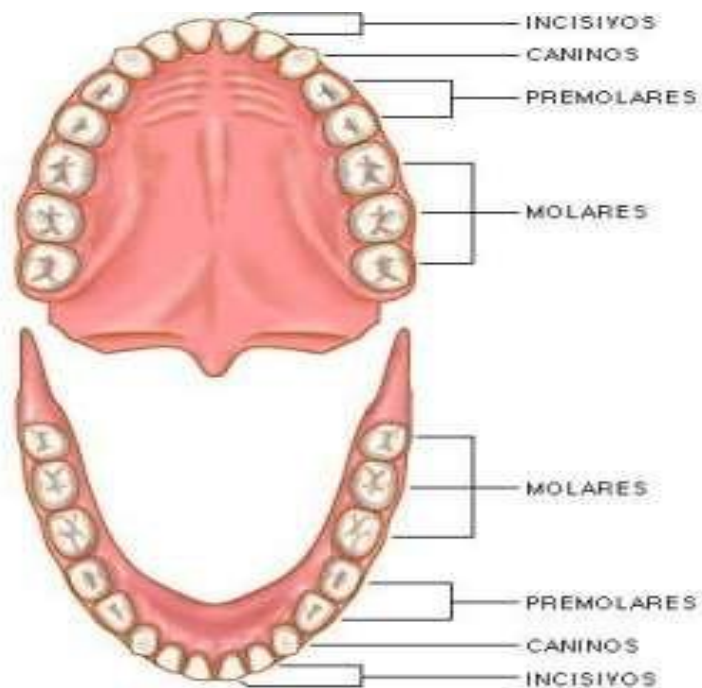
Nomenclatura Odontológica: Por el cual se asigna un número o letra con el cual se identifica y/o ubica un diente en la cavidad bucal. En la cavidad se encuentran cuatro hemimaxilares (cuadrantes); en cada uno de ellos y a partir de la línea media hacia atrás, se hallan los siguientes dientes:

Temporales: 2 incisivos, 1 canino, 2 molares. Para un total de 20 dientes temporales.

Permanentes: 2 incisivos, 1 canino, 2 premolares, 3 molares. Para un total de 32 dientes permanentes.

Figura 45.

Arcadas Dentales Superior e Inferior



Nota. Ciencias naturales Online, Los Dientes. Arcadas Dentales Superior e Inferior, con sus respectivos dientes permanentes.

La numeración de cada una de las estructuras dentales va individualmente, de la siguiente manera:

En el adulto: Los dientes van enumerados del 1 al 8 por cada cuadrante. El conteo se inicia por el incisivo central y continúa hasta el tercer molar, que sería el diente número 8.

En los niños: Con dentición temporal, los dientes se enumeran de la misma manera, pero del 1 al 5; este último corresponde al segundo molar.

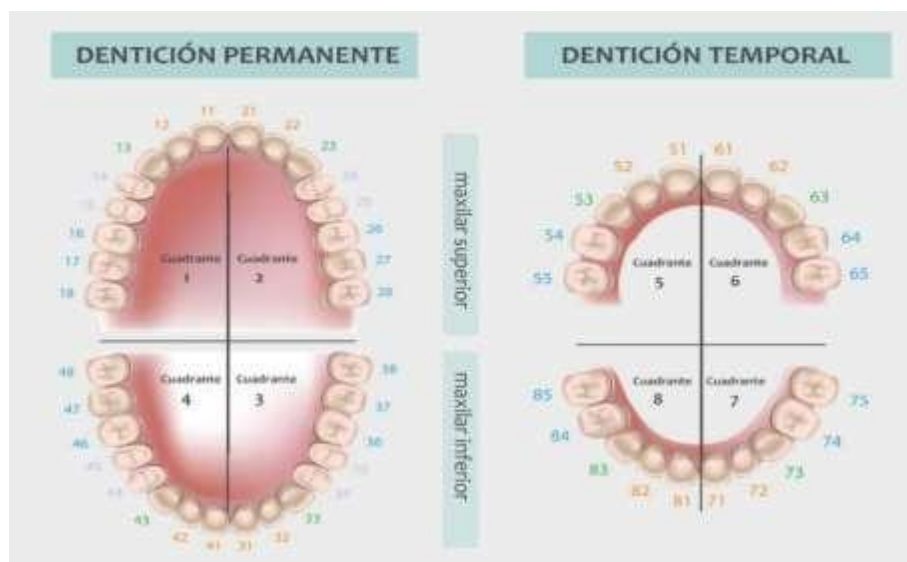
En resumen, la dentadura temporal se distribuye de la siguiente manera:

Cuadrante superior derecho, 51 a 55, Cuadrante superior izquierdo, 61 a 65, Cuadrante inferior izquierdo, 71 a 75, Cuadrante inferior derecho, 81 a 85.

Y para la dentadura permanente: Cuadrante superior derecho, 11 a 18, Cuadrante superior izquierdo, 21 a 28, Cuadrante inferior izquierdo, 31 a 38, Cuadrante inferior derecho, 41 a 48.

Figura 46.

Nomenclatura Dentaria



Nota. Código Federación Dental Internacional (FDI), (2019).

Figura 47.

Formato Único de Autopsia Oral

ANEXO B

FORMATO ÚNICO DE AUTOPSIA ORAL

Número de informe pericial _____
 Ciudad: _____ Fecha: _____ Hora: _____
 Sexo _____ Autoridad Solicitante: _____

Nombre _____	Indocumentado _____
Documento de identidad _____	Acta de inspección del cadáver No. _____
Protocolo de Necropsia No. _____	Motivo de peritación _____

Nota. Criminalística.odg. (2016). Formato Único de Autopsia Oral. Tomado de: Formato Carta Dental para Identificación.pdf - Criminalística-odg (yumpu.com).

Figura 48.*Codificación de Autopsia Oral***Codificación**

AA	Ausente Antigo+espacio	RG	Retracción Gingival	CE	Corona Estético Material	SF	Sellante Fosetas y Fisuras
AR	Ausente Reciente	SA	Sin Alteración	IE	Incrustación Estética+superficie		
C	Caries+sup+grado severidad			IM	Incrustación Metálica+superficie	C	Cervical
DC	Destrucción Coronal	EX	Extruido	OE	Obturación Estética+superficie	D	Distal
DL	Desgaste Leve	IN	Intruido	OT	Obturación Temporal+superficie	I	Incisal
DM	Desgaste Moderado	VE	Versión	PE	Parcialmente Erupcionado	L	Lingual
DS	Desgaste Severo	RL	Rotación Leve	PI	Pilar	M	Mesial
EP	Enfermedad Periodontal	RM	Rotación Moderada	PF	Prótesis Fija	O	Oclusal
FA	Fractura Antigua+superficie	RS	Rotación Severa	PO	Póntico	P	Palatino
FR	Fractura Reciente+superficie			PR	Prótesis Removible	V	Vestibular
HI	Hipoplasia	AG	Amalgama+superficie	PT	Prótesis Total		
PG	Pigmentación	CC	Corona Completa	RR	Resto Radicular		

Si observa algunos de los siguientes hallazgos, incluírlos en este punto

AB	Abrasión	AF	Abfracción	AP	Aplñamiento	AT	Atrición
BR	Brackets	CA	Cálculos	DA	Diastema	DI	Diente Incluido
ER	Erosión	FE	Férula	FI	Fragmento Incompleto	MA	Macrodoncia
MI	Microdoncia	NU	Núcleo	PL	Placa Ortopedia	SU	Supernumerario
TP	Talla Preprotésica						

Nota. Criminalística.odg. (2016). Codificación de Autopsia Oral. Tomado de: Formato

Carta Dental para IdentificaciÃ³n.pdf - Criminalistica-odg (yumpu.com).

Vigencia de la Documentación

Si bien la historia clínica tiene un tiempo mínimo de 20 años para poder ser destruida, no se puede utilizar una carta dental con ese mismo tiempo de antigüedad, ya que en tan solo un mes se puede sufrir cambios en la dentadura posiblemente por un trauma y este diente deba ser removido y cambiado por una corona.

Por lo tanto, lo recomendable sería que esta carta dental tenga una constante actualización, pero encontramos que la gente no acude periódicamente a controles odontológicos y por tal motivo no se logra actualizar.

En base a lo anterior y a la literatura, se recomienda que la carta dental ante mortem que se vaya a utilizar en el cotejo no deba tener más de 3 años de confección. Por otro lado, si la carta dental está incompleta, ilegible, desactualizada o con errores en registro, pierde su capacidad probatoria afectando así la investigación.

Ubicación en el Plano Correspondiente la Dentadura Enunciada por el Perito

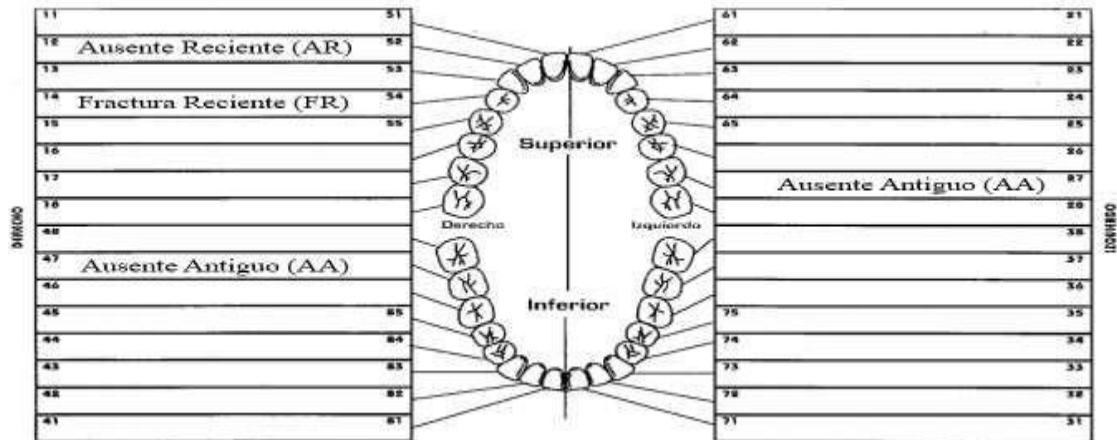
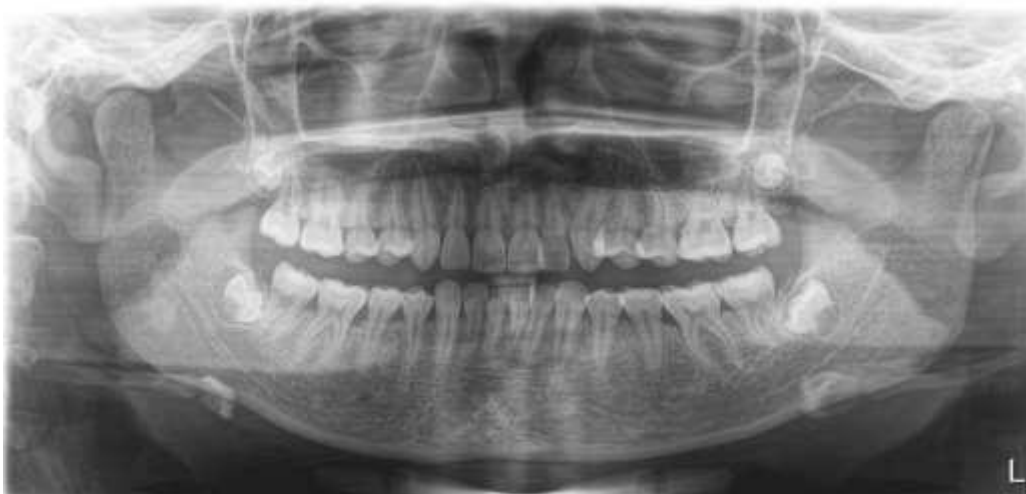Al momento de la exploración de la cavidad oral se encuentran:

Ausencia a nivel de incisivo lateral superior derecho (12).

Ausencia antigua del segundo molar superior izquierdo (27).

Ausencia antigua del segundo molar inferior derecho (47).

Fractura oblicua a nivel del primer premolar derecho superior (14).

Figura 49.*Carta Dental del Caso**Nota.* Elaboración Propia.**Identificar las Piezas Dentales que se Encuentran en la Radiografía****Figura 50.***Radiografía Dental*

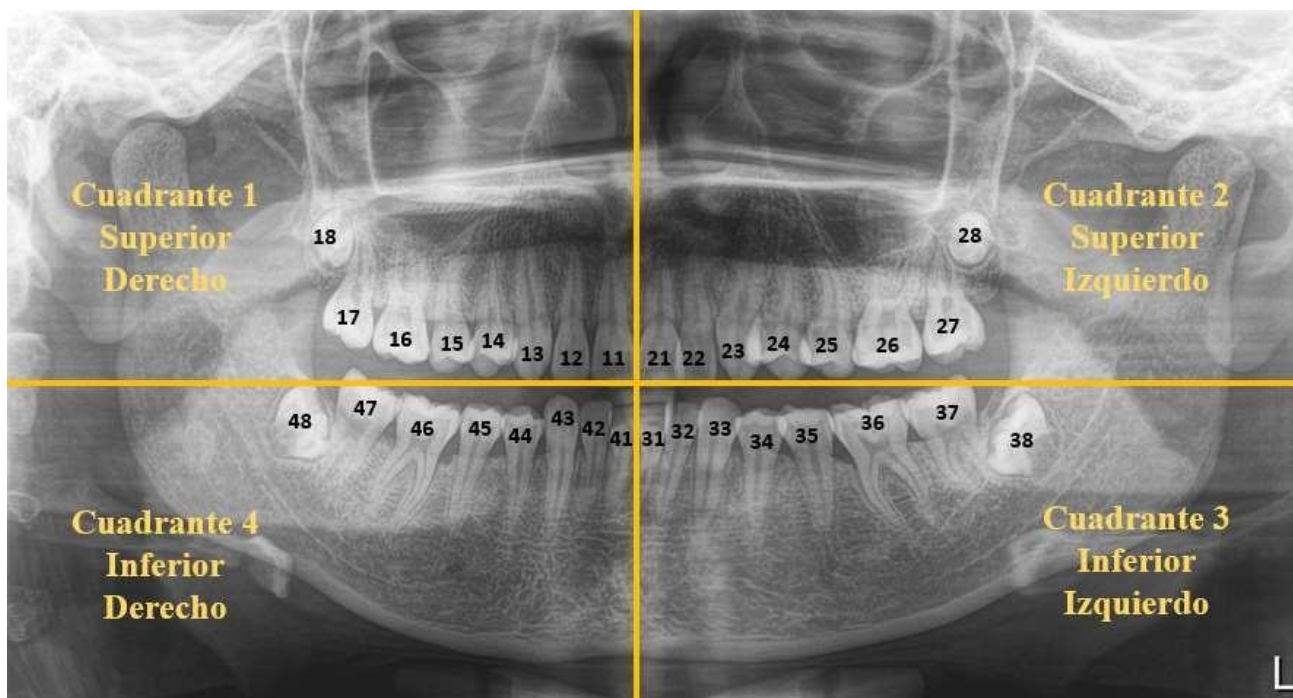En la siguiente radiografía se puede observar que se trata de una radiografía maxilar de mujer, ya que La mandíbula de la mujer es más redondeada mientras que en el hombre se ve más cuadrada.

Además, se puede observar que es una persona joven entre los 17 y 25 años, ya que esta es la edad en que erupcionan los últimos molares como lo demuestra la radiografía: tercer molar superior derecho (18), tercer molar superior izquierdo (28), tercer molar inferior derecho (48) y tercer molar inferior izquierdo (38).

En general la radiografía no muestra más alteraciones, dentadura completa sin ausencias, pérdidas, ni fracturas.

Figura 51.

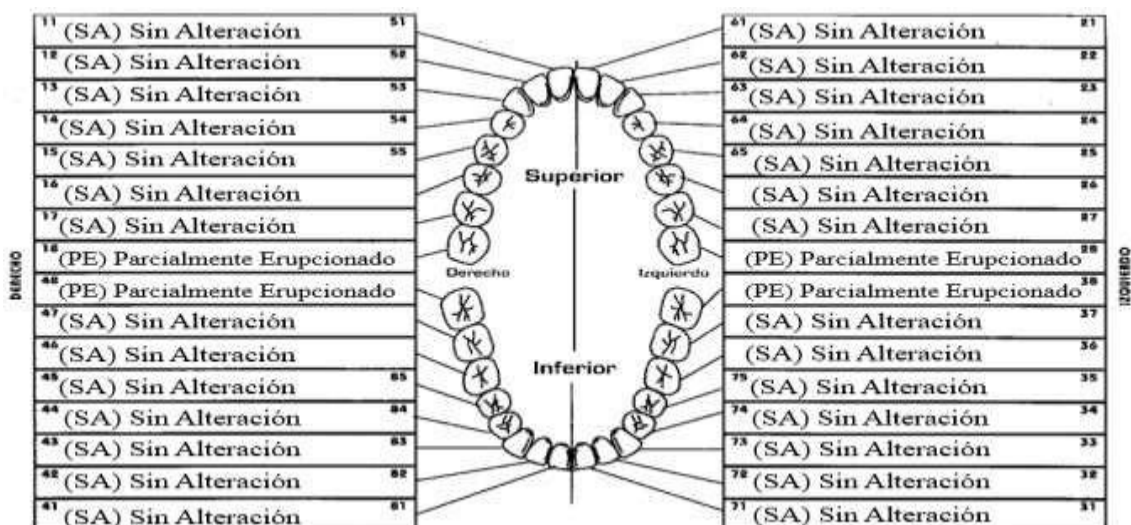
Radiografía Dental con la Nomenclatura



Nota. Elaboración Propia.

Figura 52.

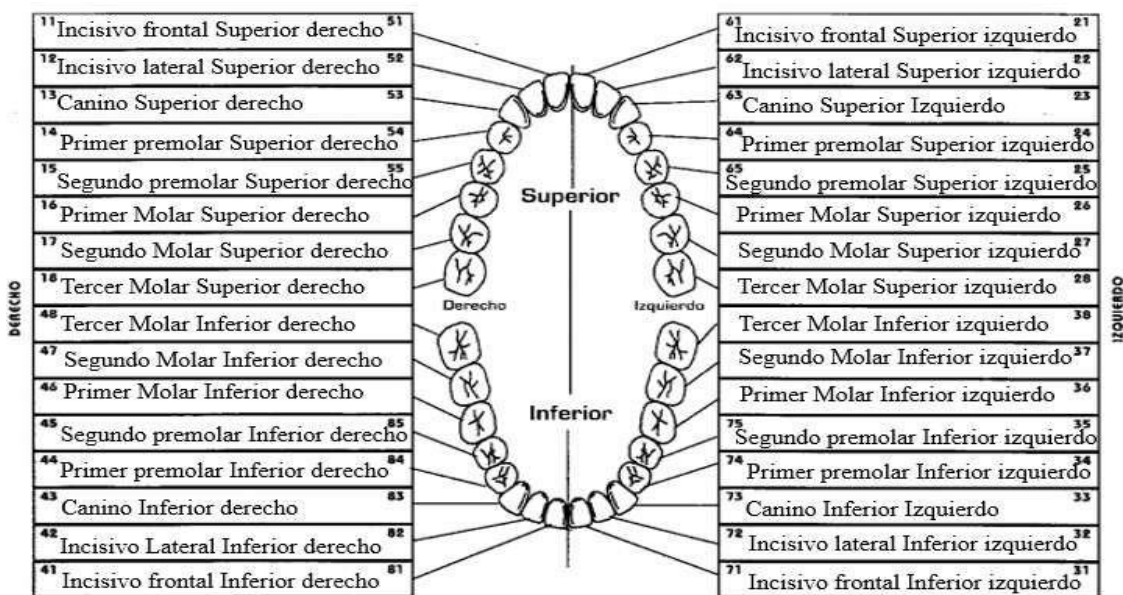
Carta Dental del Caso



Nota. Elaboración Propia.

Figura 53.

Nomenclatura Estructura Dental



Nota. Elaboración Propia.

Caso 5. Integración de Conceptos

Se recibe en la morgue, un cadáver con herida localizada a nivel del hemitórax derecho, de borde lineales equimóticos, atípica, sin anillo de contusión perilesional, ni restos de pólvora, para lo cual el médico prosector solicita una radiografía como ayuda diagnóstica, en la radiografía antero posterior de tórax, se observa un cuerpo extraño lineal y en la proyección lateral, se aprecia un material radiopaco de aproximadamente dos centímetros.

Definir Radiolúcido y Radiopaco Apoyada en una Imagen Radiográfica de Cadera

Radiolúcido

Este término se emplea en la acentuación de los rayos X, es decir, son tejidos blandos y que por tanto permiten el paso de la luz. Es todo aquel cuerpo que se deja atravesar por la energía radiante, se ve como una zona negra.

Radiopaco

Es todo cuerpo que ofrece resistencia a ser atravesado por los rayos X y es visible en la radiografía como una zona blanca. Esto sucede porque la estructura tiene resistencia, absorbiendo o repeliendo a los rayos X, por lo que impide que los rayos choquen contra la película radiográfica. Este efecto tiene lugar especialmente en los huesos con una densidad más alta.

En radiología convencional, la formación de la imagen resulta de la interacción de los rayos X con el cuerpo humano.

Los distintos tejidos absorben la radiación en distintos grados según sus características. La radiación que logra atravesar los tejidos impresiona a la placa radiográfica. La placa al ser revelada, mostrará una imagen en escala de grises, que representa a las distintas estructuras del cuerpo.

Los pasos para obtener una radiografía son:

El tubo de rayos X emite un haz de radiación (rayos X).

La radiación atraviesa el cuerpo del paciente.

Los distintos tejidos la absorben en distintos grados según sus características.

La radiación que logra atravesar los tejidos impresiona a la placa radiográfica.

La placa, al ser revelada, mostrará una imagen en escala de grises, que representa a las distintas estructuras del cuerpo.

Factores que determinan que la radiación sea más o menos absorbida son:


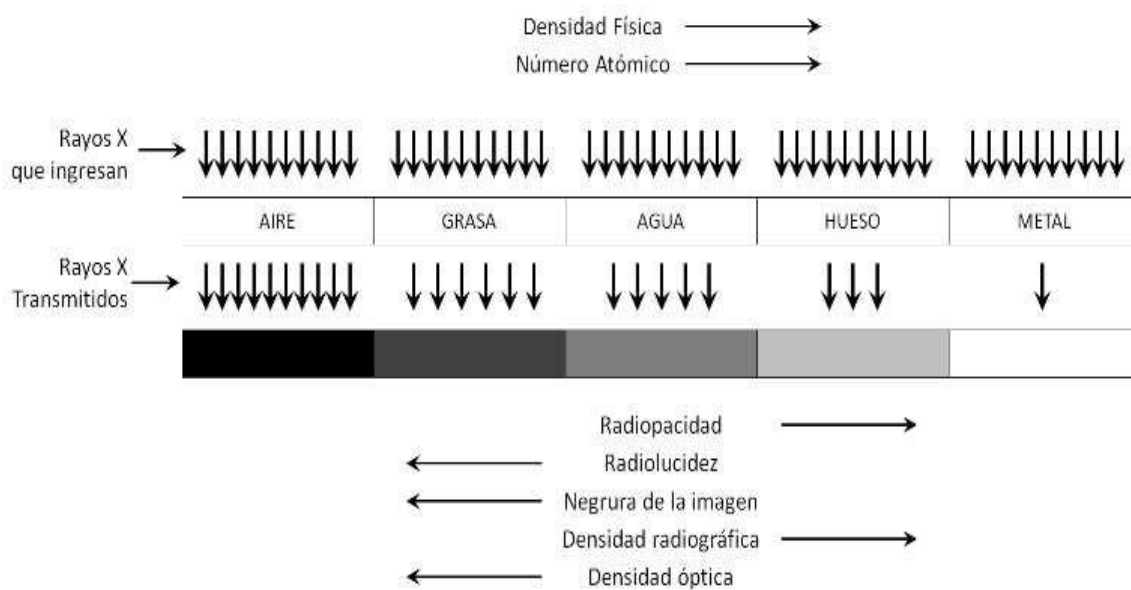
El número atómico del átomo irradiado.

El espesor del material atravesado.

La densidad de dicho material (en nuestro caso tejido corporal).

La energía que posea el haz de radiación (longitud de onda de la radiación incidente).

Este efecto de absorción, dispersión y penetración hace que en el cuerpo humano podamos encontrar 5 densidades radiológicas básicas, con las cuales se podrá interpretar una radiografía. De estas densidades, cuatro pertenecen a la anatomía humana, y sólo una de ellas es de naturaleza externa.

Figura 54.*Las Cinco Densidades Radiológicas*

Nota. Ciardullo, S. (2019). Las 5 Densidades Radiológicas. Radiología 2. Tomado de: (<https://www.radiologia2cero.com/5-densidades-radiologicas/>).

La imagen obtenida será más oscura cuanto mayor sea la cantidad de radiación que logra atravesar la materia. En la radiografía, el negro, indica que los rayos no han sido atenuados (absorbidos), se dice que es radiotransparente o radiolúcido. Por el contrario, el blanco sugiere que la densidad del tejido no deja pasar la radiación y el término que lo describe es radiolúcido o radiopaco.

Densidades Radiológicas Básicas

Las cinco densidades radiológicas básicas se identifican como distintos tonos, del negro al blanco, en escala de grises y son: Aire: Negro, Grasa: Gris más oscuro, Agua: Partes Blandas, Gris claro, Calcio: Hueso, Blanco, Metal: Blanco opaco.

Sólo las 4 primeras se encuentran naturalmente en el organismo. El metal siempre proviene del exterior, ya sea en la forma de cuerpos extraños, prótesis u otros dispositivos médicos. El material de contraste en radiología, contiene elementos de alto número atómico (bario, yodo) y por lo tanto su densidad es la del metal.

Densidad Aire. Los rayos X atraviesan el aire sin ninguna resistencia. No hay absorción y toda la radiación emitida impresiona la placa y se verá en la imagen cómo el tono más oscuro. Esta densidad se identifica fácilmente por ser de color negro radiotransparente o radiolúcido). Dentro del organismo se encuentra en los pulmones y en el interior del tubo digestivo.

Densidad Grasa. El tejido adiposo absorberá un mínimo de radiación, pero algo mayor que el aire. Esta mínima atenuación, se traduce como un tono algo gris, un poco más claro que el del aire. Se puede ver en el tejido celular subcutáneo, en las interfaces entre músculos y tejidos y rodeando a los órganos intra abdominales y retroperitoneales.

Densidad Agua. Los tejidos blandos, que tienen una gran proporción de agua, atenúan parcialmente el paso de los rayos X, en mayor proporción que la grasa. En las radiografías se visualiza de color gris, más claro que el tejido adiposo.

Además de los músculos y tendones, la puedes ver en el mediastino (corazón y grandes vasos), en órganos sólidos (hígado y bazo) y en los órganos huecos que contienen líquido (vejiga, vesícula biliar) o material semisólido (tubo digestivo).

Densidad Calcio. El calcio, tiene alto número atómico y absorbe gran proporción de la radiación recibida. La radiación que llega a la placa es mínima y en la imagen el tejido se verá blanco. En la descripción de la imagen, el término que debes usar es radiopaco o radiolúcido.

Es la densidad característica del hueso normal. También puedes verla en litiasis y estructura normales habitualmente radiolúcidas que se calcifican (por ejemplo, los cartílagos costales).

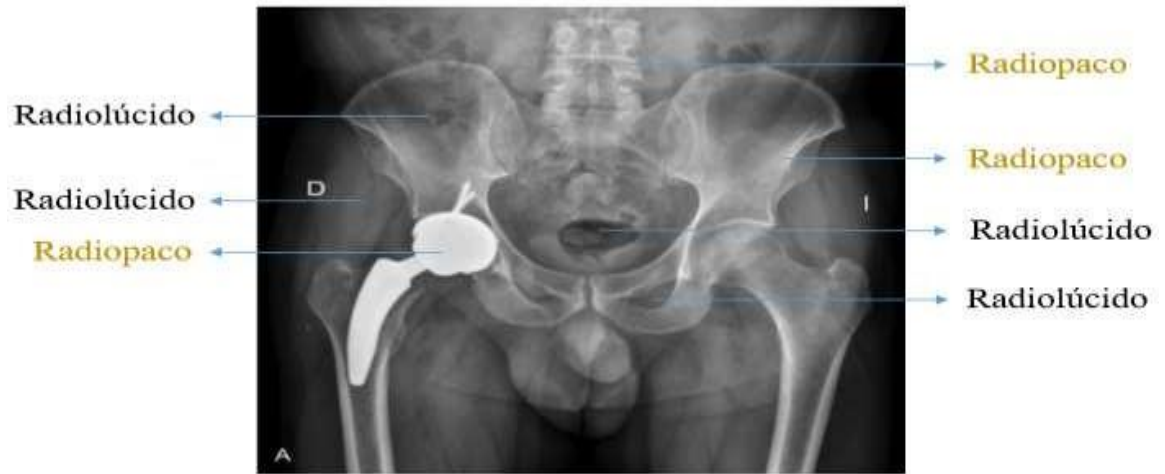Densidad Metal. No se encuentran en el cuerpo humano en condiciones normales. Los metales absorben aún más radiación que el calcio. En la radiografía se verá de color blanco muy intenso. Es la densidad que se presentan las prótesis, material de osteosíntesis, marcapasos y otros dispositivos médicos. También se ve en los proyectiles, en las secuelas de heridas por arma de fuego.

Los contrastes radiológicos orales o intravenosos, presentan esta densidad porque contienen elementos de alto número atómico.

Densidades en Radiografías de Cadera en Ap

Figura 55.

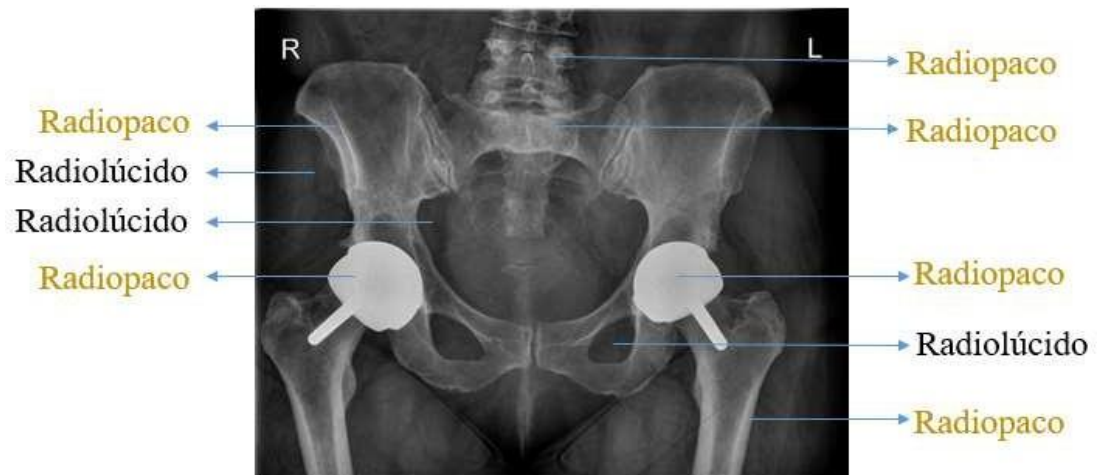Radiografía Ap de Cadera



Nota. Arbeloa, L. (2013). Radiografía Ap de Cadera.

Figura 56.

Radiografía Ap de cadera



Nota. JB&JS. (2013). Radiografía Ap de Cadera.

En las anteriores imágenes radiográficas, se puede observar que al paciente le fue implantada una prótesis de superficie metal (radiopaco) para sustituir el área desgastada de la articulación tanto por la zona del fémur como por la del acetábulo. El calcio (radiopaco) que está representado por la estructura ósea, y otras densidades como la grasa y el aire (gas del colon ascendente) las cuales se ven (radiolúcidas).

Características Radiológicas de un Hemotórax y un Neumotórax

Argumente sus respuestas y apóyese en imágenes diagnósticas óptimas.

Los Pulmones

Son estructuras anatómicas pertenecientes al sistema respiratorio, se ubican en la caja torácica, a ambos lados del mediastino. Debido al espacio ocupado por el corazón, el pulmón derecho es más grande que su homólogo izquierdo.

Poseen tres caras: mediastínico, costal y diafragmática. Lo irrigan las arterias bronquiales y las arterias pulmonares le llevan sangre para su oxigenación. Embriológicamente deriva del endodermo.

Los pulmones son los órganos en los cuales la sangre recibe oxígeno procedente del aire inspirado y se desprende del dióxido de carbono, el cual pasa al aire espirado. Este intercambio, se produce mediante difusión simple de los gases gracias a la diferencia de presiones parciales de oxígeno y dióxido de carbono entre la sangre y los alvéolos.

Estructura Anatómica. Los pulmones están situados dentro del tórax y a ambos lados del corazón. Está protegidos por los arcos costales y separados el uno del otro por el mediastino. Están cubiertos por una doble membrana llamada pleura, entre ambas pleuras se forma una cavidad (cavidad pleural) que está ocupada por una fina lámina de líquido seroso.

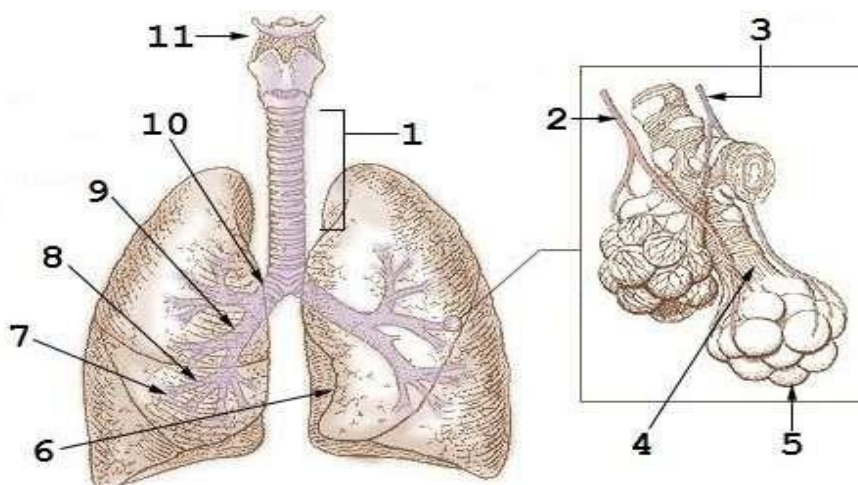
La superficie de los pulmones es de color rosado en los niños y algo más grisácea en los adultos. El peso depende del sexo y del hemitórax que ocupen: El pulmón derecho pesa en promedio 600 gramos y el izquierdo 500 g. Estas cifras son un poco inferiores en el caso de la mujer, debido al menor tamaño de la caja torácica, y algo superiores en el varón.

Se describen en ambos pulmones un vértice o ápex correspondiente a su porción superior y una base o porción inferior que se apoya en el músculo diafragma.

El pulmón derecho está dividido en 3 lóbulos por dos cisuras, mientras que la izquierda cuenta únicamente con 2 lóbulos, superior e inferior, separados por una cisura.

Figura 57.

Anatomía de Pulmón



Nota. Anatomía de Pulmón. Tomado de: (<https://es.wikipedia.org/wiki/Pulmones>).

1. Tráquea. 2. Arteria pulmonar. 3. Vena pulmonar. 4. Bronquiolo terminal. 5. Alvéolos.
6. Corte cardíaco. 7. Bronquios terciarios o segmentados. 8. Bronquios secundarios o lobales. 9. Bronquio principal. 10. Bifurcación traquial o Carina. 11. Laringe.

Neumotórax

Es un colapso pulmonar, se produce cuando el aire se filtra dentro del espacio que se encuentra entre los pulmones y la pared torácica. El aire hace presión en la parte externa del pulmón y lo hace colapsar. El neumotórax puede ser un colapso pulmonar completo o un colapso de solo una parte del pulmón.

Puede ser provocado por una contusión o una lesión penetrante en el pecho, por determinados procedimientos médicos o daño provocado por una enfermedad pulmonar oculta. Aunque también puede ocurrir sin un motivo evidente.

Síntomas. Los principales síntomas de un neumotórax son el dolor de tórax repentino y la dificultad para respirar. En algunas ocasiones, un colapso pulmonar puede ser un evento que pone en riesgo la vida.

Tratamiento. En general, el tratamiento del neumotórax implica introducir una aguja o un tubo en el pecho entre las costillas para eliminar el exceso de aire. Sin embargo, un pequeño neumotórax puede curarse por sí solo.

Causas. Un neumotórax puede originarse por:

Lesión en el pecho

Enfermedad pulmonar

Ampollas de aire rotas

Ventilación mecánica

Factores de Riesgo. Tabaquismo, la genética, enfermedad pulmonar, ventilación mecánica, neumotórax previo.

Características Radiográficas. Se recomienda la realización de una radiografía posteroanterior (PA) en bipedestación y en espiración, debido a que facilita la identificación de

pequeños neumotórax, si las condiciones del paciente lo permiten se realizará una radiografía (PA) en inspiración y se utilizará la proyección lateral en aquellos casos en los cuales es necesario esclarecer una alteración observada en la placa (PA). Sin embargo, en los casos en los cuales existe inmovilización cervical por causa de un trauma agudo, se recomienda realizar una radiografía de tórax anteroposterior (AP) en posición de decúbito supino o sentado.

La realización de una proyección en espiración forzada no se recomienda de forma rutinaria, y no debe realizarse si se sospecha neumotórax a tensión, pero puede ayudar al diagnóstico si la primera radiografía es normal o dudosa (en la espiración forzada, al disminuir el continente torácico sin modificarse el volumen de aire extrapulmonar, se produce un mayor colapso pulmonar, que se hace evidente en la radiografía). En algunos casos se recomiendan una proyección en decúbito lateral en estos casos.

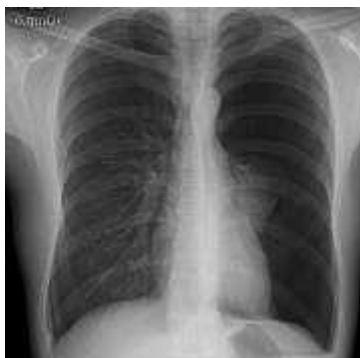Hallazgos Radiográficos. La existencia de una línea fina, claramente definida, producida por el margen externo de la pleura visceral, la cual representa el límite del pulmón, separada de la pleura parietal a nivel de la pared costal por un espacio lleno de aire, en la proyección. La parte superior de la línea se incurva hacia el ápex pulmonar.

Hiperclaridad, secundaria a un espacio interpleural.

Habitualmente existe desplazamiento mediastínico, descenso o aplanamiento de la curva diafragmática ipsilateral y ensanchamiento de los espacios intercostales.

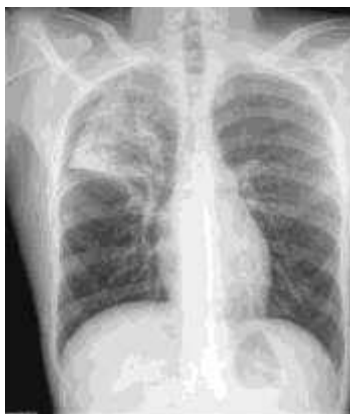Ausencia de vasos entre el límite del pulmón y la pared torácica.

En la radiografía en bipedestación se puede observar un menisco cuando existe presencia de una pequeña cantidad de líquido en el espacio pleural.

Figura 58.*Radiografía de Tórax PA por Neumotórax Espontáneo Primario Bilateral*

Nota. Carillo, J. (2013). Radiografía de Tórax PA. Es mayor en el lado izquierdo con atelectasia total del pulmón. Tomado de:

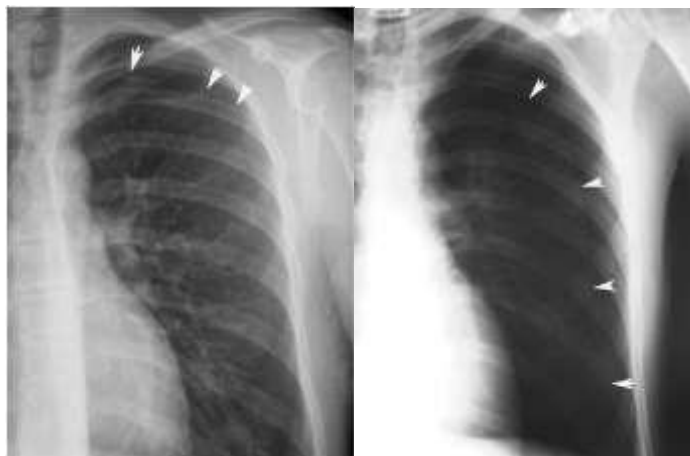([http://contenido.acronline.org/Publicaciones/RCR/RCR25-1/09%20\(Neumotorax\).pdf](http://contenido.acronline.org/Publicaciones/RCR/RCR25-1/09%20(Neumotorax).pdf)).

Figura 59.*Radiografía PA de Tórax, Neumotórax Espontáneo Secundario*

Nota. Calvo, J. & Lima E. (2006). Radiografía PA de Tórax. Neumotórax Espontáneo Secundario a tuberculosis pulmonar activa, condensación del lóbulo superior derecho con pequeño neumotórax apical. Tomado de: (<https://www.elsevier.es/es-revista-medicina-familia-semergen-40-articulo-neumotorax-espontaneo-secundario-tuberculosis-pulmonar-13093555>)

Figura 60.

Radiografía PA de Tórax, Neumotórax Parcial Pulmón Izquierdo



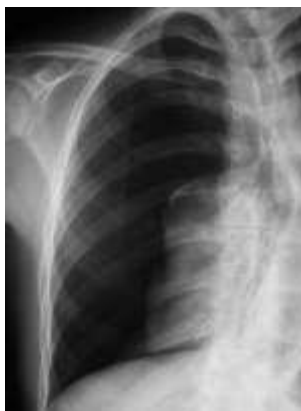Nota. Rivas, M. Radiografía PA de Tórax, Neumotórax Parcial en el Pulmón Izquierdo

M NORMATIVA SEPAR. Tomado de:

(file:///C:/Users/USUARIO/Downloads/S0300289608721082.pdf.).

Figura 61.

Radiografía PA de Tórax, Neumotórax Total Pulmón Derecho



Nota: Rivas, M. Radiografía PA de tórax. Neumotórax Total Pulmón Derecho. M

NORMATIVA SEPAR. Tomado de:

(file:///C:/Users/USUARIO/Downloads/S0300289608721082.pdf.).

Hemotórax

Es la presencia de sangre en la cavidad pleural, es decir, entre la pared torácica y el pulmón. La causa más común es un traumatismo torácico. Para realizar el tratamiento, primero se ha de estabilizar al paciente y después, se detiene el sangrado y se extraen la sangre y el aire del espacio pleural.

Síntomas del Hemotórax. Los síntomas del hemotórax pueden ser muy variados y entre ellos el paciente puede padecer:

Ansiedad.

Dolor torácico

Presión arterial baja.

Piel pálida, fría y húmeda.

Frecuencia cardíaca acelerada.

Respiración rápida y superficial.

Inquietud.

Dificultad para respirar.

Pruebas Médicas para el Hemotórax. El especialista puede comprobar a través de una exploración física una disminución o desaparición de ruidos respiratorios en el lado afectado. Los signos o indicios de que el paciente padece un hemotórax se pueden observar a través de las siguientes pruebas:

Radiografía de tórax.

Tomografía computarizada.

Análisis del líquido pleural (en ocasiones con mucha sangre o manchado de sangre).

Toracocentesis (prueba que consiste en drenar el líquido pleural a través de una sonda o aguja).

Toracotomía (drenaje del líquido pleural a través de una sonda pleural).

Causas del Hemotórax. La principal causa del hemotórax suele ser un golpe en el pecho. Sin embargo, la aparición de esta enfermedad se puede producir en los pacientes que padezcan:

Un defecto en la coagulación de la sangre.

Cirugía en el pecho (torácica) o del corazón.

Muerte del tejido pulmonar (infarto pulmonar).

Cáncer pulmonar o pleural.

Ruptura en un vaso sanguíneo después de colocar un catéter venoso central, o cuando se asocia a una presión arterial alta grave.

Tuberculosis.

Tratamiento. El objetivo del tratamiento es estabilizar a la persona, detener el sangrado, y extraer la sangre y el aire del espacio pleural.

Se introduce una sonda pleural a través de la pared del tórax entre las costillas con el fin de drenar la sangre y el aire. La sonda se deja puesta y queda sujeta a succión durante varios días para volver a expandir el pulmón. Si una sonda pleural sola no puede controlar el sangrado, se puede necesitar cirugía (toracotomía) para detener la hemorragia.

También se tratará la causa del hemotórax. El pulmón subyacente puede haber colapsado. Esto puede conducir a una dificultad respiratoria. En personas que hayan tenido una lesión, todo lo que se necesita es un drenaje con sonda pleural. Es posible que no sea necesaria una cirugía.

Posibles Complicaciones. Las complicaciones pueden incluir:

Colapso pulmonar o neumotórax que lleva a insuficiencia respiratoria (incapacidad de respirar adecuadamente).

Fibrosis o cicatrización de las membranas pleurales y del tejido pulmonar subyacente.

Infección del líquido pleural (empiema). Y Shock y muerte en circunstancias graves.

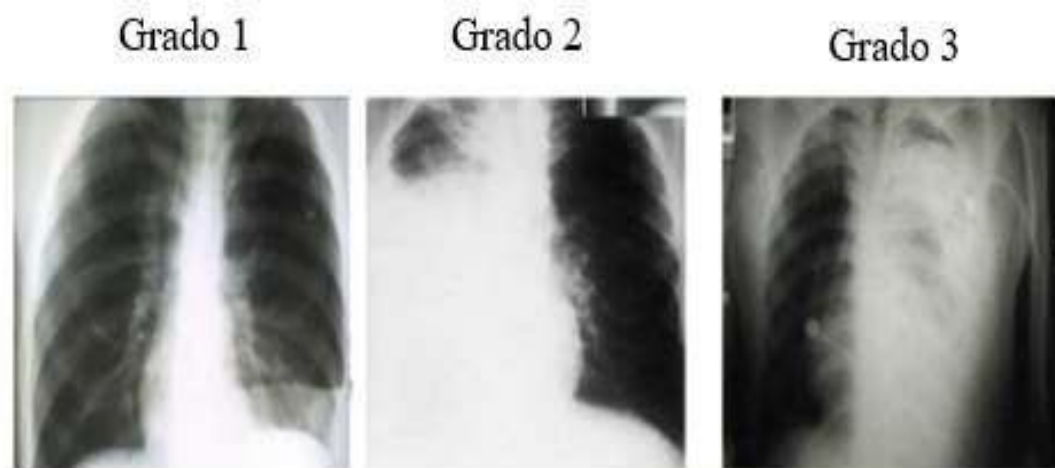
Características Radiográficas. En la radiografía de tórax en bipedestación, se aprecia aumento de densidad del hemitórax afecto, que no borra los contornos vasculares, con signo de menisco. En la TC, el hemotórax es fácilmente detectable ya que presenta valores de atenuación en el rango de 35 - 70UH (el derrame pleural reactivo no superará las 15UH) aunque éstos pueden variar en función del tiempo de evolución del sangrado. Los coágulos podrían alcanzar valores de hasta 50 - 90UH. En casos de sangrado activo, los valores obtenidos son similares a los alcanzados en los grandes vasos torácicos adyacentes.

Radiografía de Tórax. Es el estudio inicial de todo paciente con trauma torácico y sospecha de hemotórax. Se recomienda obtener proyecciones PA, dado que resulta más complejo la evaluación con el paciente en decúbito supino, asimismo, puede subestimarse el volumen del hemotórax. En la fase aguda, los hallazgos son compatibles con derrame pleural, es decir, existe borramiento del ángulo costodiafragmático, elevación del hemidiafragma comprometido, desplazamiento del mediastino al hemitórax contralateral a la lesión, entre otros.

Las radiografías laterales en bipedestación o en decúbito lateral son más sensibles para detectar derrames pequeños (50-100 ml). Adicionalmente la radiografía del tórax permite detectar lesiones que orientan hacia la etiología del hemotórax, entre ellas: lesiones óseas y ensanchamiento mediastinal.

Figura 62.

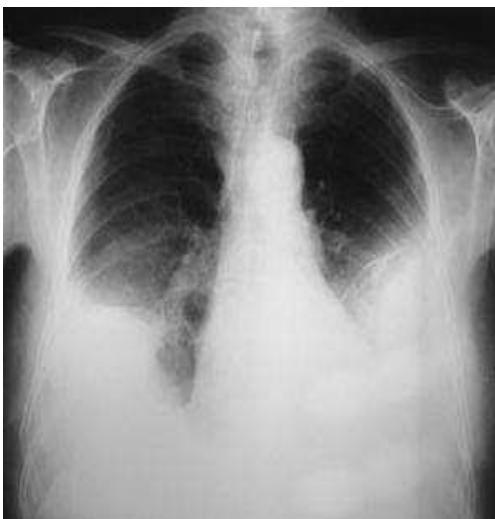Radiografía en PA, Grados de Hemotórax



Nota. Olmos, R. (2015). Grados de Hemotórax. Radiografía Hemotórax en PA. Tomado de: (<https://es.slideshare.net/RosyOlmosT/hemotorax-exposicion-de-imagenologia>).

Figura 63.

Radiografía de Tórax PA, Derrame Pleural Bilateral

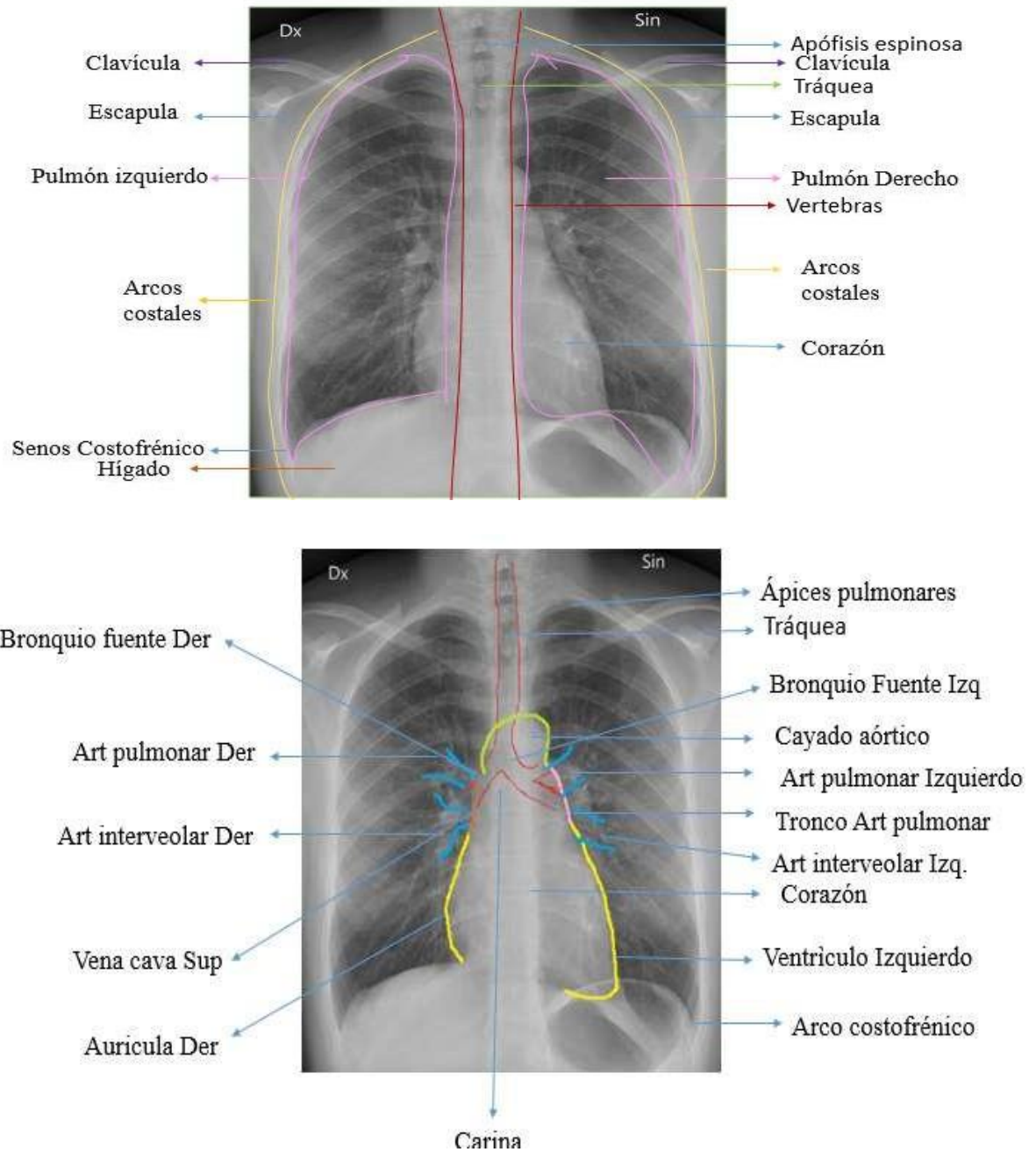


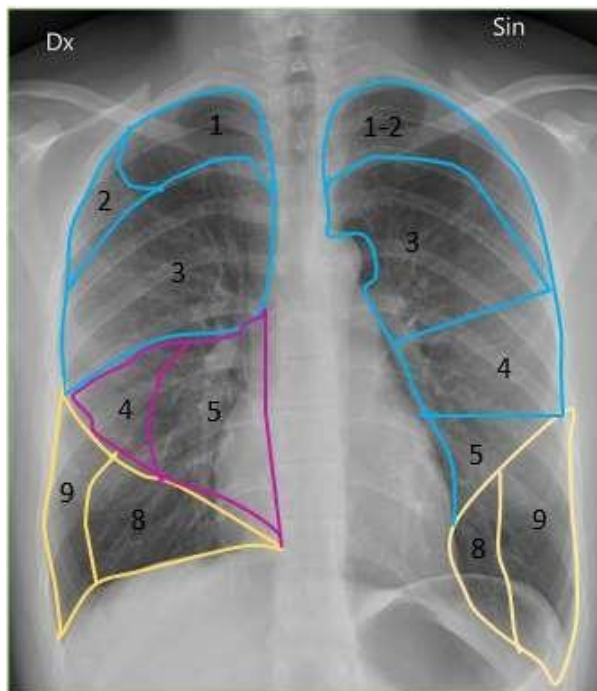
Nota. Estarriol, M & Álvarez, L. (2006). Radiografía de tórax PA. Derrame Pleural Bilateral.

Identificar la Anatomía Radiológica Haciendo Uso del Par Radiológico en un Rx de Tórax

Figura 64.

Anatomía en Radiografía de Tórax PA Normal

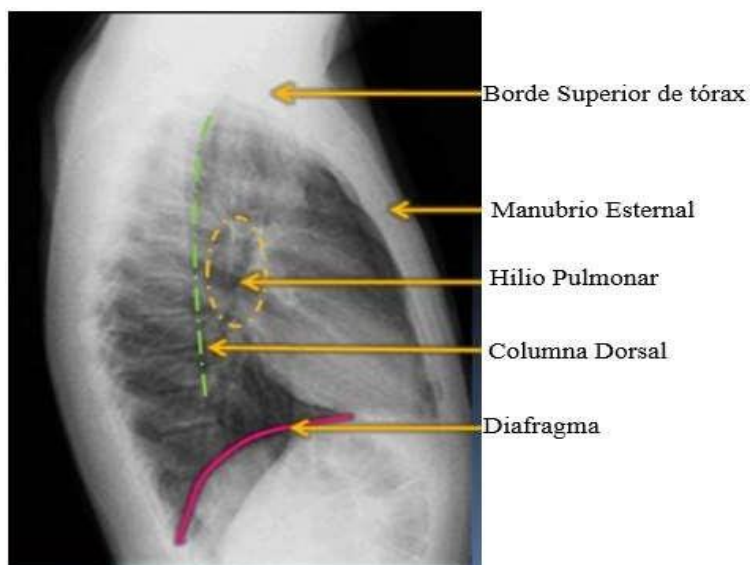




Nota. Elaboración Propia. Radiografía de Tórax PA Normal.

Figura 65.

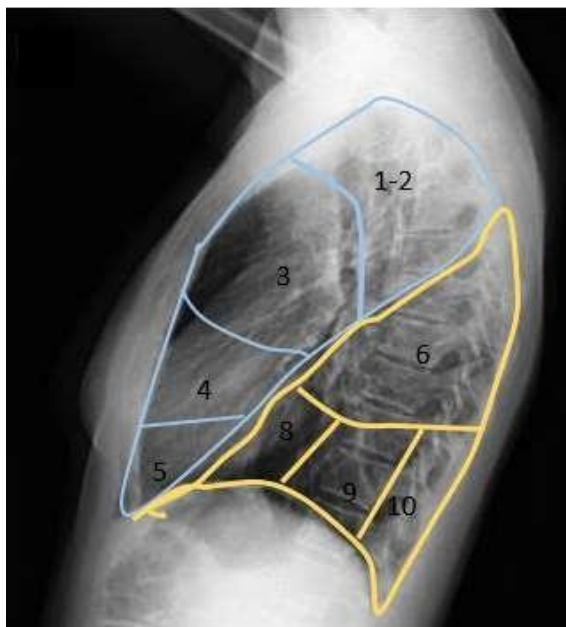
Anatomía en Radiografía de Tórax Lateral



Nota. Elaboración Propia. Radiografía de Tórax Lateral.

Tabla 5.*Áreas de los Pulmones*

Pulmón Derecho	Pulmón Izquierdo
Lóbulo Superior	Lóbulo superior
Apical 1, Anterior 3, Posterior 2	Apical posterior 1-2, Anterior 3
Lóbulo Medio	Lóbulo Medio
Medial 5	Superior 4
Lateral 4	Inferior 5
Lóbulo Inferior	Lóbulo Inferior
Externo 9	Externo 9
Anterior 8	Anterior 8

Figura 66.*Lóbulos de Pulmón en Radiografía de Tórax Lateral*

Nota. Elaboración Propia. Lóbulos de Pulmón Radiografía de Tórax Lateral.

Tabla 6.*Áreas lóbulos*

Lóbulo Anterior	Lóbulo Inferior
Apical posterior 1-2	Superior o apical 6
Apical anterior 3	
Lóbulo Medio	Antero medio basal 7-8
Superior 4	Latero basal 9
Inferior 5	Basal posterior 10

Ventajas que Tiene la Radiología Convencional Sobre la Resonancia Magnética

En el caso expuesto de cadáver con herida localizada a nivel del hemitórax derecho, donde se observa un cuerpo extraño lineal y en la proyección lateral, se aprecia un material radiopaco de aproximadamente dos centímetros, del cual podemos concluir que este cuerpo extraño hace referencia a un metal y más exactamente una herida provocada por arma corto punzante.

Para este caso las ventajas que tiene la radiología convencional son varias, ya que esta se puede realizar con aparatos más económicos y simples, sin la necesidad de conocimiento especializado para el proceso. Son más fáciles de conseguir en los centros de salud en las salas de radiología y en este caso en las morgues.

El tiempo que tarda el estudio de imagen por radiología convencional es muy poco aproximadamente de 5 minutos y de bajo costo, mientras que la resonancia magnética los estudios son más largos los cuales duran entre 15 minutos o incluso hasta una hora y además

requiere de la colaboración del paciente como permanecer muy quietos, colaborar con la respiración, lo cual se dificultaría, ya que se trata de un cadáver.

Por otro lado, en la resonancia magnética existe un peligro inherente al campo magnético de alto poder, el cual puede atraer objetos metálicos o dañar instrumentos electrónicos por lo que no es posible introducir pacientes con marcapasos, algunos implantes, o clips cerebrales, o en este caso una pieza metálica, que puede ser movida por la fuerza magnética del resonador y afectar algunas partes del cuerpo del cadáver, lo que afectaría el estudio del perito.

Conclusión

El estudio de imágenes como Rayos X convencional, las TC, RM y ecografías, juegan un papel fundamental en la Medicina Forense, porque estas nos permiten obtener un diagnóstico más acertado de las posibles causas de muerte de las víctimas sin necesidad de abrir los cuerpos.

Es por esto, que la cadena de custodia es fundamental en todo proceso forense como los Elementos Materiales Probatorios y Evidencias Físicas, cuyo fin es la recolección de toda la evidencia posible probatoria para ser presentada en los procesos penales.

De igual manera, es importante saber identificar los diferentes fenómenos cadavéricos, ya que a través de estos podemos sacar posibles hipótesis de las causas de muerte de las víctimas e incluso el tiempo de deceso, entre los cuales influyen los factores internos y externos.

A través de esta investigación y solución de casos, se puede decir, que la medicina forense es la base y apoyo para encontrar, probar y verificar las causas de muerte, ya sea de manera natural, accidental o violenta.

Además, es importante resaltar en el caso de los sujetos no identificados o también conocidos como "NN", que, a pesar de haber muerto por causa natural, no se pueden cremar según reglamentación dada en Colombia, así mismo como aquellos que murieron por causa violenta.

Y por último, comprendemos que en el campo de la medicina forense, la carta dental es uno de los instrumentos más importantes que se puede aplicar, especialmente cuando se trata de cadáveres que, por el tiempo transcurrido o estado de descomposición, no se puede aplicar algún otro tipo de cotejo como el ADN y/o el registro dactilar, ya que estos se pueden destruir por causas físicas, químicas o ambientales, lo cual da cavidad al Odontograma, con el fin de realizar la identificación de la individualización del cadáver en estudio.

Referencias Bibliográficas

Brukner, J., Reyes, S. (2005). Métodos científicos de identificación de cadáveres.

<http://www.odontocat.com/odontocat/nouod2/pdf/article%20cita%20odt%2024.pdf> Cortes,

A. Morales, C., Figueroa E. (2016). Hemotórax: etiología, diagnóstico, tratamiento y complicaciones.http://www.scielo.org.mx/scielo.php?script=sci_arttext&pid=S2007-84472016000300119

Cruz, E. (2019). Virtopsia “Radiología Forense”. Colombia.

García, A., Betín, A., Gil, A. (2019). Virtopsia. Memorias Forenses.

<https://ojs.tdea.edu.co/index.php/mforenses/article/view/675#:~:text=La%20autopsia%20virtual%20o%20la,reconstrucci%C3%B3n%20exhaustiva%20de%20lo%20occurrido>

González, G., González, M. (2017). Historia de la Radiología.

<http://www.bvs.hn/RCEUCS/pdf/RCEUCS4-1-2017-10.pdf>

Instituto Nacional de Medicina Legal y Ciencias Forenses (2001). Resolución 248 del 2de mayo de 2001. Identificación de cadáveres. Bogotá D.C.

<https://www.medicinalegal.gov.co/documents/20143/69278/Resolucion+000248-2001.pdf>

Ley 657 de junio 7, (2001). Se reglamenta la especialidad médica de la radiología e imágenes diagnósticas y se dictan otras disposiciones.

https://www.mineducacion.gov.co/1621/articles-86095_archivo_pdf.pdf

López, D., (2018). Los Sistemas de Identificación Personal y su Importancia en el Sistema de Justicia Penal Acusatorio <https://revistas.juridicas.unam.mx/index.php/hechos-y-derechos/article/view/12940/14479#:~:text=La%20individualizaci%C3%B3n%20de%20las%20personas,es%20esa%20y%20no%20otra>.

Mayo Clinic. (2019). Neumotórax. <https://www.mayoclinic.org/es-es/diseases-conditions/pneumothorax/symptoms-causes/syc-20350367>

Medicina Legal y Ciencias Forenses. (2017). Practica para el examen Odontológico forense. <https://www.medicinalegal.gov.co/documents/20143/40473/Gu%C3%ADa+pr%C3%A1ctica+para+el+examen+odontol%C3%B3gico+forense+versi%C3%B3n+03..pdf/e1391340-2cae-97cf-8744-4e65882ba787>

Ministerio de Salud y Protección Social (2018). Resolución 482 de 2018. Bogotá D.C. https://www.minsalud.gov.co/Normatividad_Nuevo/Resoluci%C3%B3n%20No.%20482%20de%202018.pdf

Ministerio de Salud. (1999). Resolución número 1995 de 1999, Por la cual se establecennormas para el manejo de la Historia Clínica. https://www.minsalud.gov.co/Normatividad_Nuevo/RESOLUCI%C3%93N%201995%20DE%201999.pdf

Ministro De La Protección Social, (2009). Resolución Número 1447 DE 2009, Por la cualse reglamenta la prestación de los servicios de cementerios, inhumación, exhumación y cremación de cadáveres. Bogotá D.C. https://www.minsalud.gov.co/Normatividad_Nuevo/RESOLUCI%C3%93N%201447%20DE%202009.pdf

Morales, M., Niño, E. (2009). Identificación de Cadáveres en la Práctica Forense.

Instituto nacional de medicina legal y ciencias forenses. Bogotá. [file:///C:/Users/Asus/AppData/Local/Temp/Rar\\$DIa3804.11705/Manual%2006%2007%2009.pdf](file:///C:/Users/Asus/AppData/Local/Temp/Rar$DIa3804.11705/Manual%2006%2007%2009.pdf)

- Moreno, R. (2006). Neumotórax, Hemotórax, Empiema. Hospital Universitario La Princesa. https://www.neumomadrid.org/wp-content/uploads/monogv_11._neumotorax_y_hemotorax.pdf
- NinghtCriminalist Sector, (2019). Los Fenómenos Cadavéricos Tempranos y Tardíos. <https://fenomenoscadavericostempranosytardios.blogspot.com/>
- Pabón, D. (2015). Medicina Legal y Criminalística. Dactiloscopia Forense. <https://sites.google.com/site/medicinalegalycriminalistica09/segundo-corte/dactiloscopia>
- Palacio, D. (2009). Ministerio de Protección Social. minsalud.gov.co/sites/rid/Lists/BibliotecaDigital/RIDE/DE/DIJ/Resolución%201447%20de%202009.pdf
- Peñalve, C, Cruz, L., Sánchez, F. Neumotórax. <https://www.neumosur.net/files/EB04-55%20neumotorax.pdf>
- Prieto, M. (2014). Manual de Bioseguridad para Establecimientos de Salud. BioseguridadEn Servicios De Radiología y/o Diagnóstico Por Imágenes. <https://www.mendoza.gov.ar/salud/biblioteca/manuales/manual-de-bioseguridad-para-establecimientos-de-salud->
- Radiología 2.0. (s.f). Las Cinco Densidades Radiológicas. <https://radiologia2cero.com/5-densidades-radiologicas/>
- Reyes, P. (2014). Fenómenos Cadavéricos. Salud y Medicina. <https://es.slideshare.net/vrito/fenmenos-cadavricos>
- Rivas, M. (2010). Segmentación Pulmonar. <https://es.slideshare.net/jcustodio91/segmentacin-pulmonar>

Rodríguez, H. (2014). Exámenes Diagnósticos Trauma Abdominal.

<https://es.slideshare.net/helbertfrodriguez/examenes-diagnosticos-trauma-abdominal>