

INCURSIÓN DE LA RADIOLOGÍA EN LA MEDICINA FORENSE

La Incursión de la Radiología en la Medicina Forense

Nayarith Gutiérrez Ordoñez

Asesor

Nelson Ricardo Ávila Meneses

Universidad Nacional Abierta y a Distancia UNAD

Escuela Ciencias de la Salud ECISA

Tecnología en Radiología e Imágenes Diagnosticas

2023

INCURSIÓN DE LA RADIOLOGÍA EN LA MEDICINA FORENSE

Resumen

La integración de la radiología en el ámbito de la medicina forense ha experimentado un crecimiento significativo, desempeñando un papel crucial en la resolución de casos médico-legales; al explorar su desarrollo histórico, se revela una evolución marcada por avances tecnológicos que han transformado la capacidad de los profesionales forenses para analizar y comprender las circunstancias que rodean la muerte. La tomografía computarizada y la resonancia magnética emergen como protagonistas en este escenario, destacando su contribución fundamental, estas técnicas radiológicas brindan la capacidad de obtener imágenes detalladas que trascienden las limitaciones de los métodos convencionales, permitiendo una reconstrucción precisa de eventos relacionados con la defunción; la claridad y minuciosidad de las imágenes generadas por estas tecnologías proporcionan a los investigadores una herramienta invaluable para identificar lesiones internas, determinar causas de fallecimiento y establecer la secuencia temporal de eventos críticos.

Palabras clave: Radiología, medicina forense, casos médico-legales.

INCURSIÓN DE LA RADIOLOGÍA EN LA MEDICINA FORENSE

Abstract

The integration of radiology into the field of forensic medicine has experienced significant growth, playing a crucial role in the resolution of medico-legal cases; Exploring its historical development reveals an evolution marked by technological advances that have transformed the ability of forensic professionals to analyze and understand the circumstances surrounding death.

Computed tomography and magnetic resonance emerge as protagonists in this scenario, highlighting their fundamental contribution. These radiological techniques provide the ability to obtain detailed images that transcend the limitations of conventional methods, allowing an accurate reconstruction of events related to death; The clarity and thoroughness of the images generated by these technologies provide researchers with an invaluable tool to identify internal injuries, determine causes of death, and establish the temporal sequence of critical events.

Keywords: Radiology, forensic medicine, medical-legal cases.

INCURSIÓN DE LA RADIOLOGÍA EN LA MEDICINA FORENSE

Tabla de Contenido

Introducción	7
Justificación.....	9
Objetivos	10
Objetivo General:	10
Objetivos Específicos:.....	10
Marco Conceptual	11
Marco Legal	14
La Incursión De La Radiología En La Medicina Forense.....	15
Aplicaciones De La Radiología En Medicina Forense	17
Desarrollo Cronológico De La Radiología Forense	19
Inicios y Aplicaciones Pioneras (Siglo XIX - principios del siglo XX).....	20
Desarrollo De Técnicas Convencionales (Décadas de 1920 a 1960).....	20
Auge De La Tomografía Computarizada (1970 - 1980)	20
Resonancia Magnética y Avances Tecnológicos Actuales (1990 hasta la Actualidad).....	21
La aplicación de tecnologías radiológicas en el ámbito forense	21
Tomografía Computarizada (TC).....	21
Resonancia Magnética (RM).....	22
Contribuciones A La Reconstrucción De Eventos Relacionados Con La Muerte.....	22
Radiografía	24
Ecografía	24
Tomografía computarizada por emisión de fotón único (SPECT):.....	24
Tomografía computarizada por emisión de fotón único de doble energía (SPECT/CT).....	24

INCURSIÓN DE LA RADIOLOGÍA EN LA MEDICINA FORENSE

Resonancia magnética funcional (RMf).....	25
Ventajas De La Radiología En Medicina Forense.....	25
Desafíos y Limitaciones	26
Interpretación Subjetiva De Las Imágenes.....	26
Limitaciones En La Identificación En Casos De Alta Degradación.....	26
Consideraciones Éticas Y Legales En El Uso De Imágenes Médicas En Procesos Judiciales .	27
Aspectos Éticos Relacionados Con La Privacidad Y Protocolos Éticos Sólidos	27
Conclusiones	29
Referencias bibliográficas	32

Índice de Figuras

Figura 1 <i>Radiografía de tórax con proyectil alojado</i>	17
Figura 2 <i>Radiografía panorámica dental</i>	19
Figura 3 <i>Paciente fallecido por trauma causado por arrollamiento vehicular a) Tomografía computarizada b) Resonancia magnética</i>	23

INCURSIÓN DE LA RADIOLOGÍA EN LA MEDICINA FORENSE

Introducción

La medicina forense ha necesitado de otras disciplinas para trabajar conjuntamente y lograr resultados más certeros a la hora de indagar sobre la verdad de los crímenes, entre estas disciplinas se destaca la radiología que ha tenido una importante incursión en el campo de la medicina forense, la confluencia de estas disciplinas ha constituido en un significativo aporte en la investigación criminal y la aclaración de casos médico-legales, esta unión disciplinaria ha revolucionado la capacidad de los profesionales forenses para abordar cuestiones cruciales en la determinación de la causa y el momento de la muerte, así como en la identificación de individuos desconocidos; ya que la radiología, con su capacidad para penetrar los tejidos y visualizar estructuras internas con gran detalle, es así que se ha instituido como una herramienta esencial en la búsqueda de respuestas en el ámbito forense.

El presente trabajo tiene como finalidad analizar la incursión de la radiología en la medicina forense, destacando su evolución histórica, los avances tecnológicos que han impulsado su aplicación y los desafíos éticos y metodológicos inherentes a su utilización en el contexto legal. La implementación de técnicas radiológicas, como la tomografía computarizada (TC) y la resonancia magnética (RM), ha permitido a los profesionales forenses obtener imágenes detalladas de lesiones internas, contribuyendo así a la reconstrucción precisa de eventos relacionados con la muerte.

Asimismo, se abordarán las implicaciones éticas asociadas con la utilización de la radiología en investigaciones forenses, considerando aspectos como la privacidad del individuo fallecido y la interpretación adecuada de los hallazgos radiológicos en el ámbito legal. Este trabajo tiene como objetivo dar una visión del avance y el impacto de la radiología en la

INCURSIÓN DE LA RADIOLOGÍA EN LA MEDICINA FORENSE

medicina forense, explorando su capacidad para transformar la manera en que se abordan y resuelven los casos médico-legales, por último, se busca evidenciar la trascendencia de esta función interdisciplinaria en la búsqueda de la verdad en el ámbito forense, consolidando así la radiología como una herramienta de vital importancia en la reflexión de problemas médico-legales.

INCURSIÓN DE LA RADIOLOGÍA EN LA MEDICINA FORENSE

Justificación

El presente trabajo se presenta con fines académicos para la comprensión acerca de la incursión de la radiología en la medicina forense y encuentra su justificación en la gran transformación que esta unión disciplinaria ha generado en la resolución de casos médico-legales. La radiología, con sus avanzadas técnicas de imagen, ha superado las limitaciones previas en la visualización de estructuras internas, brindando a los profesionales forenses una herramienta invaluable para abordar interrogantes críticos en la determinación de la causa y el momento de la muerte.

Este trabajo manifiesta la importancia en la relevancia social y legal de la medicina forense, donde la precisión y la exhaustividad en la recopilación de pruebas resultan cruciales en la resolución de casos; la perspectiva que ha proporcionado la radiología ha redefinido la naturaleza de la evidencia forense, ofreciendo una mayor comprensión de la dinámica de lesiones y patologías; también es importante mencionar que existe la necesidad de abordar críticamente las cuestiones éticas asociadas con la aplicación de la radiología en el ámbito forense.

Finalmente, esta investigación se sustenta en la premisa de que comprender a fondo la incursión de la radiología en la medicina forense no solo enriquece el cuerpo de conocimientos científicos, sino que también contribuye a mejorar los estándares de práctica y ética en la resolución de casos médico-legales, elevando la integridad y la confiabilidad de los procedimientos forenses en la sociedad contemporánea.

INCURSIÓN DE LA RADIOLOGÍA EN LA MEDICINA FORENSE

Objetivos

Objetivo General

Analizar la incursión de la radiología en la medicina forense, evaluando sus implicaciones históricas, tecnológicas y éticas, con el propósito de comprender su impacto en la resolución de casos médico-legales.

Objetivos Específicos

Investigar y documentar el desarrollo cronológico de la integración de la radiología en la medicina forense, desde sus primeras aplicaciones hasta las tecnologías más recientes, con el fin de comprender cómo ha evolucionado su papel en la aclaración de casos médico-legales.

Describir las tecnologías radiológicas más relevantes, como la tomografía computarizada y la resonancia magnética, identificando sus capacidades específicas y su contribución a la obtención de imágenes detalladas en la reconstrucción de eventos relacionados con la muerte.

Investigar y examinar los desafíos éticos asociados con el uso de la radiología en el ámbito forense, destacando cuestiones relacionadas con la privacidad del individuo fallecido, la interpretación de resultados radiológicos en el contexto legal y la necesidad de establecer protocolos éticos sólidos para garantizar la integridad en la aplicación de estas técnicas.

INCURSIÓN DE LA RADIOLOGÍA EN LA MEDICINA FORENSE

Marco Conceptual

Medicina Forense. La medicina forense es una rama de la medicina que utiliza principios médicos y científicos para investigar y establecer hechos legales en situaciones relacionadas con la ley, su objetivo principal es contribuir con pruebas científicas en la resolución de casos judiciales; Gisbert Calabuig define a la medicina legal y forense como el conjunto de conocimientos médicos y biológicos necesarios para la resolución de los problemas que plantea el derecho, tanto en la aplicación práctica de las leyes, como en su perfeccionamiento y evolución. (Gisbert, 2004).

Radiología Forense. Su ámbito de aplicación se extiende desde la realización de autopsias hasta la evaluación de fracturas en situaciones de posible maltrato, especialmente cuando hay sospechas de maltrato infantil. También abarca la identificación y documentación en casos de negligencia o discapacidad, así como la estimación de la edad, la detección de tráfico de drogas y la identificación de falsificaciones de obras de arte. Estas evaluaciones se basan en datos obtenidos mediante técnicas de radiología convencional y métodos avanzados de diagnóstico de imagen, como la Tomografía Computarizada (TC), la Resonancia Magnética (RM) o la Ecografía. En el contexto de las autopsias, se hace referencia a estas técnicas como virtopsia y ecopsia. (Astorga, y Sánchez 2011).

Rayos X. Los Rayos X son un tipo de radiación electromagnética ionizante que debido a su pequeña longitud de onda (1 ó 2 Angstroms), tienen capacidad de interacción con la materia. Cuanto menor es la longitud de onda de los rayos, mayores son su energía y poder de penetración. Los componentes fundamentales que conforman el equipo radiológico convencional son: el tubo de Rayos X, el generador de radiación y el detector de radiación. Sin embargo,

INCURSIÓN DE LA RADIOLOGÍA EN LA MEDICINA FORENSE

dependiendo de la aplicación específica se utilizan otros elementos adicionales (Raudales Díaz, 2014). Los rayos X son una forma de radiación electromagnética que puede penetrar diferentes sustancias, incluidos los tejidos humanos; en medicina forense, las imágenes de rayos X son esenciales para identificar fracturas, lesiones óseas y objetos extraños en el cuerpo.

Tomografía Computarizada (TC). La tomografía computarizada es una técnica de imagen que utiliza rayos X para obtener imágenes detalladas de secciones transversales del cuerpo; en la medicina forense, la TC es valiosa para la visualización tridimensional de estructuras internas y lesiones.

Resonancia Magnética (RM). La resonancia magnética utiliza campos magnéticos y ondas de radio para generar imágenes detalladas de los tejidos blandos del cuerpo; en la medicina forense, la RM puede proporcionar información crucial sobre órganos internos y tejidos.

Autopsia Radiológica. La autopsia radiológica es un procedimiento forense que implica el uso de técnicas de imagen, como radiografías y escáneres, para examinar el cuerpo sin realizar una autopsia tradicional, puede ser útil en casos donde se busca minimizar la invasión del cuerpo.

Identificación Post Mortem. La identificación post mortem es el proceso de establecer la identidad de un individuo después de su fallecimiento; la radiología forense puede desempeñar un papel crucial en la identificación mediante la comparación de registros médicos, radiografías dentales y otros métodos.

INCURSIÓN DE LA RADIOLOGÍA EN LA MEDICINA FORENSE

Cadáveres Descompuestos. En casos de cadáveres descompuestos, la radiología forense puede ser esencial para obtener información sin la necesidad de manipulación directa del cuerpo, permitiendo la visualización de estructuras internas y la identificación de posibles causas de muerte.

Ética en Radiología Forense. La ética en radiología forense se refiere a los principios y normas morales que guían la práctica de la radiología en el contexto forense. Incluye la confidencialidad, la integridad científica y el respeto por los derechos de las personas fallecidas y sus familias.

Admisibilidad en el Tribunal. La admisibilidad en el tribunal se refiere a la aceptación legal de las pruebas radiológicas en un juicio. Esto implica la necesidad de cumplir con estándares científicos y procedimientos adecuados para garantizar la validez y confiabilidad de la información presentada.

INCURSIÓN DE LA RADIOLOGÍA EN LA MEDICINA FORENSE

Marco Legal

En el contexto de la radiología forense en Colombia, varias leyes y normativas respaldan y regulan la aplicación de la medicina forense y la radiología en el ámbito legal y de la salud, se detalla la relación de estas leyes con la práctica de la medicina forense, específicamente en el uso de la radiología:

La Constitución política de Colombia se garantiza derechos fundamentales como el derecho a la vida, a la integridad personal y al acceso a la justicia; en el ámbito forense, la radiología se utiliza para preservar derechos estos al proporcionar pruebas médicas y científicas en investigaciones criminales y en la determinación de las causas de la muerte. (Constitución Política de Colombia, 1991)

En el código de procedimiento penal en la ley 906 establece los procedimientos penales en Colombia; en medicina forense, la radiología puede ser crucial para la recolección de pruebas y la presentación de evidencia en investigaciones criminales, especialmente en casos de homicidios y otros delitos graves. (Ley 906, 2004), de igual forma la Ley 1437 del Código de Procedimiento Administrativo y de lo Contencioso Administrativo, esta ley regula los procedimientos administrativos y judiciales en el país. En el ámbito forense, la radiología puede ser utilizada como evidencia en disputas administrativas, como reclamaciones legales relacionadas con negligencia médica o disputas en el sistema de salud. (Ley 1437 201)

La ley 1564 del Código General del Proceso establece las reglas y procedimientos para los procesos judiciales civiles en Colombia, de este modo la radiología forense puede ser relevante en litigios civiles cuando se requiere evidencia médica para determinar responsabilidades en casos de muerte o lesiones. (Ley 1564 de 2012). También es importante

INCURSIÓN DE LA RADIOLOGÍA EN LA MEDICINA FORENSE

mencionar la Resolución 2263 de 2004 de las Normas de Bioseguridad para el Manejo de Cadáveres, ya que, en el ámbito forense, la radiología debe cumplir con las normas de bioseguridad establecidas en esta resolución para garantizar el manejo seguro de cadáveres y prevenir riesgos biológicos. (Resolución 2263, 2004). Finalmente, los códigos de ética médica en Colombia son fundamentales en la práctica de la medicina forense; la radiología forense debe cumplir con estos estándares éticos, asegurando la confidencialidad y el respeto por los derechos de las personas fallecidas y sus familias.

La Incursión de la Radiología en la Medicina Forense

La radiología forense es una rama de la medicina forense que se ocupa de la aplicación de las técnicas de imagen radiológicas en las investigaciones judiciales, se utiliza para obtener información sobre las lesiones, la causa de la muerte, la identidad de las personas y otros aspectos relevantes para la justicia. En términos más simples, la radiología forense es el uso de las imágenes radiográficas para resolver casos judiciales. Las técnicas radiológicas utilizadas en la radiología forense incluyen:

Radiografía Convencional. es la técnica más básica y utilizada, esta permite obtener imágenes de las estructuras óseas y de los tejidos blandos.

Tomografía Computarizada (TC). proporciona imágenes detalladas de las estructuras internas del cuerpo.

Resonancia Magnética (RM). proporciona imágenes detalladas de los tejidos blandos.

Ecografía. proporciona imágenes de las estructuras internas del cuerpo en tiempo real.

La radiología forense tiene una amplia gama de aplicaciones, entre las que se incluyen:

INCURSIÓN DE LA RADIOLOGÍA EN LA MEDICINA FORENSE

En las autopsias, para determinar la causa de la muerte y la presencia de lesiones; en la identificación de personas, para comparar las imágenes radiológicas de un cadáver con las de una persona viva; en la investigación de delitos, para determinar la forma en que se cometió el delito y la identidad de los autores; la radiología forense es una herramienta valiosa para la justicia, ya que puede proporcionar información clave para la investigación de delitos y la resolución de casos.

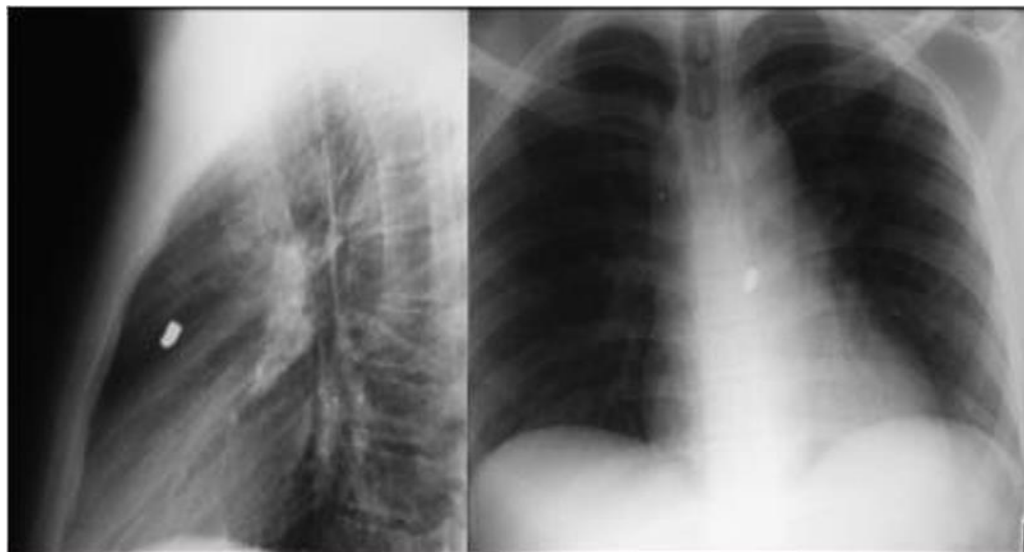
La radiología forense se puede utilizar en casos como:

En un caso de asesinato, la radiografía puede utilizarse para determinar la trayectoria de una bala o un cuchillo, lo que puede ayudar a identificar al autor del delito; en un caso de abuso infantil, la radiografía puede utilizarse para detectar fracturas u otras lesiones que puedan ser indicativas de maltrato; en un caso de tráfico de drogas, la radiografía puede utilizarse para detectar drogas escondidas en el cuerpo o en los objetos.

INCURSIÓN DE LA RADIOLOGÍA EN LA MEDICINA FORENSE

Figura 1

Radiografía de tórax con proyectil alojado.



Fuente. Sanhueza. B. (2014)

Aplicaciones de la Radiología en Medicina Forense

La radiología desempeña un papel multifacético en la medicina forense con aplicaciones clave que abarcan desde la identificación de restos humanos hasta la determinación de causas de muerte, la estimación de la edad y la evaluación de traumatismos.

Identificación de Restos Humanos. Uno de los usos más notables de la radiología en medicina forense es la identificación de restos humanos, especialmente en casos de desastres, crímenes violentos o accidentes. Las radiografías dentales son esenciales para la comparación de registros dentales antemortem y postmortem, lo que permite establecer la identidad del individuo. Además, las imágenes radiológicas pueden revelar características únicas de los huesos, que pueden ser fundamentales en el proceso de identificación.

Determinación de Causas de Muerte. La radiología también es fundamental para determinar la causa de la muerte en casos de homicidios, suicidios o accidentes; las imágenes

INCURSIÓN DE LA RADIOLOGÍA EN LA MEDICINA FORENSE

radiológicas pueden revelar fracturas óseas, heridas de bala, objetos extraños en el cuerpo o enfermedades subyacentes que contribuyeron a la muerte. La TC y la RM son especialmente útiles para detectar lesiones internas que pueden no ser evidentes en una autopsia externa.

Estimación de la Edad. La radiología se utiliza para estimar la edad de un individuo en casos de restos que no han sido identificados, lo que es de vital importancia para las investigaciones forenses. Los métodos radiológicos, como la evaluación de las placas de crecimiento óseo en esqueletos, ayudan a determinar la edad aproximada de la persona fallecida, esta información es importante para la identificación de víctimas y la reconstrucción de sus perfiles.

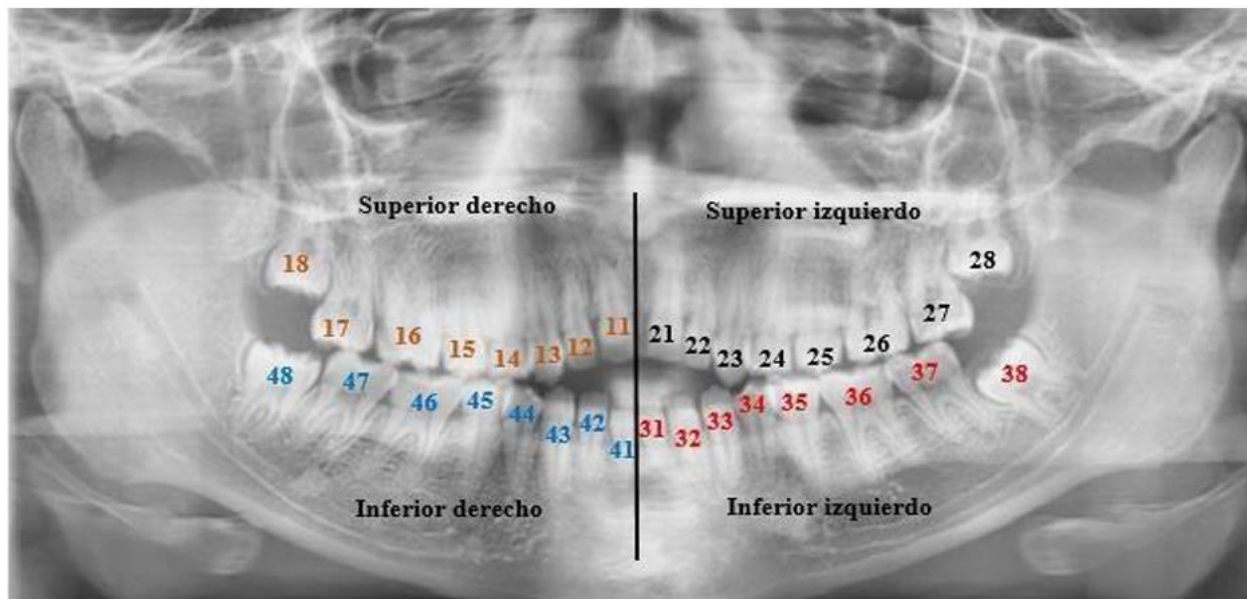
Para la identificación de la edad aproximada en un menor de edad según lo investigado “el grado de mineralización de los huesos, donde se evalúan los huesos del carpo, metacarpo y falange de los dedos, frecuentemente se realizan radiografías de la mano menos dominante, donde se comparan con estudios radiográficos de pacientes con edades más o menos similares que existan en el Atlas de Greulich y Pyle, las cuales son consideradas como muestras estándares para cada edad y sexo”. (I. Mérida, M. Rojas, M. Montaña, Z. Sánchez, 2011).

“También se usa la panorámica dental, donde se aprecia el número de piezas con las que se pueden determinar la edad. Si se observan los terceros molares. Que erupcionan alrededor de los 18 años, el individuo es mayor de edad” (Cruz, 2019). Mediante el cotejo dental se realiza la identificación de un cadáver “se procede al cotejo odontológico donde se comparan rasgos característicos de la morfología dental, restauraciones, dientes ausentes, dientes perdidos y extracciones”. (Cruz, 2019).

INCURSIÓN DE LA RADIOLOGÍA EN LA MEDICINA FORENSE

Figura 2

Radiografía panorámica dental.



Fuente. UNAD. (2022).

Evaluación de Traumatismos. Las imágenes radiológicas permiten una evaluación detallada de traumatismos, lo que ayuda a reconstruir escenas de crímenes y entender cómo ocurrieron las lesiones. Esto es fundamental en casos de abuso infantil, violencia doméstica y accidentes de tráfico. Las radiografías y las TC proporcionan una visión tridimensional de las lesiones, lo que facilita la interpretación y la reconstrucción de los eventos que llevaron a la muerte.

Desarrollo Cronológico de la Radiología Forense

La convergencia entre la radiología y la medicina forense ha trascendido a lo largo de las décadas, marcando una revolución en la resolución de casos médico-legales; desde sus inicios hasta las tecnologías más recientes, el desarrollo cronológico de la integración de la radiología en

INCURSIÓN DE LA RADIOLOGÍA EN LA MEDICINA FORENSE

la medicina forense revela una narrativa fascinante que ha transformado la manera en que los profesionales abordan la elucidación de eventos postmortem.

Inicios y Aplicaciones Pioneras (Siglo XIX - principios del siglo XX)

La radiología, descubierta por Wilhelm Roentgen en 1895, encontró rápidamente aplicaciones en la medicina y, por ende, en la medicina forense; los primeros usos se centraron en la identificación de fracturas óseas y la detección de objetos extraños en el cuerpo, esta fase inicial inició las bases para la posterior utilización de la radiología como una herramienta esencial en la autopsia forense.

Desarrollo de Técnicas Convencionales (Décadas de 1920 a 1960)

En las décadas siguientes, la radiología forense evolucionó con la adopción de técnicas más avanzadas, la radiografía convencional se consolidó como una herramienta de elección en la identificación de lesiones óseas y la documentación de patrones traumatológicos; este período también presenció la aplicación de la radiología en la identificación de cadáveres desconocidos, marcando un hito significativo en la colaboración entre la radiología y la medicina forense.

Auge de la Tomografía Computarizada (1970 - 1980)

La introducción de la tomografía computarizada (TC) en la década de 1970 revolucionó la capacidad de la radiología forense para obtener imágenes tridimensionales detalladas de estructuras internas; esta tecnología permitió una visión sin precedentes en la evaluación de lesiones internas, facilitando la reconstrucción de eventos y mejorando la precisión en la determinación de la causa y el momento de la muerte.

INCURSIÓN DE LA RADIOLOGÍA EN LA MEDICINA FORENSE

Resonancia Magnética y Avances Tecnológicos Actuales (1990 hasta la Actualidad)

En las décadas más recientes, la resonancia magnética (RM) se ha incorporado a la gama de herramientas de la radiología forense, ofreciendo una visualización excepcional de tejidos blandos y permitiendo una evaluación más completa de la anatomía post mortem; la tecnología digital y los métodos de procesamiento de imágenes han ampliado aún más las capacidades diagnósticas, proporcionando a los profesionales forenses una gama de herramientas avanzadas para la resolución de casos.

La Aplicación de Tecnologías Radiológicas en el Ámbito Forense

La aplicación de tecnologías radiológicas en el ámbito forense ha experimentado una transformación significativa, proporcionando herramientas avanzadas para la obtención de imágenes detalladas en la reconstrucción de eventos relacionados con la muerte. Dos de las tecnologías más relevantes en este campo son la Tomografía Computarizada (TC) y la Resonancia Magnética (RM).

Tomografía Computarizada (TC)

La tomografía computarizada, desarrollada en la década de 1970, ha surgido como una herramienta fundamental en la medicina forense, esta tecnología utiliza rayos X para obtener imágenes transversales detalladas del cuerpo, permitiendo una reconstrucción tridimensional de las estructuras internas; desde su inicio, la TC ha evolucionado en términos de resolución y velocidad de adquisición de imágenes.

La capacidad de la TC para proporcionar imágenes de alta resolución ha revolucionado la visualización de tejidos blandos y órganos internos, siendo esencial en la identificación de lesiones, fracturas y patologías; en casos de traumatismos, como accidentes automovilísticos, la

INCURSIÓN DE LA RADIOLOGÍA EN LA MEDICINA FORENSE

TC permite una evaluación minuciosa de huesos y tejidos blandos, ofreciendo detalles que son cruciales para la reconstrucción de eventos que condujeron a la muerte. Además, el TC ha avanzado en la reducción de la exposición a la radiación, una preocupación importante en los procedimientos forenses, así que actualmente la introducción de técnicas como la TC de dosis baja ha mejorado la seguridad de los pacientes y profesionales forenses, sin comprometer la calidad de las imágenes.

Resonancia Magnética (RM)

La resonancia magnética, desarrollada en la década de 1980, ha complementado las capacidades de la TC en la medicina forense, a diferencia de la TC, la RM utiliza campos magnéticos y ondas de radio en lugar de rayos X, eliminando la exposición a la radiación ionizante, esta característica hace que la RM sea especialmente valiosa en la evaluación de tejidos blandos y órganos internos, proporcionando una visión más detallada de la anatomía.

En casos forenses, la RM ha demostrado ser crucial en la identificación de lesiones cerebrales y patologías neurológicas. La capacidad de distinguir entre diferentes tipos de tejidos blandos con claridad ha mejorado la detección de hemorragias cerebrales, lesiones en la médula espinal y otras anomalías que podrían haber pasado desapercibidas en otras modalidades de imagen.

Contribuciones a la Reconstrucción de Eventos Relacionados con la Muerte

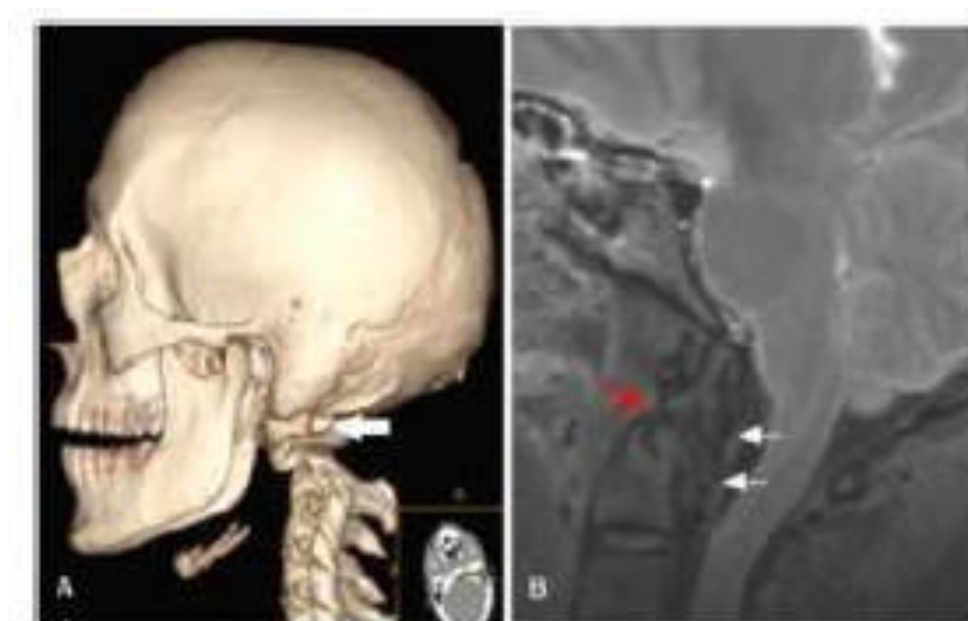Ambas tecnologías, la TC y la RM, han realizado contribuciones significativas a la reconstrucción de eventos relacionados con la muerte, la combinación de estas técnicas proporciona una visión integral de las lesiones y patologías, permitiendo una evaluación más precisa y detallada. La capacidad de obtener imágenes tridimensionales ha llevado a avances notables en la identificación de causas de muerte y en la reconstrucción de escenarios forenses.

INCURSIÓN DE LA RADIOLOGÍA EN LA MEDICINA FORENSE

Es importante destacar que la integración de la información proveniente de ambas tecnologías ha mejorado la precisión del diagnóstico; en casos complejos, la información combinada de la TC y la RM ha permitido a los profesionales forenses obtener una comprensión más completa de la secuencia de eventos que condujeron a la muerte. A continuación, se muestra cómo pueden aportar estas tecnologías en casos forenses para dar resultados más precisos que muestren la causa de muerte.

Figura 3

Paciente fallecido por trauma causado por arrollamiento vehicular a) Tomografía computarizada b) Resonancia magnética.



Fuente. Modificado de Yen K y cols. Int J Legal Med. 2005; 119(3):129-36.

La radiología forense ha experimentado una revolución gracias a tecnologías como la TC y la RM, que han proporcionado una visión sin precedentes en la reconstrucción de eventos relacionados con la muerte. Sin embargo, es esencial reconocer que la innovación en este campo

INCURSIÓN DE LA RADIOLOGÍA EN LA MEDICINA FORENSE

no se limita a estas dos tecnologías, sino que abarca una gama de herramientas avanzadas que en conjunto mejoran la precisión y la profundidad de las investigaciones forenses como, por ejemplo:

Radiografía. La radiografía es una técnica radiológica básica que utiliza rayos X para crear imágenes de las estructuras óseas y de los tejidos blandos, la radiografía se utiliza en la radiología forense para una amplia gama de aplicaciones, como la identificación de personas, la determinación de la causa de la muerte y la investigación de delitos.

Ecografía. La ecografía es una técnica radiológica que utiliza ondas sonoras para crear imágenes de las estructuras internas del cuerpo. La ecografía se utiliza en la radiología forense para aplicaciones específicas, como la identificación de víctimas de ahogamiento o la detección de lesiones en tejidos blandos.

Tomografía Computarizada por Emisión de Fotón Único (SPECT). La SPECT es una técnica radiológica que utiliza rayos gamma para crear imágenes tridimensionales de las estructuras internas del cuerpo. La SPECT se utiliza en la radiología forense para aplicaciones específicas, como la detección de lesiones en órganos internos o la determinación de la causa de la muerte en casos de envenenamiento.

Tomografía Computarizada por Emisión de Fotón Único de Doble Energía (SPECT/CT). La SPECT/CT es una técnica radiológica que combina la SPECT con la TC; esto permite obtener imágenes más detalladas y precisas de las estructuras internas del cuerpo. La SPECT/CT se utiliza en la radiología forense para aplicaciones específicas, como la detección de lesiones en tejidos blandos o la determinación de la causa de la muerte en casos de traumatismos.

INCURSIÓN DE LA RADIOLOGÍA EN LA MEDICINA FORENSE

Resonancia Magnética Funcional (RMf). La RMf es una técnica radiológica que utiliza la RM para medir la actividad cerebral; la RMf se utiliza en la radiología forense para aplicaciones específicas, como la determinación de la causa de la muerte en casos de traumatismos craneoencefálicos o la detección de lesiones cerebrales en casos de abuso infantil.

La evolución de las tecnologías radiológicas, en particular la TC y la RM, ha revolucionado el campo de la medicina forense, estas tecnologías proporcionan herramientas avanzadas para la obtención de imágenes detalladas, permitiendo a los profesionales reconstruir eventos y determinar causas de muerte con una precisión sin precedentes. A medida que continúan los avances en estas tecnologías, es probable que sigan desempeñando un papel esencial en la medicina forense, contribuyendo a una comprensión más profunda de los eventos que rodean la pérdida de vidas humanas.

Ventajas de la Radiología en Medicina Forense

La radiología forense ofrece una serie de ventajas cruciales que han transformado la forma en que se abordan los casos en medicina forense. Una de las principales ventajas de la radiología es que es una técnica no invasiva, esto significa que se logran obtener imágenes sin necesidad de realizar procedimientos invasivos en el cuerpo del individuo fallecido; el hecho de que este proceso de la radiología sea no invasivo, preserva la integridad de la evidencia, lo que es crucial en investigaciones legales.

Otra ventaja de la radiología es que proporciona imágenes de alta resolución y de detalles, esto permite a los forenses detectar lesiones microscópicas o fragmentos de evidencia que podrían pasarse por alto con métodos tradicionales, por ello es importante la posibilidad que permite la radiología de examinar con precisión la anatomía interna y las estructuras óseas permite un diagnóstico más certero y una reconstrucción más precisa de eventos a investigar.

INCURSIÓN DE LA RADIOLOGÍA EN LA MEDICINA FORENSE

También es importante mencionar que las imágenes radiológicas son fácilmente reproducibles, lo que facilita la revisión de casos, la consulta con expertos y la presentación en tribunales, permitiendo la colaboración y la resolución efectiva de casos.

Desafíos y Limitaciones

Como ya se conoce la radiología forense ha surgido como una herramienta muy importante en la investigación criminal y la resolución de casos judiciales; sin embargo, a pesar de sus beneficios evidentes, su aplicación no está exenta de desafíos y limitaciones, que van más allá de la mera obtención de imágenes. Los desafíos y limitaciones más sobresalientes de la radiología forenses son:

Interpretación Subjetiva de las Imágenes

Una de las limitaciones fundamentales de la radiología forense radica en la interpretación subjetiva de las imágenes; los radiólogos, al analizar las imágenes, están sujetos a sus propias experiencias, conocimientos y sesgos. Esta subjetividad puede afectar la precisión de las conclusiones, especialmente en casos donde los hallazgos son sutiles o ambiguos. En un entorno legal, donde cada detalle cuenta, la interpretación subjetiva de las imágenes puede ser motivo de debate y disputa, resaltando la necesidad de estándares más objetivos y criterios de interpretación más claros.

Limitaciones en la Identificación en Casos de Alta Degradación

Otro desafío significativo surge en situaciones donde los restos humanos están altamente degradados, la radiología forense depende en gran medida de la calidad de las imágenes para proporcionar información útil; en casos de alta degradación, la falta de definición en las imágenes puede dificultar la identificación precisa de lesiones, la reconstrucción de eventos y la determinación

INCURSIÓN DE LA RADIOLOGÍA EN LA MEDICINA FORENSE

de la causa de la muerte; estas limitaciones pueden afectar la capacidad de la radiología para ofrecer respuestas concluyentes en ciertos escenarios forenses.

Consideraciones Éticas y Legales en el Uso de Imágenes Médicas en Procesos Judiciales

El uso de imágenes médicas en procedimientos legales plantea cuestiones éticas y legales complejas, la privacidad del individuo fallecido es un aspecto crucial, ya que la revelación de información médica puede afectar a las familias y la memoria del difunto, además, la interpretación de resultados radiológicos en el contexto legal debe ser llevada a cabo con cuidado para evitar malentendidos y juicios erróneos, también la transparencia en la presentación de pruebas radiológicas y la educación sobre su interpretación son esenciales para garantizar que los resultados se utilicen de manera justa y precisa en los tribunales.

Aspectos Éticos Relacionados con la Privacidad y Protocolos Éticos Sólidos

El respeto a la privacidad del individuo fallecido es un aspecto ético crítico en la radiología forense, la obtención y el uso de imágenes médicas deben estar respaldados por protocolos éticos sólidos que salvaguarden la integridad del proceso; estos protocolos deben abordar la obtención del consentimiento, el manejo adecuado de la información confidencial y la disposición ética de las imágenes después de su uso forense, la falta de protocolos éticos sólidos puede socavar la confianza en la aplicación de la radiología forense y plantear preocupaciones sobre el respeto a los derechos del difunto y sus seres queridos.

La radiología forense, a pesar de su indiscutible utilidad, presenta desafíos importantes que van más allá de la calidad técnica de las imágenes, la interpretación subjetiva, las limitaciones en casos de alta degradación, las complejidades éticas y legales, así como las cuestiones relacionadas con la privacidad, destacan la necesidad imperativa de abordar estos

INCURSIÓN DE LA RADIOLOGÍA EN LA MEDICINA FORENSE

aspectos de manera integral. Establecer protocolos éticos sólidos, promover la transparencia en la presentación de pruebas radiológicas y fomentar la colaboración entre profesionales médicos y legales son pasos esenciales para superar estos desafíos y garantizar la integridad en la aplicación de la radiología forense.

INCURSIÓN DE LA RADIOLOGÍA EN LA MEDICINA FORENSE

Conclusiones

La incursión de la radiología en la medicina forense marca un hito trascendental en el ámbito de la investigación criminal y la determinación de causas de muerte, a través de tecnologías avanzadas como Los rayos X, la tomografía computarizada (TC) y la resonancia magnética (RM) han transformado la forma en que se abordan los casos legales, ofreciendo una herramienta poderosa para la obtención de pruebas detalladas sin necesidad de intervenciones invasivas; al explorar este fenómeno, se revela un panorama donde la ciencia médica se encuentra intrínsecamente ligada a la administración de justicia, proporcionando soluciones innovadoras y éticas a los desafíos forenses contemporáneos.

Como eje principal de la radiología forense reside la capacidad de adentrarse en el interior del cuerpo humano con una precisión sin precedentes. Los rayos X, una de las herramientas fundamentales, permiten la visualización de estructuras óseas y la detección de fracturas, deformidades y posibles objetos extraños, en este enfoque no invasivo es esencial para preservar la integridad del cuerpo y minimizar las alteraciones de la escena del crimen, al tiempo que proporciona información valiosa para la reconstrucción de eventos y la identificación de lesiones cruciales.

La tomografía computarizada, por otro lado, eleva la capacidad de diagnóstico a nuevas alturas al ofrecer imágenes tridimensionales detalladas de los tejidos internos, en casos de lesiones internas, hemorragias o patologías específicas, la TC se convierte en una herramienta indispensable para los forenses, proporcionando una visión más completa y profunda que puede ser crucial en la determinación de la causa de la muerte.

La resonancia magnética, con su capacidad para visualizar tejidos blandos con gran detalle, añade una dimensión adicional a la radiología forense. Esta técnica es particularmente valiosa en la identificación de patologías cerebrales, daño a órganos internos y la evaluación de

INCURSIÓN DE LA RADIOLOGÍA EN LA MEDICINA FORENSE

tejidos que no son fácilmente discernibles con otras modalidades de imagen; la RM se ha convertido en un recurso esencial para casos que requieren una comprensión más completa de las condiciones médicas y lesiones sufridas por individuos fallecidos.

La virtualización de autopsias a través de la radiología forense ha surgido como una práctica innovadora y ética, ya que la capacidad de realizar autopsias virtuales no solo preserva la integridad del cuerpo, sino que también permite una revisión minuciosa sin la necesidad de procedimientos invasivos, esto es especialmente relevante en situaciones donde la cultura, la religión o razones personales dictan la preferencia por métodos no invasivos, es así que la radiología forense proporciona una alternativa respetuosa al esclarecimiento de los hechos que condujeron al deceso de un individuo, respalda la diversidad cultural y las elecciones personales en torno al tratamiento post mortem.

En el entorno forense, la radiología no solo se destaca por su capacidad diagnóstica, sino también por su capacidad para facilitar la identificación post mortem; las radiografías dentales, en particular, han demostrado ser instrumentos valiosos en la confirmación de la identidad de individuos fallecidos, la comparación de registros dentales anteriores con radiografías post mortem proporciona una huella única que puede ser esencial en casos de desastres naturales, accidentes masivos o en la resolución de crímenes donde la identificación es un desafío.

La integración de la radiología en la medicina forense no se limita únicamente a la obtención de imágenes; también abarca la interpretación precisa de estas para la generación de informes forense, este proceso debe realizarse por profesionales altamente capacitados en radiología forense ya que son esenciales para garantizar la exactitud y la relevancia de la información proporcionada; también es importante la colaboración entre radiólogos y expertos forenses logrando una unión esencial para la construcción de casos sólidos basados en evidencia

INCURSIÓN DE LA RADIOLOGÍA EN LA MEDICINA FORENSE

científica.

A pesar de los avances significativos, la radiología forense no está exenta de desafíos; la interpretación de imágenes, la necesidad de mantener la confidencialidad y la adhesión a estándares éticos rigurosos son aspectos cruciales que requieren atención constante. Además, la admisibilidad de las pruebas radiológicas en los tribunales y la necesidad de educación continua en el ámbito forense y radiológico son áreas en constante evolución que deben ser abordadas para garantizar la validez y confiabilidad de la radiología forense en el sistema legal.

En conclusión, la incursión de la radiología en la medicina forense representa un avance paradigmático que reconfigura la manera en que se abordan los casos judiciales y se investigan las causas de muerte; la aplicación ética de estas tecnologías no solo mejora la precisión diagnóstica, sino que también refleja un compromiso fundamental con la preservación de la dignidad y los derechos de los individuos fallecidos. La radiología forense, como puente entre la ciencia médica y la administración de justicia, continúa evolucionando, ofreciendo respuestas más claras en la búsqueda de la verdad en el ámbito forense contemporáneo.

INCURSIÓN DE LA RADIOLOGÍA EN LA MEDICINA FORENSE

Referencias Bibliográficas

Astorga, S. & Sánchez, J. (2011). *Radiología forense*. Dialnet web.

<http://dialnet.unirioja.es/servlet/articulo?codigo=3802431>

Andrés, G., Loaiza, M., Felipe, A., Daza, O., & Archila, G. A. (2013) *Aplicaciones de la radiología convencional en el campo de la medicina forense Applications of conventional rAdiology in the medical forensic field*. Webcir.org.

https://www.webcir.org/revistavirtual/articulos/marzo14/colombia/col_esp_a.pdf

Astudillo, M. D. C. (2020). *Radiología Forense*. <https://repository.unad.edu.co/handle/10596/35071>

Botero Bernal, J.F. (2004). *Código de Procedimiento Penal de Colombia -ley 906 de 2004.. - quien compila y actualiza*. Unifr.ch.

https://perso.unifr.ch/derechopenal/assets/files/legislacion/l_20190708_03.pdf

Código de Procedimiento Administrativo y de lo Contencioso Administrativo.(2024) Leyes.co.

https://leyes.co/codigo_de_procedimiento_administrativo_y_de_lo_contencioso_administrativo.htm

Código General del Proceso. (2024) Leyes.co. https://leyes.co/codigo_general_del_proceso.htm

Código Penal. (2024). Leyes.co. https://leyes.co/codigo_penal.htm

Cruz, E. (2019). *VIRTOPSIA “Radiología Forense”*. Autoedición.

GISBERT CALABUIG, J.A. / VILLANUEVA CAÑADAS. (2004) editor, *Medicina Legal y Toxicología*, 6.^a ed. Barcelona, Masson.

Gamboa, A., & Arley, Y. (2020). *Radiología Forense*.

I. Mérida, M. Rojas, M. Montaña, Z. Sánchez. (2011). *Camuflaje ortodóntico vs cirugía ortognática*. *Revista Latinoamericana de ortodoncia y odontopediatría*.

<https://www.ortodoncia.ws/publicaciones/2011/art-10/>

INCURSIÓN DE LA RADIOLOGÍA EN LA MEDICINA FORENSE

Pueblo, E. L., & Colombia, D. E. (1991). *CONSTITUCION POLITICA DE COLOMBIA 1991*

PREAMBULO. Georgetown.edu.

<https://pdba.georgetown.edu/Constitutions/Colombia/colombia91.pdf>

Prahlow, JA (2016). *Radiología Forense*, Segunda Edición. Prensa CRC.

Resonanciascanarias. (2024). *Imagen de Resonancia Magnética*. <https://resonanciascanarias.com/wp-content/uploads/2019/10/resonancia-magn%C3%A9tica.jpg>

Rodriguez, G., & Rosa, C. (2019). *Radiología Forense*.

<https://repository.unad.edu.co/handle/10596/35521>

Tribunal Nacional de Ética Medica. (2024). *Ley 23/81 - Artículo 63*. Tribunal Nacional de Ética

Medica- Ley 23/81 - Artículo 63 | Colombia. <https://www.tribunalnacionaldeeticamedica.org/>

Vasquez, P., & Alejandra, K. (2019). *Radiología forense*.

<https://repository.unad.edu.co/handle/10596/34966>