

## **Conceptos de la Radiología Forense**

María Yenny Chara Mina

Tutor

Robert Andrés Fuentes Niño

Universidad Nacional Abierta y a Distancia – UNAD

Escuela Ciencias de la Salud - ECISA

Tecnología en Radiología e Imágenes Diagnósticas

2022

## Resumen

La radiología forense es un apoyo importante en la investigación de muertes por agresión física, por accidente de tránsito, por proyectil de arma de fuego o por arma corto punzante.

Dentro de las técnicas de reconocimiento de cuerpos, existen pruebas fehacientes e indiciarias que aportan a resultados eficaces, por ejemplo, el cotejo genético y las huellas dactilares y la carta dental. La radiografía, la resonancia magnética y la tomografía computarizada, como técnicas radiológicas permiten visualizar estructuras anatómicas de cadáveres de manera virtual y evidenciar, por ejemplo, el recorrido del proyectil, sus orificios de entrada y de salida, las posibles fracturas, la evidencia de cuerpos extraños, las circunstancias de modo, tiempo y lugar en que se sufrió el accidente o trauma y si hay daño interno. Así mismo, conocer diversos fenómenos cadavéricos ayuda también a determinar características complementarias, útiles en la investigación.

**Palabras clave:** radiología forense, radiografía de imagen, diagnóstico radiológico, cadáver, rayos x.

### **Abstract**

Forensic radiology is an important support in the investigation of deaths caused by physical assault, traffic accidents, firearm projectiles, or sharp-edged weapons. Within the body recognition techniques, there is concrete and circumstantial evidence that contributes to effective results, such as genetic matching, fingerprints, and dental records. Radiography, magnetic resonance imaging, and computed tomography, as radiological techniques, allow the virtual visualization of anatomical structures of cadavers and provide evidence, for example, of the trajectory of the projectile, its entry and exit wounds, potential fractures, evidence of foreign bodies, the circumstances of the manner, time, and place in which the accident or trauma was suffered, and whether there is internal damage. Likewise, understanding various postmortem phenomena also helps determine complementary characteristics that are useful in the investigation.

**Keywords:** forensic radiology, image radiography, radiological diagnosis, cadaver, x-rays.

## Tabla de Contenido

Introducción.....	7
Objetivos.....	8
Objetivo General .....	8
Objetivos Específicos.....	8
Marco teórico.....	9
Marco conceptual .....	10
Marco legal .....	11
Reconocimiento de Conceptos Previos.....	12
Métodos de Identificación, Estudios radiológicos en Accidentes de Tránsito y Humanización	24
Estudios radiológicos en accidentes de tránsito. ....	26
Humanización.....	28
Identificación de Cadáver por Accidente de Tránsito.....	29
Carta Dental.....	30
Integración de conceptos .....	34
Conclusión.....	40
Referencias Bibliográficas.....	41

## Tabla de Figuras

<b>Figura 1</b> <i>Rx de mano ap</i> .....	12
<b>Figura 2</b> <i>Método de greulich y pyle metodo comparativo</i> .....	13
<b>Figura 3</b> <i>Cuadro de medida según edad osea</i> .....	14
<b>Figura 4</b> <i>Cuadro de medida según edad osea extendido</i> .....	14
<b>Figura 5</b> <i>Lididez cadaverica</i> .....	15
<b>Figura 6</b> <i>Mapa de fenomenos cadavericos</i> .....	18
<b>Figura 7</b> <i>Herida de arma de fuego de torax</i> .....	20
<b>Figura 8</b> <i>Rx de torax ap y lateral</i> .....	20
<b>Figura 9</b> <i>Anatomía radiologica de torax ap</i> .....	21
<b>Figura 10</b> <i>Rx de abdomen proyeccion ap y lateral</i> .....	22
<b>Figura 11</b> <i>Anatomía radiologica de abdomen</i> .....	22
<b>Figura 12</b> <i>Métodos de identificacion</i> .....	24
<b>Figura 13</b> <i>Hematoma periorbitario bilateral</i> .....	27
<b>Figura 14</b> <i>Anatomía dental</i> .....	31
<b>Figura 15</b> <i>Anatomía cavidad dental</i> .....	32
<b>Figura 16</b> <i>Anatomía radiologica dental</i> .....	32
<b>Figura 17</b> <i>Densidades radiologicas</i> .....	34
<b>Figura 18</b> <i>Densidad de organos</i> .....	35
<b>Figura 19</b> <i>Densidad en rx de abdomen</i> .....	35

<b>Figura 20</b> <i>Herida de bala por arma de fuego</i> .....	36
<b>Figura 21</b> <i>Rx torax normal</i> .....	37
<b>Figura 22</b> <i>Rx torax normal</i> .....	38

## **Introducción**

En este trabajo se realiza una compilación de los diferentes temas vistos en el curso del Diplomado Radiología Forense los cuales son de gran importancia para la investigación y el esclarecimiento de muchos casos judiciales. Así las cosas, se abordará: el carpo grama en la identificación ósea o determinación del estado nutricional, la carta dental para el cotejo con estudios dentales previos, las definiciones y características de las causas y mecanismos de muerte, los métodos de identificación utilizados en el territorio colombiano, la importancia de la cadena de custodia, la radiología y sus técnicas de análisis virtual (virtopsia) y finalmente, la bioseguridad y la seguridad radiológicas.

## **Objetivos**

### **Objetivo General**

Conocer e identificar las diferentes técnicas y procedimientos aplicados en la identificación de cadáveres

### **Objetivos Específicos**

Aplicar los conceptos y diferentes características y principios de una cadena de custodia en la investigación

Identificar características entre manera causa y mecanismos de muerte

Conocer diferentes técnicas radiológicas en la investigación forense

Importancia de la bioseguridad y protección radiológica

### **Marco teórico**

La radiología forense es la ciencia que se aplica en la investigación y reunir evidencias que se utiliza en corte civil y penal este se realiza en caso de sospecha a una persona muerta en accidente de tránsito, asesinadas maltrato intrafamiliar al llegar el cuerpo a la morgue el perito hace su investigación para luego realizar la radiografía convencional del cuerpo o de la pertenencia una tomografía computarizada una resonancia magnética según la necesidad de causa de muerte.

### **Marco conceptual**

El descubrimiento de la radiología forense y la medicina es muy fundamental llegar descubrir en rx como un ayuda muy funda en la investigación de un cadáver o maltrato accidente de tránsito ya que por medio descubrimos mucha cosa ante todo ay que tener presente los métodos de bioseguridad ante de cual quiere procedimiento que tengamos en radiología como en otro procedimiento y manipulación del muerto.

### **Marco legal**

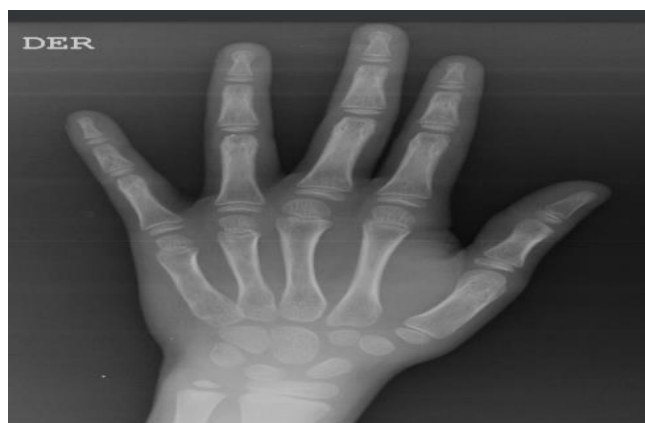Con el fin de dar la investigación del cadáver por medio de la radiología que es un apoyo de análisis de información y las características que menciona el familiar entre es tenemos la carta dental el AD, el carpo grama tener una buena evidencia con la investigación del caso la fiscalía jurídica.

### Reconocimiento de Conceptos Previos

Ingresa a la morgue, embalado, rotulado y con su debida cadena de custodia, cadáver de un menor de edad, quien de acuerdo con el acta de inspección fue encontrado por una tía, quien refiere que lo dejaban solo durante el día, cuando sus padres se iban a trabajar en su residencia, fue encontrado en sumersión completa en la alberca de la casa. Al momento de la necropsia se aprecia cadáver de menor de edad, de contextura delgada, con sus prendas puestas adecuadamente, con un peso de 15kg, con una talla de 1.05cm, livideces dorsales violáceas que desaparecen a la digitopresión, rigidez completa, con múltiples cicatrices en región dorsal, glútea y extremidades inferiores, con hematomas de diferentes colores, que indican diferentes tiempos de evolución en región abdominal, dorsal, glútea y extremidades inferiores. Al examen interno se aprecian hematomas en músculos lumbares y paravertebrales, con presencia de líquido en tráquea y presencia de salida de sangre roja espumosa al corte de los pulmones. En la imagen adjunta identifique la posible edad radiográfica.

#### Figura 1

*Rx de mano AP*



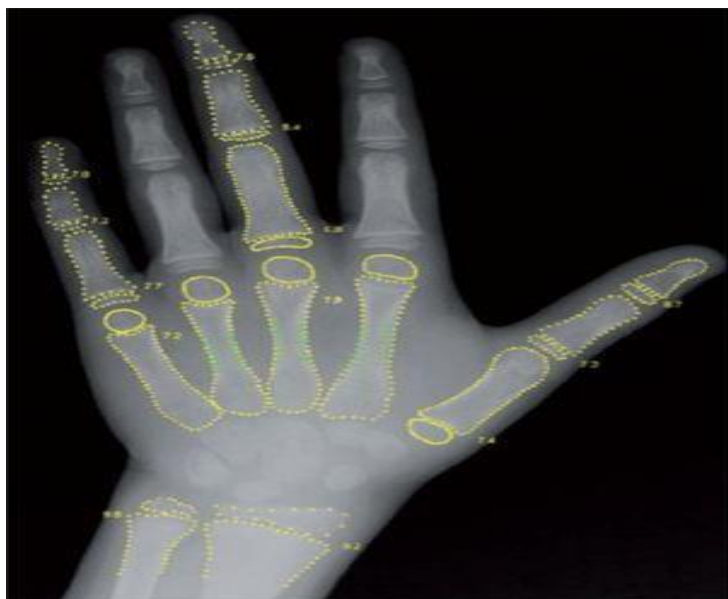
Fuentes Niño, R. (2020). Reconocimientos previos [Figura]. Unad.

<https://campus113.unad.edu.co/ecisa37/mod/folder/view.php?id=5054>

El estudio del carpo grama es un método de ayuda en la evaluación de trastorno de crecimiento se utiliza la técnica radiológica de una imagen de AP de la mano con técnica baja que se visualiza las características del hueso cubito y el radio, metacarpos, falanges para este de rutina se toma la proyección AP de la mano izquierda o menos dominante. Podemos determinar la edad del niño es de 7 años y la enfermedad del hueso presenta menos avanzada de un niño de la edad de él por lo tanto el crecimiento es menor.

## Figura 2

*Método de Greulich y Pyle método comparativo*



Navarro, M., Tejedor, M., López, P. (2014). El uso de la edad ósea en la práctica clínica.

[Figura]. Doi. [https://doi.org/10.1016/s1696-2818\(14\)70204-5](https://doi.org/10.1016/s1696-2818(14)70204-5)

### Figura 3

*Cuadro de medida según edad ósea*

Etapa de vida	Valoración general	Huesos concretos
Infancia precoz RN 10 meses (M)	Centros de osificación secundarios presentes en las extremidades superior e inferior, sobre todo pie y tobillo	Hueso grande y ganchoso: en torno a los 3 meses. Es el único núcleo durante los primeros 6 meses
RN 14 meses (V)		Epífisis distal del radio: en torno a los 10 meses (M) y 15 meses (V)
Edad preescolar o infancia tardía	Núcleos de osificación de las epífisis de los huesos largos de la mano	Secuencia: falanges proximales → metacarpianos → falanges medias → falanges distales
10 meses-2 años (M)		El primero es el tercer dedo y el último el quinto
14 meses-3 años (V)	La valoración del carpo es poco fiable	Hay 2 excepciones:
		Epífisis de la falange distal del pulgar: en torno a los 18 meses (M) y 15 meses (V)
		Epífisis de la falange media del quinto dedo: osifica en último lugar

Navarro, M., Tejedor, M., López, P. (2014). El uso de la edad ósea en la práctica clínica.

[Figura]. Doi. <https://www.elsevier.es/es-revista-anales-pediatria-continuada-51-articulo-el-uso-edad-osea-practica-S1696281814702045>

### Figura 4

*Cuadro de medida según edad ósea extendido*

Escolar o etapa prepuberal 2-7 años (M) 3-9 (V)	Tamaño de la epífisis en relación con las metáfisis adyacentes	Crecimiento de los núcleos de osificación epifisarios tanto en grosor como en anchura, hasta igualar la anchura de las metáfisis
Pubertad en fases tempranas (Tanner 2-3/4) Hasta 13 años (M) Hasta 14 años (V)	Tamaño de la epífisis en relación con las metáfisis adyacentes	Estos centros epifisarios sobrepasan la metáfisis y comienzan a abrazarla con los finos picos óseos
Pubertad (Tanner 3-4/5) 13-15 años (M)	Grado de fusión de las epífisis de las falanges con sus respectivas metáfisis	Secuencia: falanges distales → metacarpos → falanges proximales → falanges medias
14-15 años (V)	Los metacarpianos se valoran con dificultad en la radiografía en este grupo de edad	Los primeros puntos de cierre se suelen establecer en el centro
Postpubertad	La valoración del carpo es poco fiable	Centros de osificación del aductor del pulgar y el pisiforme: no son buenos indicadores de maduración
	Núcleos de osificación de las metáfisis del radio y el cúbito	En este grupo de edad, todos los metacarpianos, falanges y hueso del carpo están ya completamente desarrollados y todas las fisis fusionadas

Navarro, M., Tejedor, M., López, P. (2014). El uso de la edad ósea en la práctica clínica.

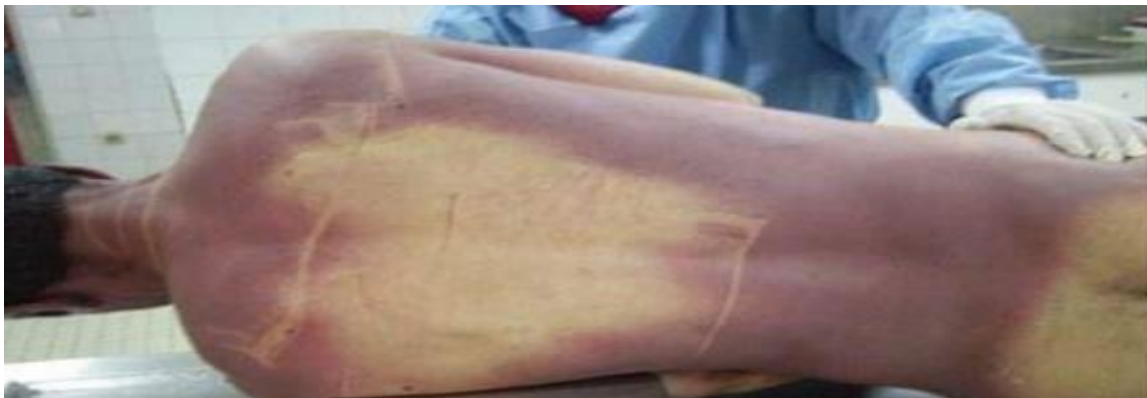[Figura]. Doi. <https://www.elsevier.es/es-revista-anales-pediatria-continuada-51-articulo-el-uso-edad-osea-practica-S1696281814702045>

### Identifique el Tiempo de Muerte

Fenómenos de cadavéricos de Tempranos. El tiempo de muerte es muy importante Teniendo en cuenta que es un homicidio que tenemos para observar y estudiar que presenta el cuerpo de cadavéricos por la rigidez que presenta un rostro la cual es completa que inicia el tiempo de muerte al niño es a las 8-12 horas, su máxima intensidad es a las 24 horas.

#### Figura 5

*Lividez cadavérica*



Burbano, V., García, M., Sánchez, T. (2012). Fenómenos cadavéricos [Figura]. Necropsia y postmortem. <http://necropsiaypostmortempmfs.blogspot.com/2012/04/signospostmortemsonuna serie de.html>

#### Determine la Manera y Causa de Muerte

Teniendo en cuenta las causas y por las lesiones del menor, con múltiples cicatrices en región con hematomas de diferentes colores, que indican diferentes tiempos de evolución en las regiones del cuerpo antes mencionadas con múltiples cicatrices en región dorsal, glútea y extremidades inferiores, con hematomas de diferentes colores, que indican diferentes tiempos de evolución en región abdominal, dorsal, glútea y extremidades inferiores. Al examen interno se aprecian hematomas en músculos lumbares y paravertebrales, con presencia de líquido en tráquea y presencia de salida de sangre roja espumosa al corte de los pulmones. puedo definir que la

posible manera de la muerte del menor fue por desnutrición y homicidio por sumersión(ajamiento). teniendo en cuenta el examen interno de la región abdomen al cuerpo, presencia de líquido en tráquea y presencia de salida de sangre roja espumosa al corte de los pulmones.

¿De acuerdo con las líneas de identificación actual, como realizaría la identificación?

En este método se recopilan las características, identificación ya este caso del cadáver se encuentra en un estado de buenas condiciones fresco para ser investigado por medio de la información de la Tía. Acta de inspección, edad; teniendo en cuenta que es menor de edad y mediante la lectura del cartograma presenta una edad menos avanzada de los otros niños, sexo; masculino, estatura; 1.05 m, peso; 15kg, contextura: delgada, vestuario; prendas bien colocadas.

Indiciaria: En este método se quiere identificar, estudiar, datos biográficos o retratos hablados de un acudiente: técnicas, comparación de huellas digitales o cotejo dactiloscópico, cotejo odontológico, cotejo o comparación genético, descripción de prendas de vestir y pertenencias. Por medio los datos se pueden afirmar que es una línea de indicación del cadavéricos al menor que corresponde a los datos teniendo en cuenta la descripción, declaración del familiar, características físicas tales como la contextura delgada, sus prendas puestas que están en muy buen estado, peso de 15kg, una talla de 1.05 m.

¿Como garantiza la cadena de custodia en este caso?

Mediante los datos que se evidencia en el caso de la cadena de custodia se tiene que cumplir con la normatividad de protección de todos los derechos de una persona, que se aplica a la cadena de custodia, tener evidencia escrita adecuada ante cualquier echo teniendo en cuenta que la cadena de custodia es un registro ante la ley a través de la investigación criminal evidencia fiscal.

**Autenticidad:** se refiere a la correspondencia objetiva de los elementos de material probatorio y evidencia física (EMP y EF) hallados, recolectados, embalados, transportados y almacenados, que sean analizados técnica o científicamente para extraer su capacidad demostrativa. Capacidad demostrativa, cualidad o aptitud de un (emp) y (ef), que al ser desarrollada, mediante el análisis técnico o Científico, aporta información con vocación probatoria.

**Identidad:** es la descripción completa, detallada y objetiva de las características y condiciones específicas de los (emp) y (ef), hallados, recolectados y embalados, donde se registre su estado físico, apariencia, localización de contexto en el lugar de los hechos o lugares distintos, al igual que todas aquellas características que puedan servir para su individualización.

**Integridad:** consiste en garantizar que los (emp) y (ef), no presentan alteraciones en las partes que lo componían al momento de su hallazgo, recolección y embalaje y que sus características no han sido alteradas.

**Preservación:** es la aplicación de las diferentes técnicas para garantizar el menor impacto de contaminación o destrucción de la capacidad demostrativa de los EMP y EF.

**Seguridad:** consiste en minimizar el margen de riesgo por pérdida, daño o deterioro exógeno de los (emp) y (ef), por parte del funcionario o particular que entre en contacto durante cualquiera de las etapas del sistema de cadena de custodia.

**Almacenamiento:** es la aplicación de los instrumentos administrativos orientados a resguardar los (emp) y (ef), cuya función principal es minimizar el riesgo de pérdida o daño de los mismos.

**Continuidad:** es la forma cronológica ininterrumpida en la custodia de los (emp) y (ef), hallados, recolectados y embalados en el lugar de los hechos o lugares distintos, cuyo fin

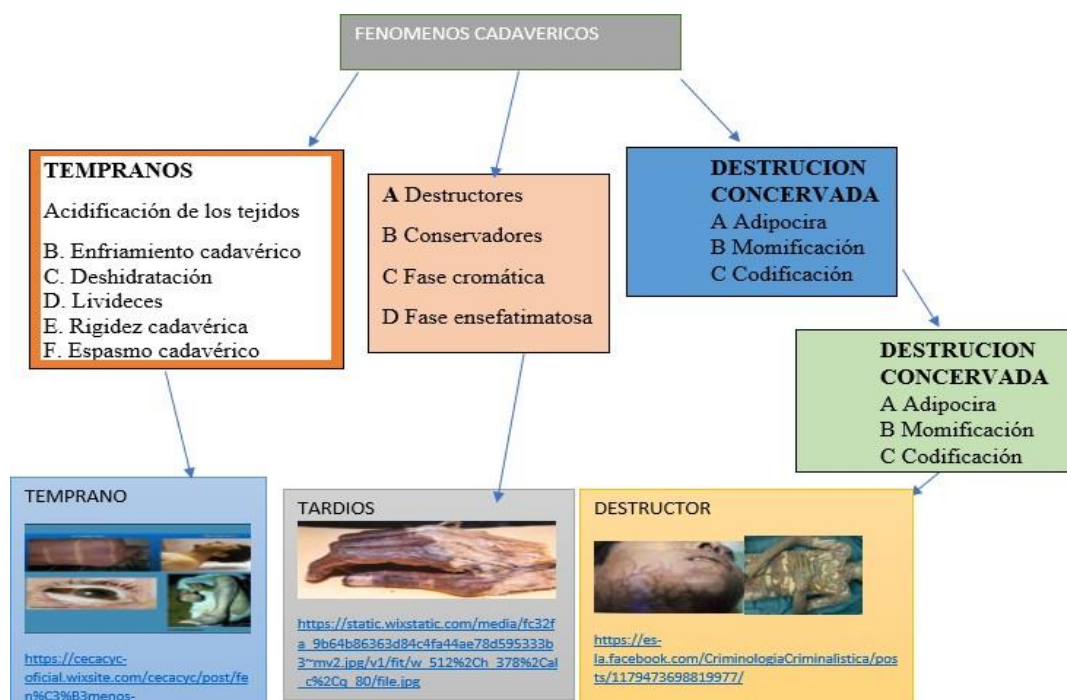primordial es permitir realizar una trazabilidad de los diferentes actores que intervinieron en las diversas etapas del sistema de cadena de custodia, buscando en todo caso la menor cantidad de registros desde su hallazgo hasta su disposición final.

Registro: es la actuación mediante la cual se documenta de manera física y virtual, la información de los (emp) y (ef), y los actores que intervinieron en el sistema de cadena de custodia.

Realice un mapa mental de los fenómenos cadavéricos.

## Figura 6

### Mapa fenómenos cadavéricos



Navarro, M., Tejedor, M., López Sigüero P. (2014). El uso de la edad ósea en la práctica clínica.

[Figura]. Fiscalía general. <https://www.fiscalia.gov.co/colombia/wp-content/uploads/manual-del-sistema-de-cadena-de-custodia.pdf>

### **Bioseguridad en la Toma de imágenes Diagnósticas**

Durante el procedimiento de necropsia de un cuerpo de sexo masculino de aproximadamente 24 años, quien se encontraba con prendas de uso femenino y quien presentaba cinco orificios por proyectil de arma de fuego de carga única a nivel del tórax, teniendo en cuenta lo anterior el perito solicita a usted como tecnólogo en radiología e imágenes diagnósticas la toma de rayos equis (Rx).

Apoyándose en imágenes fotográficas y radiológicas que cumplan con los respectivos criterios de evaluación y argumente sus respuestas. ¿Qué proyecciones usa usted para adquirir imágenes diagnósticas a nivel de tórax y abdomen?

Teniendo en cuenta el caso el tecnólogo en radiología e imágenes diagnósticas se inicia con los elementos de protección personal ya que la radiografía es de gran importancia porque nos ayuda a visualizar el proyectil y el recorrido de la bala, en el tórax se realizan las proyecciones anteroposteriores o (ap), (pa), (lat) apoyando el lado izquierdo se tiene en cuenta el estado del paciente. En la proyección de tórax se puede observar las heridas que hizo el proyectil esquela y fractura y daños en algunos órganos como neumotórax hemotórax, el tipo de arma que se utilizó. Para que un tórax quede bien tomado se debe ver las clavículas alineadas y el diagrama la porción derecha está más elevada que la izquierda la imagen no debe estar rotada ni espirada.

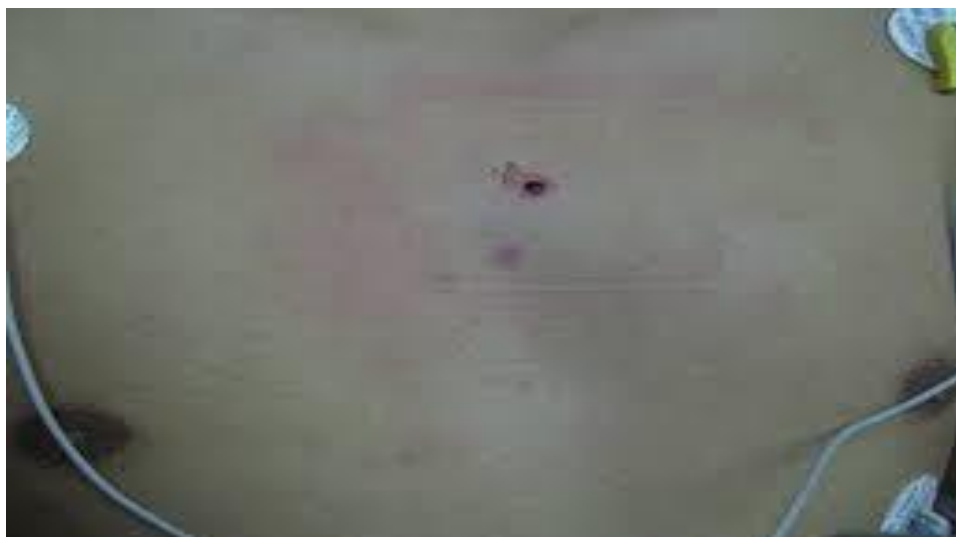En laterales de tórax nos permite visualizar la herida y el proyectil en donde está localizado y el recorrido que hizo la bala, Aquellas imágenes que tengan un exceso de penetración serán reconocidas por estar muy oscuras, y apenas se podrán reconocer unas cuantas estructuras. En cambio, aquellas que tienen poca penetración se observan blancas. Una penetración adecuada es aquella en la cual se puede apreciar los espacios intervertebrales.

Rayo central: el rayo central va vertical sobre el eje longitudinal en el centro del esternón

perpendicular y el rayo central va entre T6 de la columna vertebral centrada con el chasis.

### **Figura 7**

*Herida de arma de fuego de tórax*

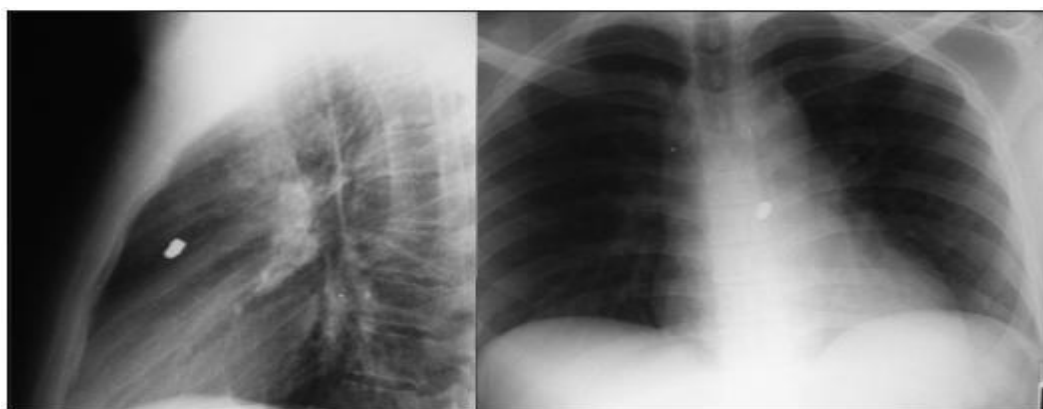

Belén, S. (2014). Trauma penetrante mediastínico por bala. [Figura]. Scielo.

<https://scielo.conicyt.cl/pdf/rhcir/v66n1/art13.pdf>

### **Figura 8**

*Rx tórax ap y lateral*



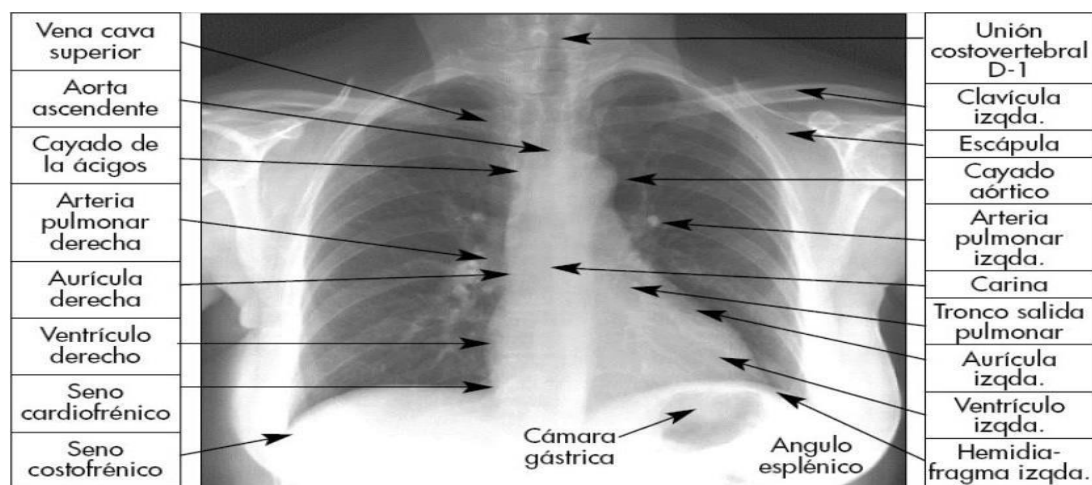
Belén, S. (2014). RX de tórax AP/LAT. Trauma penetrante mediastínico por bala. [Figura].

Scielo. <https://scielo.conicyt.cl/pdf/rhcir/v66n1/art13.pdf>

En las imágenes se puede visualizar muy clara la entrada de la herida de bala alojada en el mediastino anterior del tórax, No se evidencia derrame pericárdico, ocupación pleural, neumomediastino o daño visceral.

### Figura 9

#### *Anatomía radiológica de tórax AP*



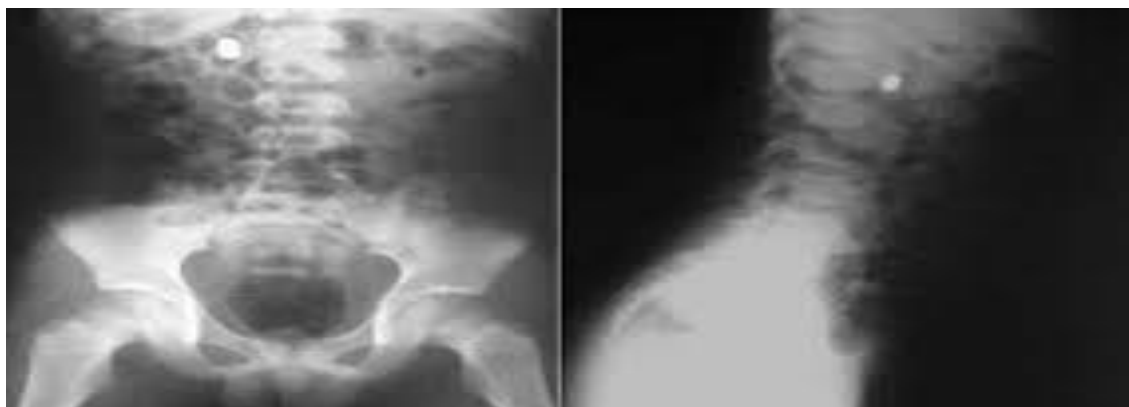
Sánchez, S. (2019). Anatomía radiológica de torax. Trauma penetrante mediastínico por bala.

[Figura]. Secipe. <https://secipe.org/coldata/upload/revista/20409.pdf>

En la proyección de la radiografía de abdomen simple se utiliza la proyección anteroposterior (AP) de abdomen y la lateral se visualiza las estructuras de la proyección AP de abdomen simple se observa en la portes del abdomen que incluya el diagrama y la sínfisis púbica teniendo una buena densidad en el contraste mi rotada para así visualizar si hay algún órgano en mala condición que se observe los bordes del hígado y los músculos, psoas y diferentes densidades superficiales que hay dentro de los tejidos algún daño.

## Figura 10

*Rx de abdomen proyección ap y lateral*

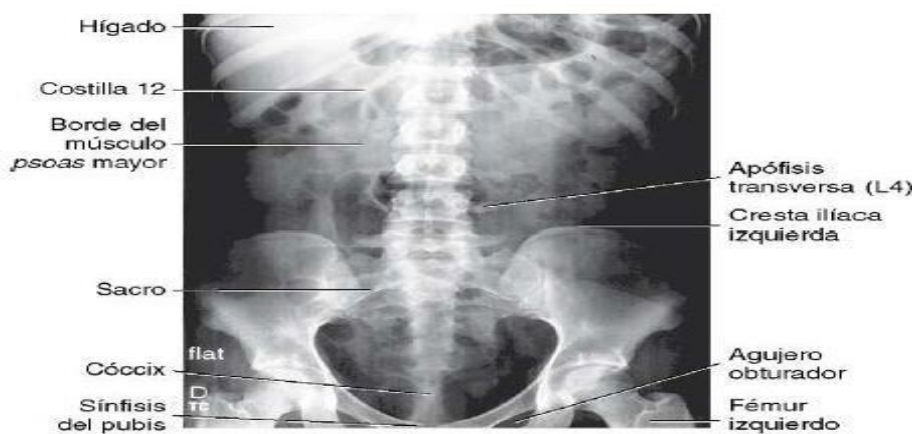

Burgos, E. (2019). Rx de abdomen con impacto de bala por arma de fuego. [Figura]. Secipe.

<https://secipe.org/coldata/upload/revista/20409.pdf>

## Figura 11

*Anatomía radiológica de Abdomen*



Unknown. (2016). Anatomía radiológica de abdomen. [Figura]. Producción.

<http://prduccion.blogspot.com/2016/05/capitulo-abdomen.html>

La escala de grises, según las unidades Hounsfield encontramos un nivel de captación donde la radiopacidad y radiolúcido se ven de la siguiente manera:

Aire – Negro

Grasa-Gris más oscuro

Agua – Partes Blanda -Gris claro

Calcio - Hueso Blanco

Metal -Blanco opaco

Si encontramos en una placa algo blanco decimos que es un cuerpo extraño que se encuentra dentro o fuera de un paciente al tomar la placa dependiendo el sitio donde se va a examinar para la imagen.

¿Qué ventajas tiene par radiológico en este caso?

La ventaja es muy importante porque nos deja muy claro los conceptos al momento de la toma de las proyecciones de imágenes radiológica de un paciente. En las imágenes tórax y abdomen se observa claramente las estructuras anatómicas. En las imágenes se puede medir las densidades y profundidad del proyectil, que órganos se encuentran afectados. Tener muy clara las imágenes que se va a tomar en este caso que es una herida de arma de fuego. Tener muy en cuenta los elementos de bioseguridad personal para manipular al cadáver.

¿Qué normas de bioseguridad aplica usted durante el procedimiento y por qué?

Normas de bioseguridad: Normas de precaución que deben aplicar los trabajadores en áreas asistenciales al manipular sangre, secreciones, fluidos corporales o tejidos provenientes de todo paciente y sus respectivos recipientes, independiente de su estado de salud, y forman parte del programa de salud ocupacional. Precaución en salud: Principio de gestión y control de la organización estatal, empresarial y ciudadana, tendiente a garantizar el cumplimiento de las normas de protección de la salud pública, para prevenir y prever los riesgos a la salud de las personas y procurar mantener las condiciones de protección y mejoramiento continuo.

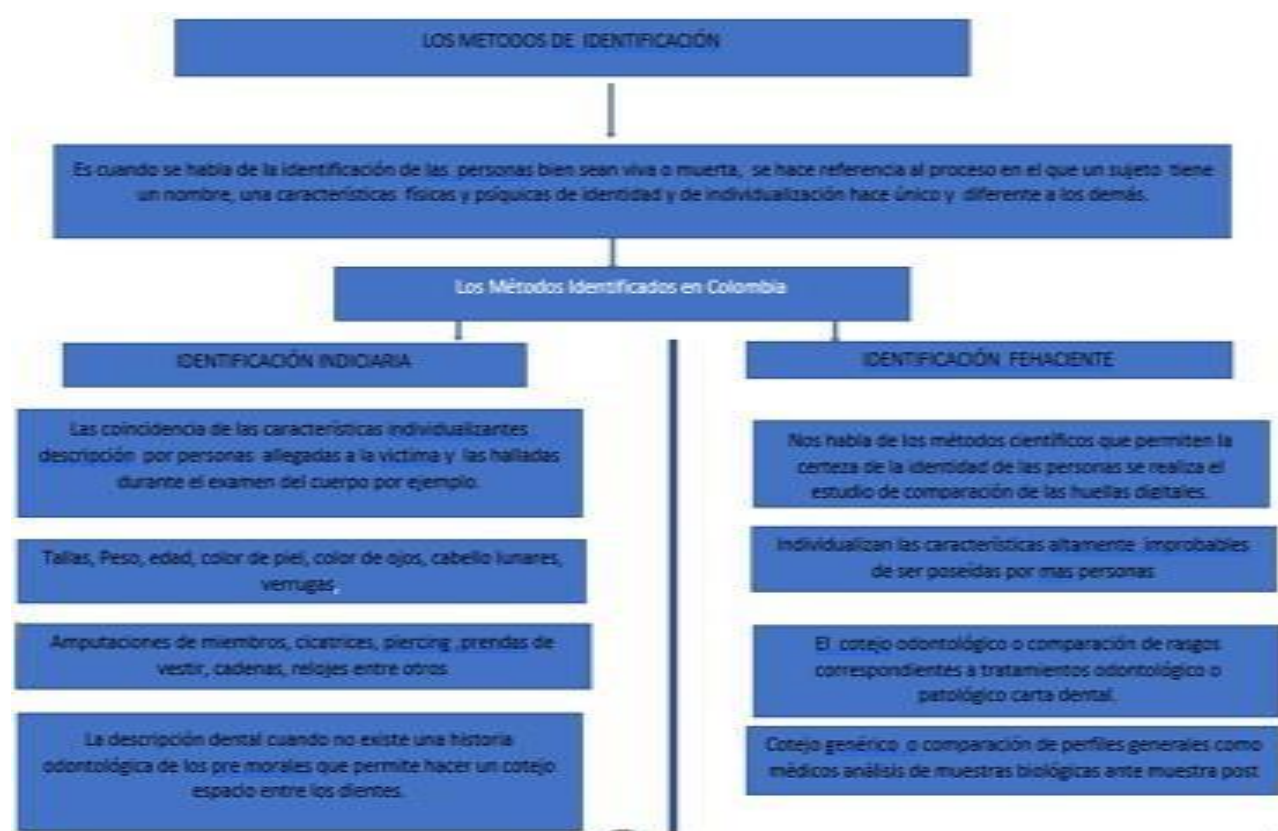
## Métodos de Identificación, Estudios radiológicos en Accidentes de Tránsito y Humanización

Métodos de identificación: Cadáver de sexo masculino con una edad estimada entre 70 y 75 años, quien se encontraba en un asilo de ancianos bajo custodia del estado, nunca fue cedulao ni se conoce identificación plena, no se conoce familia, ingresa a procedimiento de necropsia para establecer manera y causa de muerte e identificación de este, para este caso.

Enuncie mediante un cuadro conceptual cuales son los métodos de identificación y de ellos cuales priman en su país de origen.

### Figura 12

#### *Métodos de identificación*



Chara, M. (2022). Mapa mental, métodos de identificación [Figura]. Autoría propia.

En nuestro país son muy importante las comparativas huellas digitales las lunares verrugas prenda de vestir color de piel entre otros los métodos ya que nos ayuda a dar con la investigación judicial más precisa y poder dar un diagnóstico eficaz del cadáver a la fiscalía.

¿En qué orden o que método de identificación usted usaría en este caso?

Como se trata de un cadáver yo me inclinaría por el método de Identificación fehaciente, este me permita realiza las características altamente importantes la morfología de la comparación de las huellas digitales la carta dental y el perfil genético presente en el ADN. El cotejo genético comparación de perfiles genéticos médicos análisis de muestra biológicas ante mortem con muestra del mismo cadáver.

Las bóvedas asignadas a cadáveres no identificados (nn), deben estar marcadas de forma adecuada, incluyendo como mínimo. datos de individualización como los dígitos del protocolo de necropsia (asignado por el Instituto Nacional de Medicina Legal y Ciencias Forenses), los dígitos de la noticia criminal o acta de inspección a cadáver (en caso de necropsias realizadas por médicos rurales) y fecha de necropsia, esta marcación debe ser de carácter indeleble y permanente para facilitar su posterior ubicación.

En nuestro país Colombia los cementerios cuentan con bóveda y otros en tierra para su final, En caso de declaratoria de emergencia en salud pública, la autoridad competente puede solicitar la inhumación o cremación en cementerios de naturaleza privada de cadáveres no identificados.

### **Estudios radiológicos en accidentes de tránsito.**

Mujer de aproximadamente 65 años, encontrada en vía pública, quien ingresa a la morgue debidamente embalada rotulada y con su respectiva cadena de custodia. Al abrir el embalaje, el perito encuentra al examen externo hematoma peri orbitario bilateral, múltiples abrasiones y escoriaciones de predominio dorso lateral izquierdo en región toracoabdominal izquierda que se extiende hasta el muslo izquierdo también se aprecia deformidad a nivel del tercio medio del muslo izquierdo.

En este caso cual es la probable manera, causa y mecanismo de muerte, y defina los conceptos.

Manera: debido al trauma ocasionado hay fractura en el tercio medio del fémur izquierdo, Las lesiones más frecuentes son las contusiones, las heridas múltiples abrasiones y escoriaciones, los esguinces y luxaciones y las fracturas interna o expuesta por los traumas del impacto en miembro inferior del fémur ayudan a ocasiona la muerte de la mujer.

Causa: la causa fue por el impacto que tuvo la mujer y el vehicula en la vía pública debido al trauma craneo cefálico causando hematoma en orbitario bilateral y el trauma en el fémur izquierdo ocasionó la muerte de la mujer

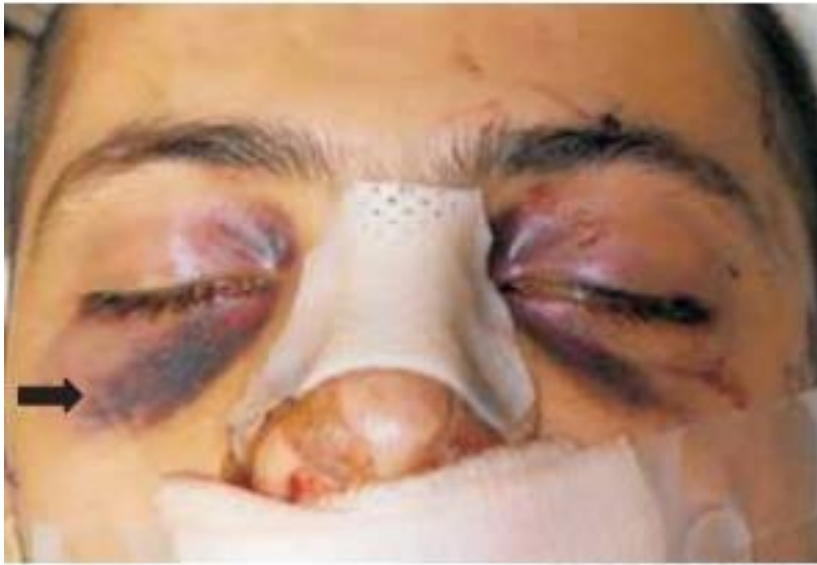Manera de Muerte: al encontrar la mujer en la vía pública al ser arrollada por el vehículo el impacto ocasione mucho trauma múltiple y abrasiones y escoriaciones de predominio dorsal lateral izquierdo en región toracoabdominal izquierdo

Mecanismo de Muerte: el trauma que le ocasionó la muerte fue el craneocefalico y hematoma peritorbiatalia al nivel de la parte frontal los ojos se caracterizan por la presencia de equimona el resultado de este se acumula la sangre cuando se localiza una fractura en la parte anterior del cráneo.

Conceptos: hematoma periorbitario bilateral: este se define como la acumulación de sangre cuando hay fractura en la parte frontal del cráneo se conoce como signo de ojos de mapaches caracteriza por la presencia de equimosis peri orbitaria bilateral.

### Figura 13

#### *Hematoma periorbitario bilateral*



Esper, C., Zapata, A., Antonio, M., Escamilla, G. (2019). Signos clínicos en traumatismo de base de cráneo. [Figura]. Medigraphic. <https://www.medigraphic.com/pdfs/medcri/ti-2010/ti102i.pdf>

¿Qué clase de lesiones óseas esperaría usted encontrar en este cadáver, dependiendo del impacto primario?

Dependiendo el impacto que allá presentado la mujer con el vehículo se puede encontrar fractura en cráneo y en reja costal del lado izquierdo, también en lado de la cadera o cresta iliaca izquierda y fémur izquierdo, pierna de acuerdo en dirección del impacto y la caída

## Humanización

Adulto de 32 años de sexo masculino que asiste para valoración médico legal; quien refiere al perito que sufrió herida por proyectil de arma de fuego a nivel de cara anterior tercio proximal del muslo izquierdo, por lo que el perito solicita ayuda diagnóstica, por consiguiente, llega al servicio de radiología en silla de ruedas, con dolor y limitación al movimiento, es acompañado por familiar que no ofrece ningún tipo de información.

¿Qué piensa usted que se debe tener en cuenta en el servicio de radiología e imágenes diagnósticas para garantizar la dignidad del paciente? ¿Diseñe un protocolo para tal fin?

Como tecnólogo considero que todo paciente como persona digna debe tener un buen trato, en el momento que ingresa a la institución de salud y cuando ingresa al área de imágenes diagnósticas hasta el momento que sale y vuelva por los resultados. No solo en imágenes si no en las otras áreas que se presenta y aun cuando no tiene acompañante para poderlo orientar a los otros trámites. Lo más importante es tener en cuenta la seguridad del paciente, evitar posibles incidentes o eventos adversos cuando se va tomando las imágenes y cumplir con los protocolos de seguridad del paciente.

Yo creo que el trato digno es el honor, respeto, consideración y derecho como persona con humildad tener un trato amable con anhelo y compasión como la persona que usted atiende sea su familiar.

¿En qué casos se aplica la radiología forense y ponga un ejemplo de cada uno de los casos?

En la radiología forense es muy importante porque nos ayuda a investigar las muertes en sospechosas de accidente de tránsito, maltrato infantil en adulto, trauma fracturas y cuerpo extraño en la persona como arma de fuego o proyectil la radiología de imágenes diagnóstica lo

identifica en donde está ubicado la forense esclarecer y aclarar delitos que se cometen en la administración jurídica

Radiología aplicada en balística: permite determinar el número mínimo de proyectiles de arma de fuego, identificamos el recorrido de orificio de entrada y el de salida la cantidad de proyectil que debe estar incrustado en el cadáver.

Maltrato infantil: es uno de los pilares para el diagnóstico de maltrato infantil, el cual debe hacerse posterior a un estudio multidisciplinario Además de las lesiones de tejidos blandos es importante hacer lo mismo con las lesiones óseas, que se hallan con frecuencia en las muertes y lesiones asociadas al maltrato infantil.

Determinación de la edad: es una característica de un individuo que ayuda en su identificación. A simple vista, se puede hacer el examinar un cadáver o una persona viva. Por medio de la radiología de la mano y odontología dental nos damos cuenta cuanto la edad del cadáver.

Determinación de posible trayectoria anatómico: por las múltiples heridas causadas por un proyectil de arma de fuego que se cruzan en su trayectoria anatómica, puede dificultar la determinación de la trayectoria individual de cada uno de ellos el estudio radiológico es de utilidad al identificar las lesiones de las estructuras óseas, al dibujar un posible trayecto anatómico de un proyectil de un arma de fuego.

### **Identificación de Cadáver por Accidente de Tránsito**

En la identificación de un cadáver se conserva en una parte fría esta que vengan los familiares y los de la fiscalía a una adecuada descripción del cuerpo si se trata de un cuerpo completo o fragmentado, fresco o reciente la manipulación con cuidado por las lesiones la radiología nos ayuda en la investigación. La necropsia en este tipo de cadáveres es de gran

complejidad debido a la ausencia de tejido, lo que dificulta la reconstrucción de los huesos, la radiografía en estos casos es de gran utilidad, se debe tomar un Rx de los restos óseos, para estudios médicos legales.

### **Carta Dental**

Se recibe en la morgue cadáver semi esqueletado con prendas masculinas recuperado de la orilla del río, a quien al momento de la necropsia no se le pudo tomar necrodactilar; al momento de la exploración de la cavidad oral se encuentran ausencias a nivel de incisivo lateral superior derecho, ausencia antigua del segundo molar superior izquierdo e inferior derecho, fractura oblicua a nivel del primer premolar derecho superior.

¿Cuál sería el método siguiente en este caso, con que realizaría el cotejo y cuál es la vigencia de dicha documentación?

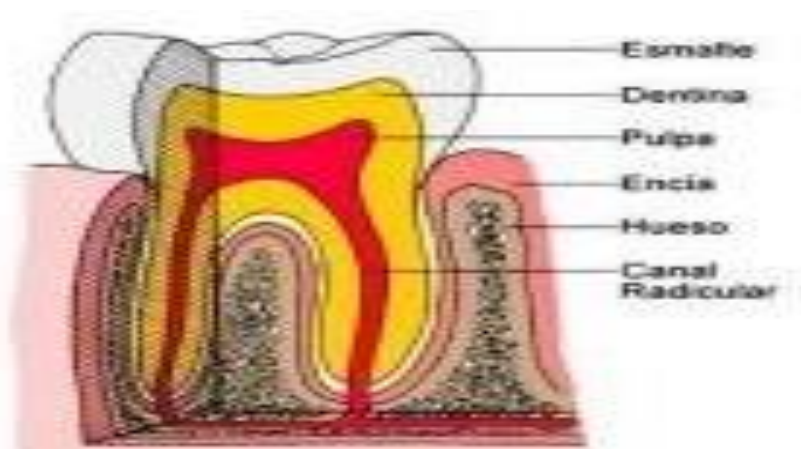
El método identificación que se utiliza en este caso es el de fehaciente porque me habla de la identidad de la persona se realiza a través de métodos científicos y características altamente improbables como son las técnicas dactiloscópico, cotejo odontológico donde hay comparación rasgos del cadáver y patologías específicas a través de la carta dental.

La carta dental permite identificar cuerpos que se encuentren en alto grado de descomposición, especialmente cuando han sido sepultados en fosas comunes por un tiempo prolongado. El registro de la carta dental en la historia clínica de los pacientes es útil en la práctica odontológica, pues resulta de vital importancia en procesos de identificación a cadáveres, especialmente en aquellos casos donde la dactiloscopia y la obtención de ácido desoxirribonucleico (adn) son inviables Frente a un conjunto de piezas esqueléticas, cuerpos en alto grado de descomposición y destrucción de tejidos duros y blandos es oportuno contar con el Odontograma, pues en esas circunstancias se puede acceder a un instrumento eficaz de

identificación, evitando que en el día a día de los despachos judiciales se genere otro „caso cerrado“ o „caso sin resolver“ por la ausencia de la individualización de la víctima.

## Figura 14

### *Anatomía dental*



Helio Lozano, S. (2019). Estructura dental y anatómica. [figura]. Social dental.

<https://socialdentalstudio.com/anatomia-dental/>

Ubique en el plano correspondiente la dentadura enunciada por el perito.

En la cavidad bucal se identifican y se ubica cada diente con una pieza dental y un número que se utiliza el medico en cada diente odontológico en la historia clínica partiendo de la línea media la cual se divide en cuatro cuadrantes. Los adultos tienen más dientes que los niños; la mayoría de los adultos tienen 32 dientes. Entre ellos, hay 8 incisivos, 4 caninos, 8 premolares y 12 molares (lo que incluye 4 muelas de juicio). La mayoría de las personas tienen todos los dientes de adulto cuando alcanzan la adolescencia.

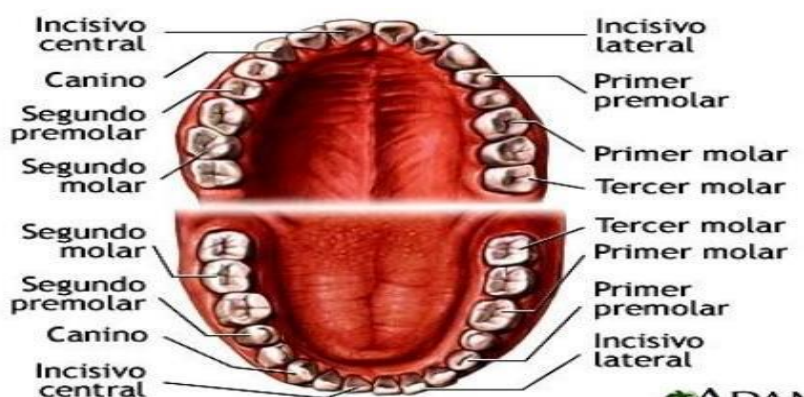
### **Odontología de los Cambios Dentales.**

La historia clínica de los dientes tiene un registro de control de las estructuras anatómicas dental se diligencia un formato por el odontólogo en cada consulta teniendo en cuenta las cara

superiores e inferiores de los dientes y cuadrante derecha, cuadrante izquierdo, cedente derecha y currante izquierdo.

## Figura 15

### *Anatomía cavidad dental*



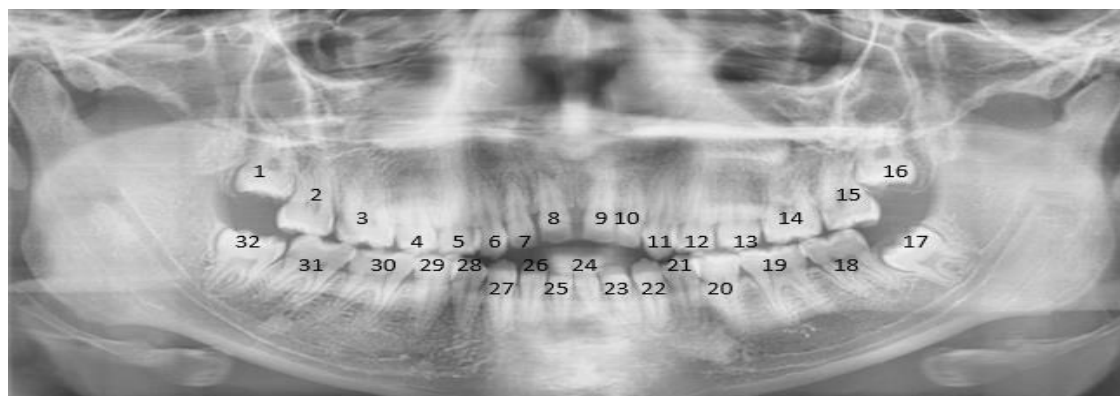
Londoño, J. (1993). Diario oficial carta dental. [Figura]. Salud Pereira.

[http://www.saludpereira.gov.co/medios/LEY\\_38\\_de\\_1993.pdf](http://www.saludpereira.gov.co/medios/LEY_38_de_1993.pdf)

Identifique las piezas dentales que se encuentran en la siguiente radiografía.

## Figura 16

### *Anatomía radiológica dental*



Noren, A. (2017). Guía dentista [Figura]. Deentyblog.

[https://www.deenty.com/blog\\_subdomain/index/](https://www.deenty.com/blog_subdomain/index/)

Ubicación dental:

Cuadrante superior derecho

18. Tercer molar.

17. Segundo molar.

16. Primer molar.

15. Segundo premolar.

14. Primer premolar.

13. Canino.

12. Incisivo lateral.

11. Incisivo central.

Cuadrante superior izquierdo

21. Incisivo central.

22. Incisivo lateral.

23. Canino.

24. Primer premolar.

25. Segundo premolar.

26. Primer molar.

27. Segundo molar.

28. Tercer molar.

Cuadrante inferior derecho

48. Tercer molar.

47. Segundo molar.

46. Primer molar

## Integración de Conceptos

Se recibe en la morgue, un cadáver con herida localizada a nivel del hemitórax derecho, de borde lineales equimóticos, atípica, sin anillo de contusión perilesional, ni restos de pólvora, para lo cual el médico prosector solicita una radiografía como ayuda diagnóstica, en la radiografía anteroposterior de tórax, se observa un cuerpo extraño lineal y en la proyección lateral, se aprecia un material radiopaco de aproximadamente dos centímetros.

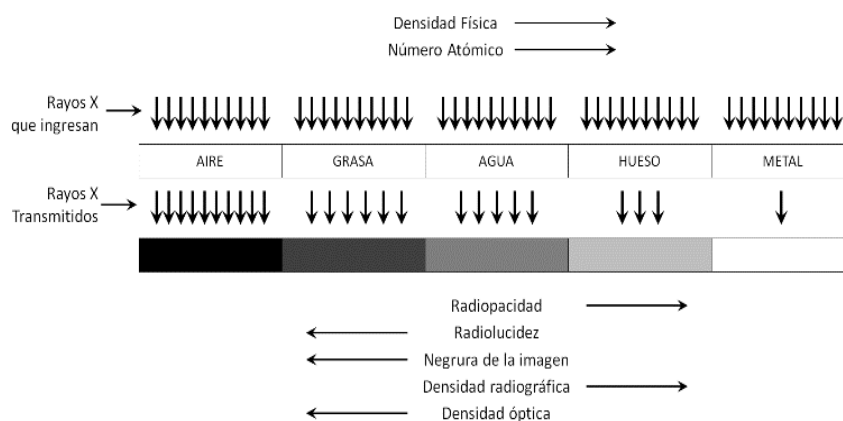
Defina radiolúcido y radiopaco apoyándose en una imagen radiográfica de Abdomen simple.

Radiolúcido: este término se refiere a la estructura poco densa en los estudios de rx y esto permite que los rayos puedan atravesar con mucha facilidad la cual se observa en una radiografía la estructura blanda como negro u oscuro los intestinos que son líquido y el pulmón.

Radiopaco: es todo contacto que ofrece resistencia a ser atravesado por los rayos X y es visible en la radiografía como una zona blanca. Esto sucede porque la estructura tiene resistencia, absorbiendo por lo que impide que los rayos choquen con la película radiográfica. Este efecto tiene lugar especialmente en los huesos con una densidad más alta.

### Figura 17

#### *Densidades radiológicas*



Mostafa M. (2021). Las 5 densidades radiológicas [Figura]. Radiología.

<https://radiologia2cero.com/5-densidades-radiologicas/>

### Figura 18

#### *Densidad de órganos*

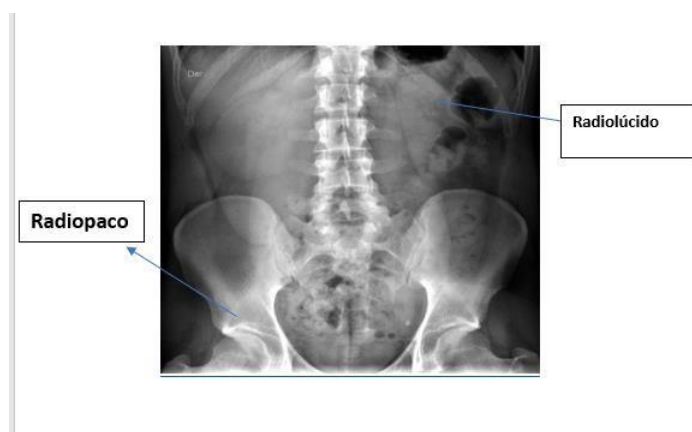
Densidad de órganos	
Aire	Estómago, intestino, pulmones o tráquea
Grasa	Tejido adiposo subcutáneo, tejido alrededor de los órganos (como el riñón), tejido situado entre músculos, etc.
Agua	sangre, músculos, corazón, orina (vejiga), hígado, riñón, quistes, lesiones quísticas, vesícula biliar, etc.
Calcio	huesos, litiasis, cartílagos costales, etc.
Metal	bario, yodo, objetos metálicos como prótesis, balas, válvulas cardíacas, etc.

Collo, J. (2019). Los cinco niveles de densidad radiológica [Figura] Ilerna.

<https://www.ilerna.es/blog/aprende-con-ilerna-online/sanidad/los-5-niveles-de-densidad-radiologica/>

### Figura 19

#### *Densidad en Rx de abdomen*



Mostafa M. (2021). Las 5 densidades radiológicas [Figura]. Radiología.

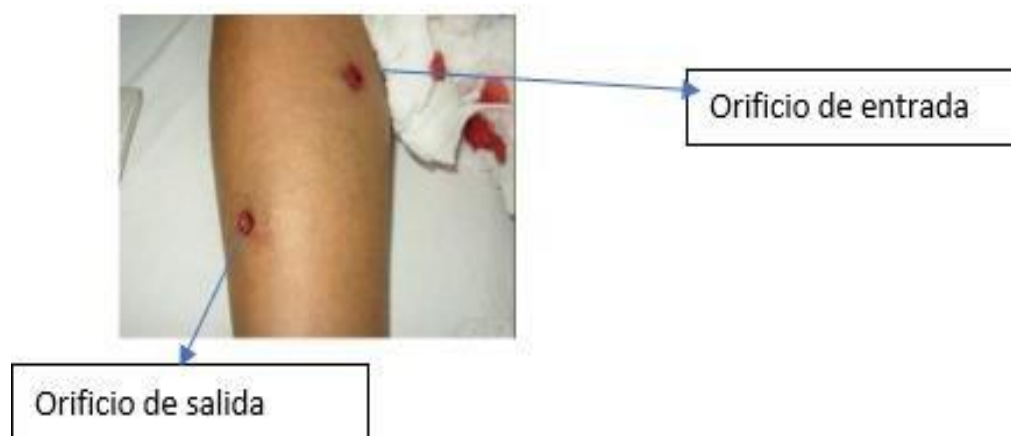
<https://radiologia2cero.com/5-densidades-radiologicas/>

De la definición de balística y ponga algunos ejemplos de ello, el término balística “proviene del latín ballista, especie de catapulta, del griego bállein (arrojar), arte de lanzar proyectiles”. (Guzman, 2005, Manual de Criminalística).

Balística: es la ciencia que estudia todos los fenómenos relacionados con el comportamiento del proyectil de un arma de fuego, desde el momento del disparo y hasta su llegada al punto de impacto”

### Figura 20

*Herida de bala por arma de fuego*



Sánchez, P. (2022). Entraba y salida por impacto de bala [Figura]. Goib.

[https://www.mpfm.gob.pe/escuela/contenido/actividades/docs/3693\\_2.\\_04\\_cuarta\\_sesion\\_2014\\_1.pdf](https://www.mpfm.gob.pe/escuela/contenido/actividades/docs/3693_2._04_cuarta_sesion_2014_1.pdf)

La herida por el arma de fuego de la pierna tiene la muestra de orificio de entrada y el orificio de salida del proyectil dejando una rotura de musculo dependiendo la distancia.

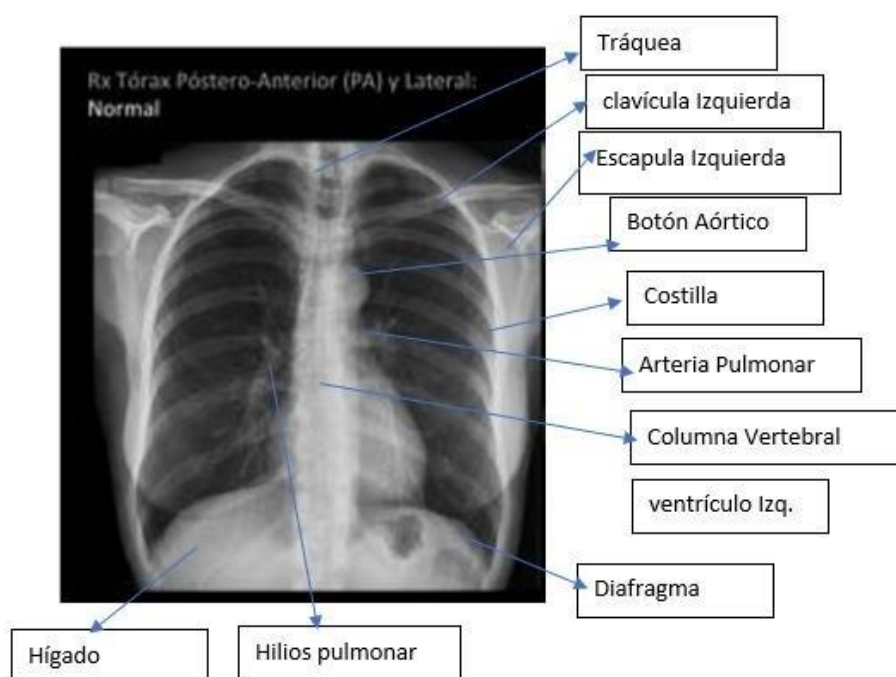
En un estudio radiográfico de tórax, haciendo uso del par radiológico, identifique la anatomía radiológica de este.

En la radiografía de tórax, se hacen dos proyecciones, postero anterior (pa) y lateral (l), de

manera que podamos observar una buena visualización del tórax. Ambas radiografías se toman con el paciente en vertical.

## Figura 21

*Rx tórax normal*



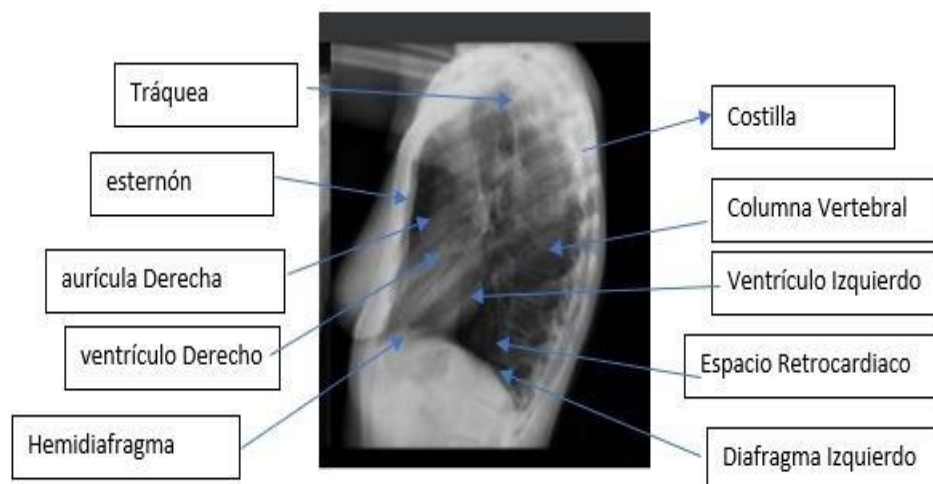
Pardo, S. (2020). Anatomía radiológica en Rx de tórax proyección AP [Figura]. Scielo.

<https://scielo.conicyt.cl/pdf/rhcir/v66n1/art13.pdf>

Una radiografía bien tomada de tórax se debe ver buena penetración adecuada, los extremos de las clavículas se deben estar a la misma altura, la columna dorsal bien recta, los campos pulmonares deben estar incluidos en su totalidad, placa de imagen bien inspirada: se han de visualizar 8 arcos costales anteriores.

## Figura 22

### *Rx tórax normal*



Pardo, S. (2020). Anatomía radiológica en Rx de tórax proyección LAT [Figura]. Scielo.

file:///C:/Users/yenny/Downloads/2062Presentaci%C3%B3n%20Electr%C3%B3nica%20Educativa-2044-1-10-20190327.pdf

¿Qué ventaja tiene la radiología convencional sobre la resonancia magnética en dicho estudio de caso? Argumente su respuesta.

Ventaja de la radiografía convencional y la radiografía resonancia magnético en radiología convencional se toma todos los estudios de rx ya que es más económico para los pacientes y para las eps, nos ayuda a visualizar la fractura, la herida de arma de fuego en donde está el proyectil localizado el recorrido y si hay algún tejido o lesionado en el cuerpo

Radiografía resonancia magnética un paciente si tiene un material de osteosíntesis o material metálico no se puede por el campo magnético que genera el resonador el material se corra del lugar haga una ración en el paciente.

¿A que corresponde el material radiopaco que se observa en la radiografía y que fue la posible causa del deceso? Argumente su respuesta o punto de vista.

El material radiopaco que se visualiza en la radiología puede ser un segmento de arma contra pulsante que es todo cuerpo que ofrece resistente en la penetración de RX y tener una alta densidad en los tejidos se ve más blancas en la imagen de radiografía.

Verificando el caso que se recibe en la morgue un cadáver con herida localizada a nivel del hemitórax derecho, se observa un cuerpo extraño lineal y en la proyección lateral, se aprecia un material radiopaco de aproximadamente dos centímetros. En la radiología realizada no se observan ningún bala o proyectil perdigones diría que la causa de muerte es por arma contra punzante blanca cuchillo, tijera etc.

### **Conclusión**

La radiología forense tiene muchas aplicaciones en los procesos de identificación. Esta técnica, en concordancia con otros métodos científicos, puede arrojar elevados índices de confiabilidad, resultando una de las más útiles ciencias forenses, debido a que no solamente pueden ayudar en el diagnóstico de personas vivas sino también de personas que fallecieron, lo cual sirve a las familias a encontrar más fácilmente a sus seres queridos en un país como este en el que hay miles de víctimas olvidadas en fosas comunes o como (nn) en espera de procesos de identificación y poder así restituir su nombre y darles su merecido último adiós.

### Referencias Bibliográficas

- Andrés, G., Loaiza, M., Felipe, A., Daza, O., & Archila, A. (2021). aplicaciones de la radiología convencional en el campo de la medicina forense. Webcir .  
[https://www.webcir.org/revistavirtual/articulos/marzo14/colombia/col\\_esp\\_a.pdf](https://www.webcir.org/revistavirtual/articulos/marzo14/colombia/col_esp_a.pdf)
- Clínica dental caballero. (2017). Clínica dental en gracia dentista diego caballero en Barcelona. caballero dental. <https://www.caballerodentalclinic.com/cuantos-dientes-tenemos/>
- Colgate. (2022). ¿Cuántos dientes tenemos los seres humanos? Colgate.  
<https://www.colgate.com/es-co/oral-health/mouth-and-teeth-anatomy/cuantos-dientes-tenemos-0113>
- Cruz, E. (2019). Fenómenos cadavéricos. Virtopsia radiológica forense
- Kousen, J. La carta dental como medio probatorio de identificación. Estudio sobre la eficacia del Odontograma a partir de la mayoría de edad. Repository.  
<https://repository.ucatolica.edu.co/bitstream/10983/8111/4/la%20carta%20dental%20como%20medio%20probatorio%20de%20identificaci%3%93n.pdf>
- La balística definición y clasificación. (2018). fmcc.  
<https://www.criminologiaycriminalistica.com/post/la-bal%3%adstica-definici%3%b3n-y-clasificaci%3%b3n>
- Navarro, M., Tejedor, B., López J. (2014). El uso de la edad ósea en la práctica clínica. Anales de Pediatría Continuada. Doi. [https://doi.org/10.1016/s1696-2818\(14\)70204-5](https://doi.org/10.1016/s1696-2818(14)70204-5)
- Ucm. (2020). Lesiones producidas por arma blanca: lesiones, diagnóstico y problemas médico legales. <https://www.ucm.es/data/cont/docs/107-2017-12-06-tema%202.%20lesiones%20originadas%20por%20armas%20blancas.pdf>