

**Revisión literaria sobre los algoritmos de la IA para detección de artefactos en
angiografía: una oportunidad y un desafío**

Edwar Daniel León Bohórquez

Paula Valentina Jiménez Rojas

Angie Gisela Merchán Ávila

Carlos Amilkar Piragauta Chaparro

Geraldine Lorena Bolívar Rodríguez

Asesor

Vanessa Catherine Perea

Universidad Nacional Abierta y a Distancia UNAD

Escuela de Ciencias de la Salud ECISA

Tecnología en Radiología e Imágenes Diagnósticas

2024

Dedicatoria

Dedicamos el resultado de este trabajo a todas nuestras familias. Principalmente, a nuestros padres que nos apoyaron y contuvieron en cada momento. Gracias por enseñarnos a afrontar las dificultades sin perder nunca la esperanza ni morir en el intento. Nos han enseñado a ser las personas que hoy somos, nuestros principios y valores, la perseverancia y empeño al cumplir este uno de nuestros sueños. Todo esto con una enorme dosis de amor y sin pedir nada a cambio.

Agradecimientos

Agradecemos primeramente a Dios, a nuestra alma mater UNAD, a escuela Ciencias de la Salud por su colaboración e interés en este trabajo. En segundo lugar, a las docentes, en especial a la asesora de este trabajo Vanessa Catherine Perea, que dedicaron su tiempo y colaboración en la ayuda de nuestra investigación. Además, queremos dar un reconocimiento a nuestras familias, ya que sin ellos no hubiese sido posible entender las necesidades, dificultades y esperanzas que tienen los proyectos a los cuales nos enfrentamos día a día, uno de ellos es finalizar la universidad.

Resumen

En la actualidad la angiografía es el estudio más utilizado para la detección de anomalías en los vasos sanguíneos, permitiendo la visualización de lesiones, irregularidad y/o enfermedades en el cuerpo humano. La detección de artefactos en angiografía es un desafío importante en la medicina, ya que los artefactos pueden distorsionar las imágenes y dificultar el diagnóstico preciso. Así mismo, la información que pueda incluirse en este estudio aporta al aprendizaje y actualización de herramientas tecnológicas y digitales. La presente investigación busca describir los avances de la IA para la detección de artefactos en angiografía abarcando los principales artefactos por medio de la descripción de sus características. Reconociendo las oportunidades que la inteligencia artificial nos ofrece en la detección de artefactos en angiografía, explorando desafíos y/o detección en imágenes radiológicas, lo anterior se alcanza por medio de la revisión literaria.

Palabras clave: Inteligencia artificial, artefactos en Angiografía, desarrollo de algoritmos para imágenes radiológicas, IA, desafíos en la interpretación de imágenes médicas.

Abstract

Currently angiography is the most used study for the detection of anomalies in blood vessels, allowing the visualization of lesions, irregularities and/or diseases in the human body. Detection of artifacts in angiography is a major challenge in medicine, as artifacts can distort images and make accurate diagnosis difficult. Likewise, the information that can be included in this study contributes to learning and updating technological and digital tools. The present research seeks to describe the advances of AI for the detection of artifacts in angiography, covering the main artifacts by describing their characteristics. Recognizing the opportunities that artificial intelligence offers us in the detection of artifacts in angiography, exploring challenges and/or detection in radiological images, the above is achieved through the literary review.

Keywords: Artificial intelligence, artifacts in Angiography, development of algorithms for radiological images, AI, challenges in the interpretation of medical images.

Tabla de Contenido

Introducción	9
Planteamiento del Problema.....	10
Justificación.....	12
Objetivos	13
Marco Teórico.....	14
Desafíos en la Implementación de la IA	20
Metodología	21
Desarrollo del Proyecto.....	23
Análisis de la Revisión Literaria: Avances de la IA para la Detección de Artefactos en Angiografía: una Oportunidad y un Desafío	38
Conclusiones	42
Recomendaciones.....	43
Referencias Bibliográficas	44

Lista de Tablas

Tabla 1 <i>Clasificación de los Principales Artefactos</i>	17
Tabla 2 <i>Literatura Encontrada y Revisada sobre Artefactos en Angiografía</i>	23
Tabla 3 <i>Literatura Encontrada y Revisada sobre la Utilidad de la IA en Radiología</i>	25
Tabla 4 <i>Literatura Encontrada y Revisada sobre los Desafíos que Enfrenta la Implementación de la IA en Radiología</i>	27
Tabla 5 <i>Literatura Encontrada y Revisada sobre las Oportunidades que Ofrece la IA en la Detección de Artefactos</i>	29
Tabla 6 <i>Literatura Encontrada y Revisada sobre los Avances en el Desarrollo de Algoritmos de la IA para la Detección de Artefactos en Angiografía</i>	33

Lista de Figuras

Figura 1 <i>Artefacto Producido por el Movimiento Cardíaco. Cable de Marcapasos Doble</i>	17
Figura 2 <i>Artefacto por Cables de Marcapasos</i>	17
Figura 3 <i>Artefactos de Movimiento Respiratorio por Taquipnea Causada por la Angustia del Paciente Durante el Estudio</i>	18
Figura 4 <i>Artefacto de Entrada de Flujo</i>	18
Figura 5 <i>Artefacto de los Blancos por Alteración de los</i>	18
Figura 6 <i>Angiografía Coronaria con Ruido</i>	19
Figura 7 <i>Artefacto de Helicoidales en Escaneo Multisección</i>	19

Introducción

Este trabajo se propone a realizar una revisión literaria que tiene como objetivo la exploración de los últimos avances de las tecnologías y de las nuevas e innovadoras redes de aprendizaje artificial usadas en el desarrollo de algoritmos que permiten hacer tareas de manera automatizada como lo es la detección de artefactos en angiografía, considerando la problemática evidenciada en el desarrollo de procedimientos radiológicos y más específicamente en el caso de angiografía, estudio que es susceptible a presentar artificios o distorsiones no deseadas y que pueden surgir debido a diversos factores como errores técnicos, movimientos involuntarios del paciente o protocolos de adquisición del equipo, entre otras.

La angiografía es una técnica de imagenología médica crucial en el diagnóstico y tratamiento de una amplia gama de enfermedades cardiovasculares y vasculares periféricas. Sin embargo, su interpretación puede ser desafiante debido a la presencia de artefacto, problemática evidenciada en el desarrollo de este estudio, teniendo en cuenta que son anomalías no deseables que pueden distorsionar o afectar la calidad de las imágenes. Esta investigación se sumerge en cómo los algoritmos de IA pueden identificar y corregir artefactos comunes por medio de computarización de las tareas repetitivas de control de calidad, liberando a los profesionales de la salud para centrarse en interpretaciones más complejas y decisiones clínicas cruciales.

Mediante esta revisión se espera estudiar de los artefactos, su clasificación y los diferentes enfoques y técnicas propuestas por la IA como solución a la problemática de los artefactos, así como los beneficios potenciales y los desafíos implementación de la IA en entornos clínicos que busca impactar la precisión diagnóstica, la eficiencia de flujo de trabajo y calidad de atención en el contexto del estudio angiográfico brindando una visión integral de como la IA está transformando la detección de artefactos en angiografía.

Planteamiento del Problema

La angiografía es un procedimiento radiológico utilizado para el estudio anatómico de los vasos sanguíneos con el fin de detectar anomalías presentes y brindar la información necesaria para un correcto diagnóstico y tratamiento médico al paciente.

Estos procedimientos se realizan en un servicio de radiología y tienen la función de permitir la visualización de las irregularidades, lesiones y/o anomalías en el interior del cuerpo humano, generando así imágenes en escala de grises que se dan por la cantidad de radiación que absorben los tejidos (Pourasad y Cavallaro, 2021). Con el desarrollo de la técnica de inyección de un medio de contraste es posible evidenciar la dirección y flujo de sangre por los vasos sanguíneos, sus aplicaciones incluyen el diagnóstico de obstrucciones vasculares como los aneurismas, malformaciones en arterias o venas, así como el diagnóstico de hemorragias, la evaluación de vascularización de tejidos malignos e incluso como guía para intervenciones quirúrgicas (Organización Mundial de la Salud [OMS], 2015).

En el contexto colombiano, la implementación de algoritmos de IA en la angiografía representa una oportunidad significativa para mejorar el acceso a diagnósticos precisos y oportunos, especialmente en áreas donde la disponibilidad de especialistas puede ser limitada. Esto no solo beneficia a los pacientes al permitir una detección temprana de enfermedades, sino que también contribuye al avance de la medicina en el país al incorporar tecnologías innovadoras en el campo de la radiología y la cardiología. Sin embargo, a pesar de los avances en el desarrollo de algoritmos de IA para la interpretación de imágenes radiológicas en angiografía, existen desafíos importantes que deben abordarse.

Al vernos inmersos en el servicio de la radiología podemos evidenciar la complejidad que existe en cuanto a los artefactos que se llega a visualizar en una imagen, permitiendo diferenciar

las densidades entre artefacto y una posible patología .Al comprender esto ,nosotros realizamos esta investigación con el fin de describir una oportunidad clara que permita por medio de la tecnología aportar en la calidad de imagen ,estando a la vanguardia de los avances de la IA en el diagnóstico preciso, brindándole una buena e innovadora atención al paciente.

Justificación

Lo que hoy se conoce como inteligencia artificial, no solamente ayuda en el diagnóstico sino en la planificación y organización de la atención personalizada, ya que sus programas pueden examinar datos clínicos e imágenes médicas apoyando el proceso de diagnóstico y tratamiento del paciente, lo que conlleva el inicio de desarrollo de herramientas con gran variabilidad de aplicaciones en las funciones de asistencia del trabajo radiológico, optimización de la técnica, detección de artefactos, segmentación, localización de lesiones y el diagnóstico avanzado de imágenes (Marangoni et al., 2018).

Hoy en día la angiografía es considerada como el examen radiológico Gold standard para la evaluación del árbol vascular con gran utilidad en la evaluación de anomalías presentes en las estructuras anatómicas del cuerpo humano. Con relación a la detección de artefactos en angiografía dentro de un marco más amplio y resaltando su relevancia en el mundo y en Colombia, es fundamental considerar la revisión literaria sobre los algoritmos de inteligencia artificial (IA) como una herramienta en la detección de artefactos en imágenes radiológicas, la cual genera avances significativos al mejorar la eficiencia y precisión del diagnóstico radiológico, lo que puede llevar a una mejora significativa en el tratamiento de enfermedades cardiovasculares y otras afecciones relacionadas (Breysse, 2023).

De acuerdo con lo anterior, es de gran importancia para nosotros describir los avances que permiten realizar la detección de los artefactos por medio de algoritmos de la IA. Como personal asistencial debemos estar a la vanguardia de las actualizaciones de los equipos (software) que permitan asegurar la calidad de los estudios y aportar un buen diagnóstico de la imagen, con el fin de reconocerla como una oportunidad de mejora, sin olvidar los desafíos que nos enfrentamos con su implementación.

Objetivos

Objetivo General

Describir los avances de la IA para la detección de artefactos en angiografía.

Objetivos Específicos

Identificar y clasificar los principales artefactos mediante la descripción de sus características.

Reconocer las oportunidades que la IA ofrece en la detección de artefactos en angiografía.

Explorar los desafíos en la implementación de la IA en la detección de artefactos en angiografía.

Marco Teórico

La inteligencia artificial (IA) se define como un conjunto de tecnologías que permiten a las computadoras realizar una variedad de tareas, incluyendo la capacidad de ver, comprender, traducir lenguaje, analizar datos, hacer recomendaciones y más. La IA busca imitar la función cognitiva humana a través de máquinas, procesadores y software, con el objetivo de realizar tareas de procesamiento y análisis de datos. En términos simples, la IA consiste en máquinas diseñadas para razonar, aprender, realizar acciones y resolver problemas.

En los últimos años, las herramientas de IA en radiología han demostrado su capacidad para reconocer patrones de alta complejidad en las imágenes, con un rendimiento que puede equiparar , Se han evidenciado escenarios clínicos en los cuales las tecnologías de IA pueden realizar una valoración radiológica más rápida y eficiente respecto a los métodos actuales, aún existen brechas y retos en el desarrollo ético de la IA en la atención médica, en la validación adecuada de algoritmos, en el desarrollo de mecanismos efectivos para compartir datos y en la solución de los obstáculos regulatorios.

En esta revisión, busca reconocer las oportunidades que nos brindan los desarrollos tecnológicos para nutrir la práctica del médico, optimizar los procesos de enseñanza y generar mayor eficacia en la asistencia sanitaria del futuro. En este sentido, los radiólogos cada día son menos espectadores de los desarrollos y más participes y consumidores además incluye una gama muy amplia de funciones inteligentes realizadas por computadoras como la resolución de problemas, la planificación, la representación del conocimiento, el procesamiento del lenguaje y el aprendizaje automático. Sin embargo, es a través del aprendizaje profundo donde se logra el mayor impacto (Harrington y Johnson, 2018).

El amplio campo de aplicaciones de la IA en radiología abarca todas las fases de adquisición, procesamiento e interpretación de imágenes, así lo menciona Aguirre et al. (2018). Podemos enumerar las cuatro grandes áreas objetivos de la inteligencia artificial en la imagenología: 1) Funciones de asistencia del trabajo del radiólogo. 2) Optimización de la técnica radiológica. 3) Segmentación y detección de lesiones. 4) Diagnóstico basado en imágenes.

En resumen, el uso de datos y la consideración de sesgos son aspectos críticos en el desarrollo y la implementación de sistemas de IA para la interpretación de angiografías. Se requiere una cuidadosa atención a la calidad y representatividad de los datos, así como a la implementación de estrategias para mitigar sesgos y promover resultados equitativos y precisos en la práctica clínica.

Artefactos

Los artefactos son imágenes que no reflejan la verdadera anatomía del paciente en un estudio radiológico. En el caso de estudios de tomografía computarizada (TC) de coronarias, los artefactos pueden ser la causa del 100% de los falsos positivos y negativos, lo que resalta la importancia de identificar y comprender estos artefactos para evitar interpretaciones incorrectas en los diagnósticos radiológicos.

Entre los más comunes que se presentan:

Distorsión Geométrica

Este tipo de artefacto puede afectar la forma y la estructura de los vasos sanguíneos en las imágenes angiográficas, dificultando la visualización precisa de la anatomía vascular (Sierra et al., 2018).

Pérdida de Señal

La pérdida de señal en las imágenes angiográficas puede deberse a diversos factores, como la presencia de ruido o interferencias, lo que puede afectar la claridad y la definición de los vasos sanguíneos. El contraste puede causar artefactos si no se administra correctamente o si hay problemas con el catéter de inyección (Santos et al., 2005).

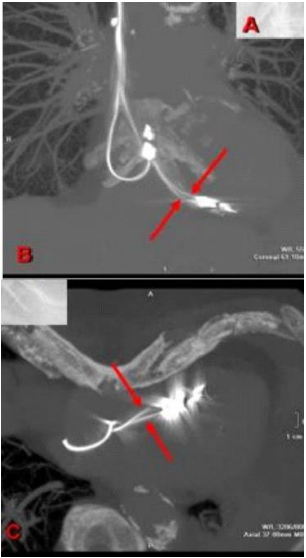

Artefactos de Movimiento

Los artefactos de movimiento, causados por la respiración del paciente o movimientos involuntarios durante el procedimiento, pueden generar imágenes borrosas o distorsionadas de los vasos sanguíneos. Los reflejos y refracciones de luz pueden distorsionar la imagen en la angiografía. Los artefactos de movimiento pueden ocurrir debido a la respiración o el movimiento del paciente durante el procedimiento. La interferencia electromagnética puede crear ruidos no deseados en las imágenes angiográficas (Ramírez, 2015). Cabe señalar que. También existen otro tipo de artificios de origen asociado al ambiente y hacen referencia principalmente a aspectos como la humedad, la temperatura, el exceso de polvo dentro del ordenador, lo cual genera errores en el algoritmo de reconstrucción produciendo distorsiones.

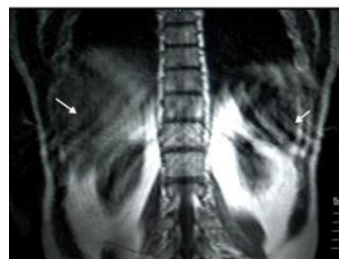
Adicionalmente, cabe mencionar que los artificios son el resultado de la interacción entre el paciente y el equipo causando distorsión, adición o error en la imagen, estos se dividen según su origen y características. Así lo ratifica el autor Puentes et al. (2021):

Varios problemas deben resolverse previo a la implementación de la IA en la práctica diaria. Estos incluyen el papel los acuerdos sobre los desarrollos en la IA para la obtención de imágenes, el desarrollo ético y el uso de la IA en la atención médica, la validación adecuada de cada algoritmo, el desarrollo de mecanismos efectivos para compartir datos y la solución de los obstáculos regulatorios de la IA. (p. 595)

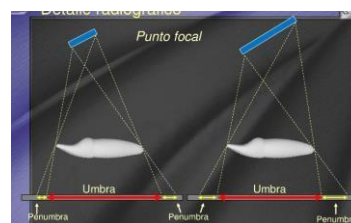
Tabla 1*Clasificación de los Principales Artefactos*

Categoría Asociada al Paciente			
Tipo de artefactos	Causa	Aspecto	Imagen del artefacto
Artefacto de movimiento	Se producen por movimientos del paciente (respiración, latidos cardíacos, temblor, excitación, nerviosismo, deglución, peristaltismo, etc.) (Estos movimientos se presentan durante el procedimiento de adquisición de imágenes y pueden ser controlados, es decir, voluntarios o fisiológicos, es decir involuntarios.	Se caracterizan por las líneas blancas y negras intercaladas, manchas negras, pérdida de la resolución, desdoblamiento de los contornos de estructuras o distorsión de la anatomía.	<p>Figura 1 <i>Artefacto Producido por el Movimiento Cardíaco. Cable de Marcapasos Doble</i></p>  <p><i>Fuente. Cuartero et al. (2018)</i></p>
Artefacto Metálico	Ocurren por la existencia de objetos metálicos en el campo de visión del haz. Pueden ser: joyas, prótesis, material de osteosíntesis, utensilios médicos.	Se identifica en las imágenes como una zona de un halo de falsa absorción en distintas direcciones. Aparece como bandas o “rayos de sol”, líneas de transición hipo e hiperdensas en el elemento de metal. (Santori et al., 2015).	<p>Figura 2 <i>Artefacto por Cables de Marcapasos</i></p>  <p><i>Fuente. Sociedad Española de Imagen Cardíaca (2024)</i></p>

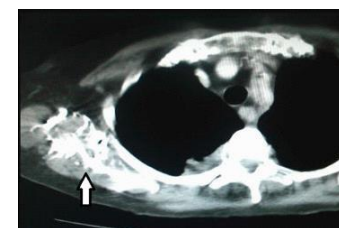
Artefacto de solapamiento	Se producen cuando los cortes se superponen, por lo que, en el campo de estudio no se visualizan las estructuras anatómicas que deben estar presentes en el corte de la imagen.	Presenta un efecto “cebra” o tornasolado, es decir, líneas blancas y negras intercaladas en el margen de la imagen o al extremo del corte.	<p>Figura 3</p> <p><i>Artefactos de Movimiento Respiratorio por Taquipnea Causada por la Angustia del Paciente Durante el Estudio</i></p>
Artefacto de entrada de flujo	Ocurre como consecuencia del corto intervalo de tiempo entre la administración del contraste endovenoso y el comienzo de la adquisición de los datos. (Sartori et al., 2015).	Imagen borrosa con resolución espacial limitada (Sartori et al., 2015). Zona de penumbra con relación al foco.	<p>Figura 4</p> <p><i>Artefacto de Entrada de Flujo</i></p>
Artefacto de los blancos por alteración de los detectores o error de estabilidad	Se presentan por una alteración en la calibración y balance de los detectores o cuando el tubo y los detectores no están centrados respecto.	Se da principalmente a nivel de las venas axilar o subclavia en las TC de tórax con contraste intravascular. Se produce una distorsión de la imagen con incremento de la densidad.	<p>Figura 5</p> <p><i>Artefacto de los Blancos por Alteración de los Detectores o Error de Estabilidad</i></p>



Fuente. Sartori et al. (2015).


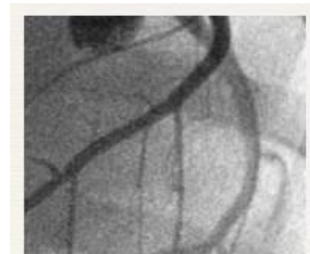


Fuente. Padilla (2010)



Fuente. Sartori et al. (2015).

Ruido	Ocurre por un error en el cálculo de la técnica de adquisición de la imagen (Kv-Mas).	Falla por parámetros no apropiados del equipo. (Santori et al., 2015). Hay un efecto con rayas y líneas especuladas al azar en dirección a la mayor atenuación. Las estructuras de alta densidad se observan con bajo contraste y los tejidos blandos tienen poca resolución y por ende presentan borrosidad.	<p>Figura 6</p> <p><i>Angiografía Coronaria con Ruido</i></p> <p><i>Fuente. Gefjun (2014)</i></p>
Artefacto de helicoidales en escaneo multisección	Se presenta en los equipos multicorte cuando trabaja en modo helicoidal con detectores activados.	Se caracteriza por la presencia de líneas negras y blancas formando un espiral.	<p>Figura 7</p> <p><i>Artefacto de Helicoidales en Escaneo Multisección</i></p> <p><i>Fuente. Sitja (2014)</i></p>



Desafíos en la Implementación de la IA

Durante del desarrollo de la investigación, se conocieron los retos a los cuales se enfrenta la inteligencia artificial y su uso en la angiografía. Obtención de datos de calidad, Garantiza la disponibilidad de conjuntos de datos de imágenes radiológicas de alta calidad y etiquetados adecuadamente para entrenar los algoritmos de IA de manera efectiva (Puentes et al., 2021). Superación de sesgos y generalización, Aborda el sesgo en los datos y asegurar que los algoritmos sean capaces de generalizar de manera efectiva a diferentes contextos y tipos de artefactos en angiografía (Puentes et al., 2021), Desarrollo de algoritmos precisos los cuales Desarrollan algoritmos de IA altamente precisos y robustos que puedan detectar una amplia variedad de artefactos en imágenes de angiografía con alta sensibilidad y especificidad (Allende et al., 2017), Integración en entornos clínicos, Garantizan la integración efectiva de los algoritmos de IA en los flujos de trabajo clínicos, de modo que puedan utilizarse de manera eficiente por los profesionales de la salud en la interpretación de imágenes (Allende et al., 2017), Consideraciones éticas y legales Abordan las consideraciones relacionadas con el uso de algoritmos de IA en la interpretación de imágenes médicas, incluyendo la privacidad de los datos y la transparencia en las decisiones clínicas (Serrahima, 2022).

Metodología

En la presente sección se presenta la metodología que seguirá la investigación, describiendo el enfoque, el tipo de análisis a utilizar para estudiar la información obtenida y las respectivas fases en conformidad con la descripción de los avances de IA en la detección de artefactos en angiografía.

Es de mencionar que, el enfoque a tener cuenta para este trabajo es cuantitativo de tipo analítico, puesto que la presente investigación pretende realizar una revisión exhaustiva de la literatura existente mediante datos de fuentes secundarias y abiertas sobre angiografía y los artefactos que pueden presentarse. Aportando y permitiendo identificar el procedimiento radiológico utilizado para el estudio anatómico con el fin de detectar anomalías presentes y brindar la información necesaria para un correcto diagnóstico y tratamiento médico al paciente, aportando nuevos conocimientos al campo de la radiología al combinar la experiencia clínica con la capacidad de procesamiento y análisis de datos de la inteligencia artificial (Breysse, 2023).

El presente planteamiento metodológico es el que más conviene a él propósito del trabajo para poder describir la información necesaria respecto a la problemática planteada. Es por esto que, el trabajo se desarrollara en tres fases: 1. Búsqueda y revisión literaria relacionada con la problemática planteada, 2. Análisis Respecto de los Referentes Bibliográficos Seleccionados, 3. Análisis Final del el impacto y los desafíos de los algoritmos desarrollados por medio de la IA para la detección de artefactos en angiografía.

No cabe duda de que, en los servicios de radiología se identifica la importancia de la angiografía en el diagnóstico por imagen, cuya función es el estudio de vasos sanguíneos que no son visibles en la Rx convencional. Conmemorando, la primera angiografía realizada en 1950 en Colombia, hecho que sigue trascendiendo con grandes avances. Este antecedente histórico nos

incentivó a realizar esta investigación, por consiguiente, se busca resaltar la angiografía como un procedimiento efectivo para el diagnóstico de enfermedades cardiovasculares por medio de la visualización del estado de las arterias y detección de posibles obstrucciones o anomalías en el flujo sanguíneo, lo cual disminuye los reportes de mortalidad y patologías vasculares por medio observación temprana de características en imágenes angiográficas. Tenido en cuenta anterior, el desarrollo de esta investigación es de gran utilidad para la actualización del conocimiento de los tecnólogos en cuanto a las tecnologías de la vanguardia.

Las fuentes de información proporcionadas respaldan este enfoque, destacando la importancia de la inteligencia artificial en la cardiología, la aplicación de la IA en la detección temprana de enfermedades, y los avances en el análisis de imágenes médicas. Estos recursos ofrecen una base sólida para comprender cómo la inteligencia artificial puede revolucionar la detección de artefactos en la obtención de imágenes radiológicas, aportando nuevos conocimientos y enfoques que pueden transformar la práctica clínica y mejorar la atención médica en Colombia (Ministerio de Ciencia, Tecnología e información, 2024).

En cuanto a los avances logrados en el desarrollo de algoritmos de IA para interpretar imágenes radiológicas, se ha demostrado que la inteligencia artificial es capaz de analizar grandes volúmenes de datos de manera eficiente y precisa. Por ejemplo, se ha implementado tecnología de IA para la cuantificación automatizada en la angiografía coronaria, lo que ha demostrado un potencial significativo en el análisis de enfermedades cardíacas, permitiendo una evaluación precisa y detallada de la enfermedad (Marcos, 2023).

Desarrollo del Proyecto

Tabla 2

Literatura Encontrada y Revisada sobre Artefactos en Angiografía

Artículo/Tesis	Autor/es	Objetivo/Idea principal
Angiografía por resonancia magnética: técnica y aplicaciones en el estudio de la estenosis de carótida		Angiografía por resonancia magnética para el estudio de la estenosis de la arteria carótida por aterosclerosis. El grado de estenosis se puede diagnosticar con precisión mediante el uso de un método que lo distingue del tejido con flujo sanguíneo inactivo. Conociendo y calculando el grado de estenosis se obtienen imágenes reconstruidas, principalmente en forma de proyección de máxima intensidad mediante criterios y NASCET. /o o ECST determina la acción terapéutica utilizada para tratar la enfermedad. Por este motivo, es muy importante realizar los cálculos con rigor y precisión.
Sistema de detección de artefactos en angiografías mediante técnicas de procesamiento de imágenes e inteligencia artificial.	Pourasad, y Cavallaro (2021).	La angiografía es un procedimiento de rayos X que detecta anomalías en los vasos sanguíneos del cuerpo para brindar a los pacientes la información que necesitan para un tratamiento adecuado. Estos procedimientos se realizan utilizando equipos como la radiología de absorción tisular (Pourasad y Cavallaro, 2021). El método más adecuado para detectar artefactos en angiografía es el método de red neuronal convolucional, es decir, el modelo ResNet-18.
Aportación de la TC angiografía aórtica a la planificación del implante valvular transcatóter		La angiografía por tomografía computarizada multicorte es óptima para planificar el examen de pacientes susceptibles de implantación de válvula aórtica, incluido el examen de la raíz aórtica y en ocasiones, el examen de la arteria coronaria. Identificar cambios morfológicos en los vasos sanguíneos y tomar las medidas adecuadas puede indicar correctamente los procedimientos endovasculares mencionados.

Seguimiento inicial angiográfico mediante tomografía computarizada multidetector de 64 cortes de injertos de arteria radial	La calidad del examen radiológico fue buena, excepto en dos casos por artefactos de movimiento y dos casos por falta de contraste y alteración de frecuencia. Se observó oclusión de cinco injertos de AR. Cuatro se rellenan en el tercio proximal, la parte distal se rellena con vasos de madera natural y uno se rellena por completo. Todos los injertos de AR cerrados procedían de la región circunfleja. Dos injertos PR tuvieron estenosis severa y uno tuvo estenosis moderada. En el seguimiento, 10 pacientes informaron parestesias en la mano y muñeca de la pierna no dominante trasplantada sin déficits motores ni secuelas durante el primer mes después de la cirugía. Cuatro pacientes desarrollaron síntomas debido a angina de estrés, tres de los cuales requirieron revascularización transluminal percutánea con stents de angioplastia coronaria transluminal percutánea (ACTP).
---	--

Fuente. Autoría propia.

Tabla 3*Literatura Encontrada y Revisada sobre la Utilidad de la IA en Radiología*

Artículo/Tesis	Autor/es	Objetivo/Idea principal
Inteligencia Artificial en Radiología.	Marin y Lucini (2021)	La capacidad de la IA y su gran potencial para infinidad de utilidades en la adquisición, el procesamiento y el informe de imágenes, por medio de la revisión de herramientas desarrolladas y disponibles. Ahora bien, por otra parte, los conflictos importantes a evaluar como la privada, así como la ética.
Impacto de la Inteligencia Artificial en la Radiología.	Iglesias (2023)	Los sistemas de diagnóstico asistidos por computadora se han utilizado en radiología durante años atrás como una forma primitiva de uso de la IA, por lo que el continuo desarrollo de estas tecnologías beneficia la optimización del flujo de trabajo, radiómica, predicción y clasificación de imágenes radiológicas.
Algoritmos para el procesamiento de imágenes con artefactos de endurecimiento de haz en tomografía computarizada.	Hernández y Fernández (2021)	Comparan algoritmos para el procesamiento de imágenes aplicables al proceso de calidad de imágenes que presentan artefactos de endurecimiento del haz en tomografía. Se estudiaron los algoritmos en cada fase de reconstrucción, pre – procesamiento, segmentación y extracción de características en imágenes con endurecimiento del haz teniendo en cuenta sus aciertos.
Aplicación de un modelo de inteligencia artificial para la evaluación radiológica de los pacientes positivos COVID-19.	Lovelle et al. (2021)	El uso de la inteligencia artificial como herramienta imagenológica de los pacientes positivos COVID-19, demostrando la revolución tecnológica que presume algoritmos para máquinas capaces de responder y apoyando los procesos de atención y el flujo de trabajo del servicio de radiología.

Inteligencia artificial aplicada a la imagen médica. Revisión de tema.	Aguirre et al. (2018)	El desarrollo de la Deep learning o aprendizaje profundo, desarrolla redes neuronales a las cuales se les enseña una base de datos y su eficiencia aumenta con el aprendizaje, por ello el espectro de aplicaciones incluye: apoyo del trabajo radiológica, optimización de la técnica y procesamiento de imágenes, segmentación y detección de lesiones y/o artefactos y diagnostico basado en imágenes.
Sistema de detección de artefactos en angiografías mediante técnicas de procesamiento de imágenes e inteligencia artificial.	Ramírez et al. (2023)	Investigación sobre las técnicas existentes de procesamiento de imágenes e inteligencia artificial para la detección de artefactos que incluyen el procesamiento de imágenes y las técnicas de inteligencias artificial por medio de redes así mismo la descripción de los artefactos de asociados a la angiografía. Seguidamente se plantea un interfaz y se realizan las pruebas para verificar su correcto funcionamiento.
Redes Neuronales convulsionales: Un modelo de Deep Learning en imágenes diagnosticas. Revisión del tema.	Lubinus et al. (2021)	En este estudio en particular, se describe un aprendizaje profundo que tiene efecto en el proceso de adquisición e interpretación de imágenes ofreciendo una explicación concisa de las redes neuronales convulsionales, función y su aplicación en las imágenes diagnosticas. Las redes convulsionales a través de un filtro que se aplica a la imagen permite extraer ciertas características o patrones dentro de la imagen como detectar bordes y mejorar la escala de grises.

Fuente. Autoría propia.

Tabla 4

Literatura Encontrada y Revisada sobre los Desafíos que Enfrenta la Implementación de la IA en Radiología

Artículo/Tesis	Autor/es	Objetivo/Idea principal.
Análisis de la inteligencia artificial en las relaciones laborales	Alarcón et al. (2019)	Es importante reconocer que la implementación de la inteligencia artificial no debe significar un retroceso en la calidad de las relaciones laborales. La inteligencia artificial (IA), puede ser entendida como la utilización de tecnologías para imitar a la inteligencia humana, a través de máquinas o sistemas programados para ejercitar acciones humanas, como usar información, razonar, corregir, validar, entre otros.
La Inteligencia Artificial: desafíos teóricos, formativos y comunicativos de la ratificación	Lope et al. (2020)	El mejor aprovechamiento de la gran cantidad de datos, para establecer pautas de reacción inmediata, poder elaborar predicciones y mejorar la experiencia del usuario. Todo ello incide directamente en la cuestión de las competencias digitales.
La Inteligencia Artificial: desafíos teóricos, formativos y comunicativos de la ratificación	Mrowinski et al. (2017)	El desarrollo de internet y la Web, la digitalización y el acceso abierto, están generando una gran cantidad de datos cuyo tratamiento y análisis con técnicas de IA, facilitan una mejor información sobre el impacto de las publicaciones científicas y generan nuevo conocimiento. Respecto a los procedimientos cualitativos, la revisión por pares a menudo plantea deficiencias como la falta de criterios claros para la valoración. La utilización de determinada de los algoritmos basados en programación de la IA reducir un 30% el proceso de revisión en el caso más avanzado en el servicio con una ligereza en la atención prestada.

Desafíos de la gestión del talento humano en tiempos de pandemia covid 19	Karwehl y Kauffeld (2021)	La inteligencia artificial puede añadir valor al área asistencial proporcionando información en tiempo real a los colaboradores como: registros de entrada, grado de comunicación entre colaboradores, clima laboral, gustos y preferencias, informes predictivos para mejorar el trabajo en equipo, liderazgo y tomar las mejores decisiones
---	---------------------------	---

Fuente. Autoría propia.

Tabla 5

Literatura Encontrada y Revisada sobre las Oportunidades que Ofrece la IA en la Detección de Artefactos

Artículo/Tesis	Autor/es	Objetivo/Idea principal
Modelo de IA para la detección de la tortuosidad arterial coronaria.	Cobo et al. (2023)	<p>La tortuosidad de las arterias coronarias es una condición poco frecuente, donde las arterias parecen “retorcerse” y es un factor de riesgo de sufrir un infarto o una aneurisma.</p> <p>Se realiza una angiografía coronaria, pero requiere de un examen exhaustivo y largo por parte de los cardiólogos.</p> <p>Estos jóvenes han desarrollado un modelo de inteligencia artificial basado en aprendizaje profundo (Deep learning), capaz de detectar la tortuosidad coronaria con mayor rapidez y misma precisión que un especialista han desarrollado redes neuronales convolucionales para clasificar a los pacientes que padecen esta anomalía.</p> <p>El modelo desarrollado se ha entrenado durante dos años con 658 angiografías coronarias de 401 pacientes seleccionados de una base de datos de 18.000 personas que acudieron entre 2016 y 2022 al hospital de Talca Chile muchos de estos de nacionalidad colombiana.</p> <p>Con un tipo de Inteligencia Artificial denominada aprendizaje profundo se podrían detectar aneurismas cerebrales potencialmente mortales en la angiografía por tomografía computarizada, el Long et al. (2014) explican que diariamente los profesionales de la salud se enfrentan a casos en que el ojo humano pasa por alto algunas lesiones importantes durante una evaluación de rutina con apoyo de imágenes</p>
Impacto de la IA en detección de aneurismas cerebrales.		

Angiografía coronaria cuantitativa automatizada basada en IA analiza con precisión enfermedad cardiaca.	Cueva y Moon (2023)	<p>radiológicas , el aprendizaje profundo tiene un potencial enorme como apoyo complementario para lograr una interpretación más precisa de los aneurismas cerebrales , este tipo de IA se entrena con imágenes existentes y con base en ello reconoce anomalías que pueden ser de difícil reconocimiento. El Dr. Long junto con su equipo científico desarrollo un algoritmo extremadamente sensible y totalmente automático para detectar posibles aneurismas en imágenes de angiografía por tomografía computarizada , haciendo uso de más de 500 tomografías de diferentes pacientes lograron entrenar el sistema de IA , posteriormente , lo pusieron a prueba con 534 tomografías en las que se evidenciaban al menos 649 aneurismas. El algoritmo fue capaz de detectar 633 de los 649 aneurismas cerebrales logrando un porcentaje de sensibilidad de 97.5%. Además encontró ocho nuevos aneurismas que no habían sido vistos por los médicos en la evaluación inicial.</p> <p>“En pocas palabras el sistema de aprendizaje profundo está destinado a ayudar a los lectores humanos, no a reemplazarlos”, concluye, el Dr. Long. Un estudio realizado por investigadores del Hospital Universitario Uijeongbu ha demostrado como la angiografía coronaria cuantitativa basada en IA puede mejorar la toma de decisiones clínica, puede analizar automáticamente imágenes de angiografía 2D y ayudar en la toma de decisiones clínicas al proporcionar un método innovador para analizar imágenes de angiografía coronaria ofreciendo información automatizada y en tiempo real. El análisis se realizó utilizando el software MPXA-2000 recientemente desarrollado de Medipixel que</p>
---	---------------------	---

Transformación de Imágenes de Angiotomografía por medio del uso de IA.	Pullas (2021)	<p>utiliza un algoritmo diseñado para imitar el proceso de angiografía coronaria cuantitativa por expertos humanos. El análisis involucro 54 lesiones significativas de 47 pacientes que se sometieron a una intervención coronaria guiada por USIV. Los investigadores descubrieron que la AI-QCA produjo mediciones precisas y consistentes de lesiones estenoticas coronarias.</p> <p>Este estudio representa un avance significativo en la aplicación de la IA para mejorar la atención cardiovascular.</p> <p>“Creemos que esta nueva herramienta podría brindar confianza a los médicos tratantes y ayudarlos a toar decisiones clínicas optimas”, dijo el Dr. In Trae Moon.</p> <p>Los medios de contraste vía endovenosa que se usan en las angiotomografias contrastadas pueden tener incidencia en la salud nefrológica del paciente, sobre todo en aquellos que tienen antecedentes de hipertensión arterial, hipercolesterolemia, antecedentes genéticos en edad adulta mayor a 60 años y un riesgo cardiovascular aumentado.</p> <p>Llega ANGIOP.AI (Sistema de Transformación de Imágenes de Angiotomografía) basa su funcionamiento en el entrenamiento, validación y evaluación de un modelo CycleGAN para procesar imágenes de angiotomografias sin contraste y transformarlas en imágenes similares a las que se obtendrían usando métodos de contraste; se entrena un CycleGan para leer una imagen de un dataset X (imágenes sin contraste) y transformarlo para que parezca como si perteneciera a un dataset (imágenes con contraste).</p> <p>El Dr. Gonzalo Pullas facilito las imágenes de</p>
--	---------------	--

<p>La inteligencia artificial usa biomarcadores de la voz para predecir enfermedad arterial coronaria.</p>	<p>Rochester y Sara (2022)</p>	<p>angiotomografías con contraste y angiotomografías simples en 10 pacientes anónimos el total de imágenes facilitadas fueron 5.144 de 512 x 512 en escala de grises a las que se les aplicó una exploración de los datos para descartar imágenes a color y en 3D, sin datos atípicos y con diferencias en distribución de píxeles (zonas/cortes). Es importante mencionar que las angiotomografías fueron tomadas en la misma zona anatómica, pero en diferentes oportunidades y resultó igual que si se tomaran con contraste lo que es un avance importante en pro de los pacientes.</p> <p>Lo que se viene a futuro con ANGIOP.AI es usar la data generalizada para medir el impacto del uso del sistema en reducción de incidencia de enfermedades renales y /o desarrollar una aplicación Web.</p> <p>En un estudio recientemente, un equipo de investigación en cardiología empleó un algoritmo de inteligencia artificial para biomarcadores de la voz a fin de predecir con exactitud que pacientes tenían más probabilidad de sufrir una obstrucción arterial que lleva a más problemas cardíacos.</p> <p>Los indicadores de la voz relacionados con la presión más alta en las arterias coronarias usaron esa información como guía para el estudio actual que abarca a pacientes sometidos a una angiografía coronaria solicitada clínicamente y que evalúa cuanta obstrucción hay en las arterias que llevan al corazón. Aunque todavía se encuentra en etapa de investigación, la tecnología de inteligencia artificial para analizar la voz puede ser un medio digital.</p>
--	--------------------------------	--

Fuente. Autoría propia.

Tabla 6

Literatura Encontrada y Revisada sobre los Avances en el Desarrollo de Algoritmos de la IA para la Detección de Artefactos en Angiografía

Artículo/Tesis	Autor/es	Objetivos/Idea principal
Modelo de IA para la detección de la tortuosidad arterial coronaria. 12 de Julio de 2023.	Cobo et al. (2023)	<p>La tortuosidad de las arterias coronarias es una condición poco frecuente, donde las arterias parecen “retorcerse” y es un factor de riesgo de sufrir un infarto o una aneurisma.</p> <p>Se realiza una angiografía coronaria, pero requiere de una examen exhaustivo y largo por parte de los cardiólogos.</p> <p>Estos jóvenes han desarrollado un modelo de inteligencia artificial basado en aprendizaje profundo (Deep learning), capaz de detectar la tortuosidad coronaria con mayor rapidez y misma precisión que un especialista han desarrollado redes neuronales convolucionales para clasificar a los pacientes que padecen esta anomalía.</p> <p>El modelo desarrollado se ha entrenado durante dos años con 658 angiografías coronarias de 401 pacientes seleccionados de una base de datos de 18.000 personas que acudieron entre 2016 y 2022 al hospital de Talca Chile muchos de estos de nacionalidad colombiana.</p>
Impacto de la IA en detección de aneurismas cerebrales.	Long et al. (2014)	<p>Con un tipo de Inteligencia Artificial denominada aprendizaje profundo se podrían detectar aneurismas cerebrales potencialmente mortales en la angiografía por tomografía computarizada, el Dr. Xi Long explica que diariamente los profesionales de la salud se enfrentan a casos en que el ojo humano pasa por alto algunas lesiones importantes durante</p>

una evaluación de rutina con apoyo de imágenes radiológicas , el aprendizaje profundo tiene un potencial enorme como apoyo complementario para lograr una interpretación más precisa de los aneurismas cerebrales , este tipo de IA se entrena con imágenes existentes y con base en ello reconoce anomalías que pueden ser de difícil reconocimiento.

El Dr. Long junto con su equipo científico desarrollo un algoritmo extremadamente sensible y totalmente automático para detectar posibles aneurismas en imágenes de angiografía por tomografía computarizada , haciendo uso de más de 500 tomografías de diferentes pacientes lograron entrenar el sistema de IA , posteriormente , lo pusieron a prueba con 534 tomografías en las que se evidenciaban al menos 649 aneurismas.

El algoritmo fue capaz de detectar 633 de los 649 aneurismas cerebrales logrando un porcentaje de sensibilidad de 97.5%. Además encontró ocho nuevos aneurismas que no habían sido vistos por los médicos en la evaluación inicial.

“En pocas palabras el sistema de aprendizaje profundo está destinado a ayudar a los lectores humanos, no a reemplazarlos”, concluye, el Dr. Long.

Angiografía coronaria
cuantitativa automatizada
basada en IA analiza con
precisión enfermedad
cardiaca.

Cueva y Moon
(2021)

Un estudio realizado por investigadores del Hospital Universitario Uijeongbu ha demostrado como la angiografía coronaria cuantitativa basada en IA puede mejorar la toma de decisiones clínica, puede analizar automáticamente imágenes de angiografía 2D y

ayudar en la toma de decisiones clínicas al proporcionar un método innovador para analizar imágenes de angiografía coronaria ofreciendo información automatizada y en tiempo real.

El análisis se realizó utilizando el software MPXA-2000 recientemente desarrollado de Medipixel que utiliza un algoritmo diseñado para imitar el proceso de angiografía coronaria cuantitativa por expertos humanos. El análisis involucro 54 lesiones significativas de 47 pacientes que se sometieron a una intervención coronaria guiada por USIV. Los investigadores descubrieron que la AI-QCA produjo mediciones precisas y consistentes de lesiones estas noticas coronarias.

Este estudio representa un avance significativo en la aplicación de la IA para mejorar la atención cardiovascular.

“Creemos que esta nueva herramienta podría brindar confianza a los médicos tratantes y ayudarlos a toar decisiones clínicas optimas”, dijo el Dr. In Trae Moon.

Transformación de Imágenes de Angiotomografía por medio del uso de IA. Pullas (2022)

El Reto: Los medios de contraste vía endovenosa que se usan en las angiotomografías contrastadas pueden tener incidencia en la salud nefrológica del paciente, sobre todo en aquellos que tienen antecedentes de hipertensión arterial, hipercolesterolemia, antecedentes genéticos en edad adulta mayor a 60 años y un riesgo cardiovascular aumentado. Llega ANGIOP.AI (Sistema de Transformación de Imágenes de Angiotomografía) basa su funcionamiento en el entrenamiento, validación

y evaluación de un modelo CycleGAN para procesar imágenes de angiogramas sin contraste y transformarlas en imágenes similares a las que se obtendrían usando métodos de contraste; se entrena un CycleGAN para leer una imagen de un dataset X (imágenes sin contraste) y transformarlo para que parezca como si perteneciera a un dataset (imágenes con contraste).

El Dr. Gonzalo Pullas facilitó las imágenes de angiogramas con contraste y angiogramas simples en 10 pacientes anónimos el total de imágenes facilitadas fueron 5.144 de 512 x 512 en escala de grises a las que se les aplicó una exploración de los datos para descartar imágenes a color y en 3D, sin datos atípicos y con diferencias en distribución de píxeles (zonas/cortes). Es importante mencionar que las angiogramas fueron tomadas en la misma zona anatómica, pero en diferentes oportunidades y resultado igual que si se tomaran con contraste lo que es un avance importante en pro de los pacientes. Lo que se viene a futuro con ANGIOP.AI es usar la data generalizada para medir el impacto del uso del sistema en reducción de incidencia de enfermedades renales y /o desarrollar una aplicación Web.

La inteligencia artificial usa biomarcadores de la voz para predecir enfermedad arterial coronaria. Rochester y Sara (2023)

En un estudio recientemente, un equipo de investigación en cardiología empleó un algoritmo de inteligencia artificial para biomarcadores de la voz a fin de predecir con exactitud que pacientes tenían más probabilidad de sufrir una obstrucción arterial que lleva a

más problemas cardiacos.

Los indicadores de la voz relacionados con la presión más alta en las arterias coronarias Usaron esa información como guía para el estudio actual que abarca a pacientes sometidos a una angiografía coronaria solicitada clínicamente y que evalúa cuanta obstrucción hay en las arterias que llevan al corazón. Aunque todavía se encuentra en etapa de investigación, la tecnología de inteligencia artificial para analizar la voz puede ser un medio digital.

Fuente. Autoría propia.

Análisis de la Revisión Literaria: Avances de la IA para la Detección de Artefactos en Angiografía: una Oportunidad y un Desafío

Como se hace mencionado, la angiografía es una técnica de diagnóstico médico que utiliza imágenes de rayos X para visualizar los vasos sanguíneos en diversas partes del cuerpo. Sin embargo, las imágenes angiográficas pueden verse afectadas por artefactos identificadas como anomalías que dificultan las interpretaciones, por lo anterior es fundamental conocerlos para garantizar la calidad de las imágenes y la interpretación precisa de los estudios. Según los artículos proporcionados, se identifican varios tipos de artefactos que pueden afectar la calidad de las imágenes angiográficas y la interpretación de los hallazgos.

Estos artefactos pueden impactar la calidad de las imágenes y la interpretación de los resultados, por lo que es esencial reconocer su presencia y comprender cómo pueden afectar la precisión del diagnóstico radiológico. La identificación anatómica y el manejo adecuado de los artefactos son cruciales para obtener imágenes de alta calidad y garantizar una interpretación correcta de los estudios angiográficos sin que se presenten falsos positivos y negativos por efecto de los artefactos. La baja calidad de las imágenes que se obtiene por medio de rayos x, tomografías, y resonancia magnética es un fenómeno común que se vive clínicamente, puesto que se pueden encontrar artefactos en las imágenes producidas por el equipo, por el movimiento del paciente, endurecimiento del haz de rayos, entre otras (Sartoria et al., 2015).

En la era actual de la medicina basada en la evidencia, las directrices y por consiguiente las decisiones clínicas, la IA y su modelo computacional avanzado en el diagnóstico del tratamiento en Angiografía tiene un impacto importante en la práctica clínica y en un buen tratamiento se precisa un mejor diagnóstico y planificación, uno de los mayores avances es la integración de imagen tridimensional en los procedimientos endovasculares mediante

tecnologías de fusión que permiten que no se use medio de contraste (Gonzalo,2022). tiempo quirúrgico y exposición a la radiación por lo tanto la inteligencia está empezando a jugar un papel importante en el análisis automatizado de imagen.

La IA ofrece herramientas mediante el desarrollo de algoritmos con métodos de aprendizaje que simulan redes neuronales los cuales se pueden emplear para automatizar la detección de los artefactos en angiografía, utilizando diversas técnicas de procesamiento de imágenes, como la eliminación de ruido, la corrección de movimiento y la mejora del contraste. Además, los avances en tecnología, como la angiografía por sustracción digital, han mejorado significativamente la calidad de las imágenes angiográficas al reducir la presencia de artefactos.

En Colombia, se están realizando investigaciones de campo que formulan el desarrollo de algoritmos por medio de métodos que permiten la detección de artefactos mediante técnicas de procesamiento de imágenes con la base de datos de estudios angiográficos por medio de Python.

Entre los métodos utilizados para el desarrollo de algoritmos de detección de artefactos se distinguen las Red artificial Neuronal Convolutacional - CNN que consiste en tomar como referencia las unidades Hounsfield que marcan cada píxel de la imagen y permiten la localización de densidades. La función de la red CNN se basa en procesar las capas que lo componen e identificar distintas características en la información de entrada para operar matemáticamente. Se distinguen técnicas para realizar la detección de artefactos por medio de redes neuronales convolucionales como lo son: AlexNet, Inception, ResNext y ResNet-18, las cuales poseen profundidad de capas que permite clasificar imágenes en categorías de objetos teniendo en cuenta la imagen original.

En la literatura se reconoce la importancia de la IA en la radiología y más específicamente en la detección de artefactos representa una gran oportunidad que beneficia la

calidad, presión y automatización de la procesos de adquisición y obtención de la imagen mejorando así el flujo de trabajo y precisando el diagnostico, sin embargo no cabe duda que también su implantación en la clínica conlleva desafíos en aspectos como: La calidad de los datos es fundamental en el rendimiento de los algoritmos de la IA, por lo que disponer de conjuntos de datos de calidad y específicos y a su vez incluyan la variedad de artefactos radiológicos, con el fin de "enseñar" o "entrenar" modelos precisos representa una gran reto en la implementación. De la misma manera la recopilación y uso de datos médicos sensibles plantea preocupación en cuanto a lo privacidad y seguridad en búsqueda de que se debe garantizar la confidencialidad de la información al paciente.

Este enfoque innovador aporta nuevos conocimientos al campo de la radiología al combinar la experiencia clínica con la capacidad de procesamiento y análisis de datos de la inteligencia artificial. Al aplicar la IA en angiografía, se logra una detección más rápida y precisa de artefactos, lo que puede llevar a una mejora significativa en el diagnóstico y tratamiento de enfermedades cardiovasculares y otras afecciones relacionadas

Indudablemente, el aumento creciente en las necesidades de imágenes diagnósticas y su posible relación de oportunidad con el desarrollo de tecnologías de vanguardia han impuesto grandes desafíos y retos al implementarse en la práctica. Entre los desafíos se distingue, lo relacionado al propio software como lo es la predicción de tiempo de exploración necesario, minimizando la dosis de contraste utilizada y no aumentando la duración total del procedimiento, la obtención de datos de calidad para el equipamiento de la IA que abarque los principales artefactos y la falta de superación de los sesgos de datos y errores de análisis de imagen. Por otra parte, estos algoritmos desarrollados por la IA deben someterse a pruebas clínicas con el validar su eficacia, eficiencia y seguridad antes de su implementación en el contexto radiológico y

clínico, lo que requiere de tiempo, recursos y participación de expertos capacitados. Además de, los retos en términos de accesibilidad y cobertura para las instituciones por costos inasequibles.

El uso IA en radiología también genera desafíos relacionados con la privacidad y la protección de los datos de salud de los pacientes implicados en las angiografías, por lo que se requiere de normativas legales que cumplan con el derecho a la privacidad personal y la seguridad de datos. De la misma manera, la adaptabilidad y la actitud del personal de salud en cuanto al conocimiento y el uso de la tecnología en la práctica radiológica.

Conclusiones

En el presente trabajo nos permitió describir los artefactos que pueden estar presentes en imágenes de angiografía también donde se pueden conocer los fenómenos que afectan la toma de imágenes. Se destaca la importancia y el potencial transformador de la inteligencia artificial en el campo. A través de la implementación de algoritmos de aprendizaje automático y redes neuronales artificiales, se ha demostrado que la inteligencia artificial puede mejorar significativamente la eficiencia, objetividad y estandarización en la interpretación de imágenes médicas enfocadas en superar las limitaciones humanas, ofreciendo una interpretación más precisa, reduciendo el tiempo de interpretación, aumentar la detección de anomalías y mejorar la calidad del diagnóstico representa un avance revolucionario en la práctica radiológica. Y la solución a la necesidad de mejorar la calidad y los artefactos por medio de herramientas tecnológicas de inteligencia artificial

Recomendaciones

Recomendamos la lectura de esta investigación con el fin tener presente los avances que se han desarrollado en el campo de angiografía inmersa en la inteligencia artificial, sin olvidar la importancia de esta en la actividad asistencial y el diagnóstico de pacientes.

Además de, reconocer la importancia de la actualización de conocimiento en cuanto a los softwares que se emplean en la toma de imágenes con el fin de conocer estas herramientas que pueden llegar a ser de funcionalidad en la práctica.

Referencias Bibliográficas

- Aguirre, F., Carballo, L., González, X., y Gigirey, V. (2018). Inteligencia artificial aplicada a la imagen médica. *Revista de Imagenología*, 24(2), 9-20.
<https://sriuy.org.uy/ojs/index.php/Rdi/article/view/94>
- Alarcón, A., Villalba, J., y Franco, J. (2019). La inteligencia artificial y su impacto en la enseñanza y el ejercicio del derecho. *Prolegómenos*, 22(44), 7-10.
<https://doi.org/10.18359/prole.4353>
- Allende, F., Araya, K., Madariaga, E., Bitar, P., y Paolinelli, P. (2017). Calidad de imagen y reducción de dosis en angiogramografía computarizada de arterias coronarias usando protocolo de baja energía. *Revista chilena de radiología*, 23(3), 130-139.
<https://doi.org/10.4067/S0717-93082017000300007>
- Breysse, M. (2023). *Inteligencia artificial en la práctica clínica: lo que un cardiólogo debe saber*. <https://secardiologia.es/publicaciones/podcast/14494-cardiopodcast-2x18-inteligencia-artificial-en-la-practica-clinica-lo-que-un-cardiologo-debe-saber>
- Cobo, M., Lloret, L., y Heredia, I. (2023). *Modelo de IA para la detección de la tortuosidad arterial coronaria*. <https://ifca.unican.es/en-us/news/Paginas/IFCA-researchers-develop-AI-model-for-detecting-coronary-artery-tortuosity.aspx>
- Cuartero, J., Quintana, I., Dinu, L., González, J., Gómez, T., y Artigas, J. (2018). "Eppur si muove". Artefactos por movimiento en TC. Conocerlos. *Seram*(33), 1-33.
<https://piper.espacio-seram.com/index.php/seram/article/view/2004>
- Cueva, T., y Moon, I. (2023). *AI-Based Automated Quantitative Coronary Angiography Accurately Analyzes Heart Disease*. <https://www.hospimedica.com/critical->

care/articles/294797572/ai-based-automated-quantitative-coronary-angiography-accurately-analyzes-heart-disease.html

Gefjun. (2014). *Parte 8. Calidad de imagen en angiografía cardíaca* .

https://www.slideserve.com/gefjun/parte-8-calidad-de-imagen-en-angiograf-a-card-aca#google_vignette

Harrington, S., y Johnson, M. (2018). The FDA and Artificial Intelligence in Radiology:

Defining New Boundaries. *J Am Coll Radiol*, 16(5), 743-744. <https://doi.org/10.1016/j.jacr.2018.09.057>

Hernández, Y., y Fernández, Y. (2021). Algoritmos para el procesamiento de imágenes con

artefactos de endurecimiento de haz en tomografía computarizada. *Revista Cubana de Ciencias Informáticas*, 15(2), 96-117. <http://scielo.sld.cu/pdf/rcci/v15n2/2227-1899-rcci-15-02-96.pdf>

Iglesias, D. (2023). Impacto de la Inteligencia Artificial en la Radiología. *Revista Cubana de*

Informática Médica, 15(1), 1-12. <http://scielo.sld.cu/pdf/rcim/v15n1/1684-1859-rcim-15-01-e624.pdf>

Karwehl, L., y Kauffeld, S. (2021). Traditional and new ways in competence management:

Application of HR analytics in competence management. *Zeitschrift für Angewandte Organisationspsychologie (GIO)*, 52, 7–24. <https://doi.org/10.1007/s11612-021-00548-y>

Long, X., Fonseca, P., Foussier, J., y Aarts, R. (2014). *A novel low-complexity post-processing*

algorithm for precise QRS localization. Springer.

Lope, V., Mamaqi, X., y Vidal, J. (2020). La inteligencia artificial desafíos teóricos, formativos y

comunicativos de la datificación digital. *Icono*, 18(1), 58-88.

<https://doi.org/10.7195/ri14.v18i1.1434>

- Lovelle, O., Machín, W., y Pérez, M. (2021). Inteligencia artificial: una herramienta en la imagenología para los pacientes positivos a la COVID-19. *EDUMECENTRO*, 13(4), 1-13. <https://revedumecentro.sld.cu/index.php/edumc/article/view/1726>
- Lubinus, F., Rueda, C., Marconi, B., y Arias, Y. (2021). Redes Neuronales convulsionales: Un modelo de Deep Learning en imágenes diagnosticas. Revisión del tema. *Rev. colomb. radiol*, 32, 5591-559. <https://doi.org/10.53903/01212095.161>
- Marangoni, L., Murillo, B., Bustos, D., y Cabral, D. (2018). Rupturas Agudas de Ligamento Cruzado Anterior ¿Existe la Cicatrización Espontánea? *Artroscopia*, 25(2), 40-47. <https://www.revistaartroscopia.com.ar/ediciones-antiores/111-volumen-05-numero-1/volumen-25-numero-2/824-rupturas-agudas-de-ligamento-cruzado-anterior-existe-la-cicatrizacion-espontanea>
- Marcos, L. (2023). *Angiografía coronaria cuantitativa automatizada basada en IA analiza con precisión enfermedad cardíaca*. <https://www.hospimedica.es/cuidados-criticos/articles/294797611/angiografia-coronaria-cuantitativa-automatizada-basada-en-ia-analiza-con-precision-enfermedad-cardiaca.html>
- Marin, J., y Lucini, P. (2021). *Inteligencia artificial en radiología*. Universidad de Extremadura: https://dehesa.unex.es/bitstream/10662/12503/1/TFGUEX_2021_Marin_Rodriguez.pdf
- Ministerio de Ciencia, Tecnología e información. (2024). *Colombia ya cuenta con una Hoja de Ruta en Inteligencia Artificial*. https://minciencias.gov.co/sites/default/files/upload/noticias/hoja_de_ruta_adopcion_etica_y_sostenible_de_inteligencia_artificial_colombia_0.pdf

- Mrowinski, M., Fronczak, P., Ausloos, M., y Nedic, O. (2017). Artificial intelligence in peer review: How can evolutionary computation support journal editors? *Plos One*, 12(9), 1-11. <https://doi.org/10.1371/journal.pone.0184711>
- Organización Mundial de la Salud [OMS]. (2015). *Enfermedades cardiovasculares*. https://extranet.who.int/ncdccs/Data/CUB_D1_Guia%20Enfermedad%20Cerebrovascular%20CUBA.pdf
- Padilla, A. (2010). *Características Visuales y Geométricas de la Imagen Radiográfica*. https://issuu.com/padilla4/docs/caract_visual_y_geome-apariencia_normal2
- Pourasad, Y., y Cavallaro, F. (2021). A Novel Image Processing Approach to Enhancement and Compression of X-ray Images. *Int J Environ Res Public Health*, 83(13), 1-15. <https://doi.org/10.3390/ijerph18136724>
- Puentes, G., Salinas, E., y Triana, G. (2021). Inteligencia artificial y radiología: la disrupción tecnológica en la transformación de un paradigma. *Revista medicina*, 43(4), 594–605. <https://doi.org/10.56050/01205498.1648>
- Pullas, G. (2021). *Transformación de Imágenes de Angiotomografía por medio del uso de IA*. <https://saturdays.ai/2022/03/09/angiop-ai-transformacion-imagenes-angiotomografia-inteligencia-artificial/>
- Ramírez, D., Chahín, V., y León, M. (2023). *Sistema de detección de artefactos en angiografías mediante técnicas de procesamiento de imágenes e inteligencia artificial*. [Tesis de pregrado, Universidad Autónoma de Bucaramanga] Repositorio Unab: <https://repository.unab.edu.co/handle/20.500.12749/20322?locale-attribute=en>

Ramírez, T. (2015). *Técnica de la imagen por resonancia magnética*.

<https://es.slideshare.net/slideshow/tecnica-de-la-imagen-por-resonancia-magnetica/50439391>

Rochester, D., y Sara, L. (2022). *La inteligencia artificial usa biomarcadores de la voz para predecir enfermedad arterial coronaria*.

<https://newsnetwork.mayoclinic.org/es/2022/04/26/la-inteligencia-artificial-usa-biomarcadores-de-la-voz-para-predecir-enfermedad-arterial-coronaria/>

Santos, R., Valle, C., Santos, J., y Mora, H. (2005). Utilidad de la angiografía por resonancia magnética en la cirugía de aneurismas intracraneales rotos. *Revista neurología*, 41, 455-462. <https://doi.org/10.33588/m.4108.2004642>

Sartori, P., Rozowykniat, M., Siviero, L., Barba, G., Peña, A., Mayol, N., . . . Ortiz, A. (2015).

Artefactos y artificios frecuentes en tomografía computada y resonancia magnética.

Revista Argentina de Radiología, 79(4), 192-204.

<https://www.redalyc.org/pdf/3825/382543178003.pdf>

Serrahima, Á. (2022). *Avances y desafíos de la inteligencia artificial*. [Tesis de pregrado, Universidad Pontificia Comillas] Repositorio Comillas:

<https://repositorio.comillas.edu/xmlui/handle/11531/57178>

Sierra, I., Sierra, J., Vega, O., Mora, J., y Tramontini, C. (2018). Anatomía básica de la circulación cerebral posterior. *Revista médica sánitas*, 21(4), 187-192.

<https://revistas.unisanitas.edu.co/index.php/rms/article/view/405>

Sitja, N. (2014). *Artefactos en CT, ecografía, MRI y radiología digital*.

<https://es.slideshare.net/slideshow/artefactos-43023993/43023993>

Sociedad Española de Imagen Cardíaca. (2024). *Artefacto de streak o rayas*.

<https://ecocardio.com/documentos/biblioteca-preguntas-basicas/preguntas-al-radiologo/tecnica-metodologia-tomografia-computarizada/artefacto-streak-o-rayas.html>