

La Importancia de la Radiología Forense

Diplomado en Radiología Forense.

Presentado por:

Adrián Darío Mulcúe Rocha

Presentado a:

Eduar Henry Cruz Cuellar

Universidad Nacional Abierta y a Distancia (UNAD)

Escuela de Ciencias de la Salud (ECISA)

Tecnología en Radiología e Imágenes Diagnósticas

CEAD Cali junio 2020.

Tabla de contenido

Índice de tablas	3
Resumen.....	4
Summary	5
Introducción.....	6
Justificación.....	7
Objetivos	8
1 Objetivo general	8
2 Objetivos específicos.....	8
Presentación del caso estudio.....	9
Desarrollo del caso.....	9
3 Método de diagnóstico más idóneo y ágil en la identificación de cadáveres por muerte colectiva.....	9
4 Individualización de los cadáveres.....	11
5 Conservación de los cadáveres.....	16
6 Protocolos para toma de imágenes diagnósticas en cadáveres garantizando la dignidad y la humanización.....	17
6.1 Desarrollo Cuestionario No 1	34
6.2 Desarrollo cuestionario No 2	39
Conclusión.....	61
Referencias	62

Índice de tablas

<i>Tabla 1. Proyección de senos paranasales.</i>	<i>20</i>
<i>Tabla 2. Proyección Towne.....</i>	<i>21</i>
<i>Tabla 3. Rayos x de cráneo Lateral.....</i>	<i>22</i>
<i>Tabla 4 Tórax Ap.....</i>	<i>23</i>
<i>Tabla 5 Tórax Lateral.....</i>	<i>24</i>
<i>Tabla 6. Abdomen Ap.....</i>	<i>25</i>
<i>Tabla 7. Rayos X de fémur AP y Lateral.</i>	<i>26</i>
<i>Tabla 8. Protocolo de Tac cráneo simple.....</i>	<i>29</i>
<i>Tabla 9. Tac toraco abdomen simple.</i>	<i>30</i>
<i>Tabla 10. Cortes de cráneo simple en Resonancia magnética.</i>	<i>33</i>
<i>Tabla 11. Estructuras del esqueleto axial.....</i>	<i>39</i>
<i>Tabla 12. Estructuras del esqueleto apendicular.</i>	<i>40</i>
<i>Tabla 13. Rayos x de tórax Ap.</i>	<i>55</i>

Resumen

La identificación de los cadáveres es uno de los objetivos más importantes de la necropsia en grandes desastres, en este caso debido a una explosión, los cadáveres pueden presentar múltiples daños, mutilaciones, cuerpos quemados, restos de materiales de la explosión, tales como productos químicos, cuerpos extraños y objetos metálicos del componente desencadenante entre otros, lo que dificulta la aplicación de los métodos científicos más reconocidos, es aquí donde se utilizan los estudios radiológicos para identificar e individualizar los cadáveres mediante radiografías de pelvis, determinar el sexo a través del orificio pélvico, en la radiografía del cráneo a través de las mastoides determinar el sexo, estudio del carpograma determinar la edad, estudio de panorámica dental determinar la edad, también con la historia clínica o de alguna descripción de las características individuales descritas por la familia o las personas cercanas a las víctimas y las encontradas durante el examen corporal, señales particulares que se puedan identificar mediante un examen radiológico para el proceso de identificación indiciaria, entre las señales particulares encontramos, la presencia de prótesis ortopédicas o material osteosíntesis, las fracturas antiguas con formación de callo óseo y las variantes anatómicas, como la presencia de fusión de vértebras o vértebras supernumerarias, vestimenta y artículos personales presentes en los cuerpos, la identificación fehaciente utilizando métodos científicos, como la comparación de huellas digitales, la comparación dental y la comparación genética ácido desoxirribonucleico (ADN), (Cruz,2019).

Palabra clave: identificación, individualización, métodos científicos, necropsia, virtopsia.

Summary

The identification of the corpses is one of the most important objectives of the necropsy in large disasters, in this case due to an explosion, the corpses can present multiple damages, mutilations, burned bodies, remains of materials from the explosion, such as chemical products, foreign bodies and metal objects of the trigger component, among others, which makes the application of the most recognized scientific methods difficult, it is here that radiological studies are used to identify and individualize the corpses by means of pelvic radiographs, determine the sex through the pelvic orifice, in the x-ray of the skull through the mastoids determine the sex, study of the carpogram determine the age, study of dental panoramic determine the age, also with the medical history or some description of the individual characteristics described by the family or people close to the victims and those found during the examination body, particular signs that can be identified by a radiological study for the indicia identification process, among the particular signs we find the presence of orthopedic prostheses or osteosynthesis material, old fractures with bone callus formation and anatomical variants, such as the presence of fusion of vertebrae or supernumerary vertebrae, clothing and personal items present in the bodies, reliable identification using scientific methods, such as fingerprint comparison, dental comparison, and deoxyribonucleic acid (DNA) genetic comparison (Cruz, 2019).

Key word: identification, individualization, scientific methods, autopsy, virtopsy.

Introducción

En general los desastres provocan la muerte de un buen número de personas, en este caso por una explosión. En estas situaciones se pueden presentar mutilaciones, quemaduras y/o descomposición, lo que impide la aplicación de los métodos más reconocidos científicamente (Cruz.2019).

Por lo tanto, la radiología forense es una especialidad médica muy importante donde se realizan procedimientos no invasivos ni destructivos conocida como virtopsia. Utilizando técnicas de imagen como: Rayos x convencional (Rx.), Ecografía (Eco), Tomografía computarizada (Tc), Resonancia magnética (Rm), estudios que ayudan a los médicos legistas a obtener resultados rápidos y precisos en la investigación, identificación y determinaciones de las causas de muerte antes de llevar a cabo el abordaje interno del cadáver durante una necropsia.

De esta manera se resaltan las competencias y generalidades del curso, utilizando métodos de investigación, análisis de conceptos y conocimientos de los diferentes temas para tener en cuenta en radiología forense como: investigación de generalidades y bioseguridad, toma de imágenes diagnósticas, cadena de custodia, métodos de identificación, aplicaciones en radiología forense. Protocolos de radioprotección, preservación de los cadáveres, humanización, siendo un pilar importante en los servicios de la salud, como en el área de imágenes diagnósticas.

En este trabajo también se incluyen la resolución de dos cuestionarios ilustrados con imágenes de temas relacionados en medicina forense, información que puede ser útil para su mejor comprensión.

Justificación

Este trabajo de investigación basado en un caso estudio, se realiza con la finalidad de dar a conocer al lector la importancia de la radiología y sus aplicaciones en el campo forense, uno de los mayores avances en medicina forense ha venido protagonizando por el auge de las llamadas técnicas por imagen principalmente en tomografía computarizada y resonancia magnética. Estas técnicas ayudan a establecer métodos no invasivos, fácil de realizar, se pueden documentar, con la ventaja de dejar intactos los órganos examinados lo que no pasa con la autopsia clásica. Además, les brinda apoyo a los médicos legistas a evaluar y obtener resultados rápidos y precisos en la investigación y poder determinar las diferentes causas de muerte, también contribuyen en el esclarecimiento de delitos y por ende en la administración de justicia. Las limitaciones de estos procedimientos son los altos costos en tomografía y resonancia magnética, de esta manera se le brinda al tecnólogo en radiología las herramientas de conceptualización, observación y generación de nuevos conocimientos y comprensión del existente.

Objetivos

1. Objetivo general

- ✓ Exponer los conceptos acerca de la radiología aplicada en medicina forense, resaltando la importancia de las normas de bioseguridad y radioprotección, teniendo en cuenta los protocolos en la toma de exámenes radiológicos.

2. Objetivos específicos

- Describir los métodos de identificación de cadáveres indiciaria y fehaciente en un procedimiento en desastres.
- Explicar los métodos de conservación de cadáveres en lugares adecuados y organizados, como cuartos fríos para evitar su descomposición.
- Resaltar las normas de bioseguridad y radioprotección por parte del tecnólogo para evitar la radiación utilizando los equipos de protección adecuados.
- Valorar la radiología forense desde la humanización de los procesos.

Presentación del caso estudio.

Llegan a la morgue varios cadáveres víctimas de una explosión sin que sean claros los orígenes de esta, posterior a la realización de la necropsia los cadáveres son dispuestos en el cuarto frío para la refrigeración en espera de entrega a los familiares.

Desarrollo del caso.

3. Método de diagnóstico más idóneo y ágil en la identificación de cadáveres por muerte colectiva.

Según el Instituto de Medicina Legal y Ciencias Forense (2009), se entiende como muertes colectivas cuando en un desastre fallecen tres o más personas, si la investigación del caso es compleja de tal manera que el número de víctimas supera la posibilidad de manejo sanitario, administrativo, investigativo y forense de la localidad se califica el evento como desastre o catástrofe.

El método de diagnóstico a utilizar es la radiografía convencional, técnica que ayuda a la evaluación forense en situaciones de carbonización o restos cadavéricos, en el proceso de identificación de cadáveres y determinar la causa en muertes colectivas.

El protocolo radiológico incluye:

- ✓ La realización de placas simples antero- posterior de todo el cuerpo, se han de añadir proyecciones laterales de la región donde se detecten densidad de metal.
- ✓ Identificación de cadáveres mediante la antropología forense, orientada a la determinación del sexo, edad, estatura y origen del cadáver como, (estudios de senos paranasales, pelvis, dentadura, huesos largos, fracturas antiguas con formación de callo óseo, vértebras fusionadas o supernumerarias, etc.).

- ✓ Detección de material protésico (osteosíntesis, válvulas cardíacas, material implantable). Cambios secundarios a patologías previas (enfermedades congénitas, traumatismos, infecciones, cirugías etc.).
- ✓ Investigación del mecanismo de muerte, estudio de las lesiones corporales, detección de patrón de lesiones.
- ✓ Detección del patrón de lesiones inconvenientes y a avances recientes en relación al estudio radiológico de cadáveres.
- ✓ La identificación es un proceso de comparación que se debe realizar con estudios radiológicos ante mortem con estudios post mortem.

Recuperado de:(Instituto de Medicina Legal y Ciencias Forense , 2009)

Paso a paso de un estudio radiológico a cadáveres:

- Medidas de bioseguridad: prendas de vestir antifluido, gorros, gafas, guantes, tapabocas, polainas, bolsa plástica para el chasis y plástico para mesa de rayos x (Rx).
- Medidas de radioprotección: chaleco plomado, protector de tiroides, dosímetro, guantes plomados, gafas plomadas y el uso de mamparas que ayudan a la disminución de la radiación ,.
- Conservar el criterio ALARA “As Low As Reasonably Achievable” o “tan bajo como razonablemente sea alcanzable” y para lograrlo se debe cumplir con los tres criterios básicos: tiempo, distancia y blindaje, a mayor distancia, menos radiación, a menor tiempo de exposición, menos radiación.
- Ingreso de cadáveres al sistema según su estado, cuerpo completo o restos del mismo debido a la explosión con su respectivo rótulo, a los cadáveres es necesario realizar radiografías de cuerpo completo para identificar la edad y el sexo como: rayos x de

cráneo, senos paranasales. pelvis, mano, miembros inferiores, columna, abdomen, tórax.

- **Nota aclaratoria:** en estos casos el tecnólogo solo toma el estudio radiológico solicitado por el médico forense.
- Verificar datos que se dispongan, número de caso asignado según perito.
- Tratar de tener cuidado a la hora de manipular el cuerpo o restos del mismo para no alterar las evidencias físicas.
- Acomodar el cuerpo o restos del mismo en su posición adecuada para el estudio radiológico.
- Realizar la exposición y revisar las imágenes que sean adecuadas.
- Procesar las imágenes tomadas con datos correspondientes y su respectiva lateralidad para ser grabadas.
- Retirar el cadáver o restos del mismo de la mesa para ser enviado al cuarto frío, con las medidas necesarias garantizando la integridad de los elementos materiales probatorios y evidencias físicas.
- Desinfectar la mesa y todo el equipo utilizado durante el examen.

4. Individualización de los cadáveres.

Los métodos que garantizan la individualización de cadáveres en muertes colectivas son: método de identificación indiciaria y método de identificación fehaciente.

La identificación de personas vivas o muertas, hace referencia al proceso que el sujeto tiene un nombre, unas características físicas y psíquicas de identidad y de individualización haciéndola única y diferente a los demás (Cruz 2019. p. 32).

Método de identificación indiciaria: se busca coincidencias de características específicas altamente individualizantes, que se puedan ver a simple vista y reconocidas por

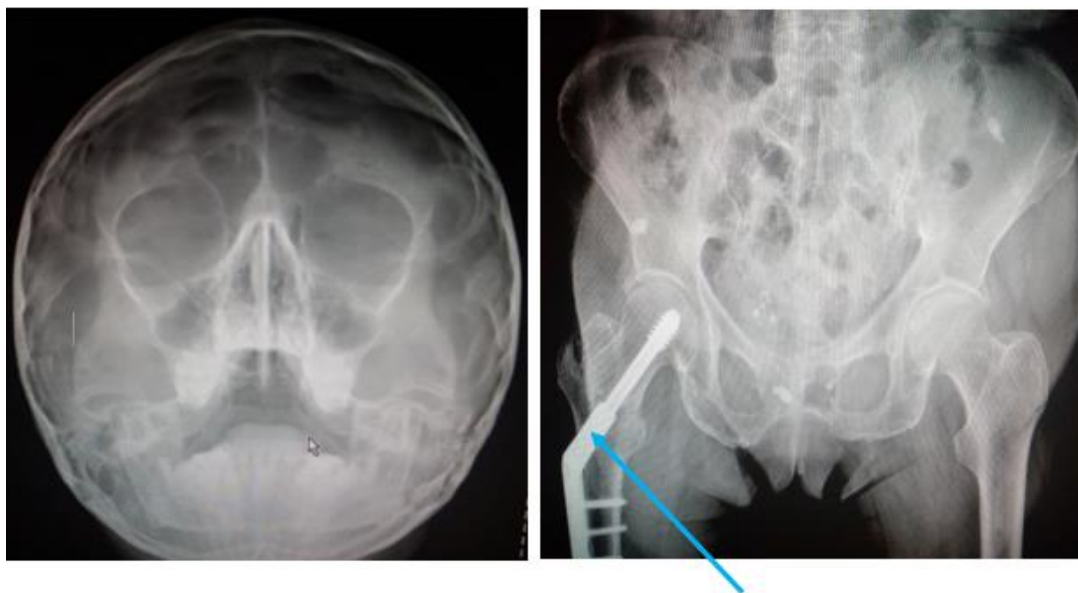familiares o personas cercanas a la víctima, estas características pueden ser. Talla, peso, edad, color de la piel, cabello, color de los ojos. Características únicas y distintivas como: deformidades, tatuajes, piercing, amputaciones, lunares, cicatrices, descripción dental, malposición de piezas dentales, ausencia de dientes, cambios de coloración, finalmente, la descripción de prendas de vestir y pertenencias como: anillos relojes y cadenas.

Identificación Fehaciente: se realiza a través de métodos técnicos y científicos como lo menciona Cruz (2019) “se considera positiva cuando se encuentra coincidencia de los datos de personas buscadas con los del cadáver, mediante cotejos técnicos objetivos y reproducibles por cualquier experto en el campo” (p.33).

Este método de identificación sirve para confirmar la identidad indiciaria o para orientar la búsqueda sistemática, automatizada o manual, de archivos organizados como:

- ✓ Comparación de huellas dactilares.
- ✓ Cotejo odontológico con tratamientos odontológicos o patologías establecidas en la carta dental en radiografías o moldes.
- ✓ Comparación de perfiles genéticos, ácido desoxirribonucleico (ADN) con muestras ante mortem con muestras post mortem del mismo individuo, como también con muestras post mortem con familiares de primer grado de consanguinidad.
- ✓ Identificación por superposición fotográfica según (Uribe Cuellar), consiste en la superposición de la fotografía de un cráneo sobre la cara de una persona, debe ser exclusivamente en detalles anatómicos, en caracteres físicos, puntos cefalométricos y craneométricos, en los puntos singulares de la persona viva donde coincida perfectamente con el macizo facial óseo (Cruz,2019, p.34).

Identificación mediante estudios radiológicos: es un proceso de comparación que se debe realizar con estudios ante mortem con estudios post mortem, como los senos paranasales, pelvis, carpograma, panorámica dental, lesiones antiguas con formación de callo óseo, material de osteosíntesis, prótesis que estén registradas en casa médicas o historias clínicas.



Material osteosíntesis placa con tornillos dinámicos de cadera DHS.

Figure1. *fuentes propia proyecciones Waters y pelvis AP*

*Material osteosíntesis Placa
VA-LCP-2.4-bicolumnar para
radio distal palmar*

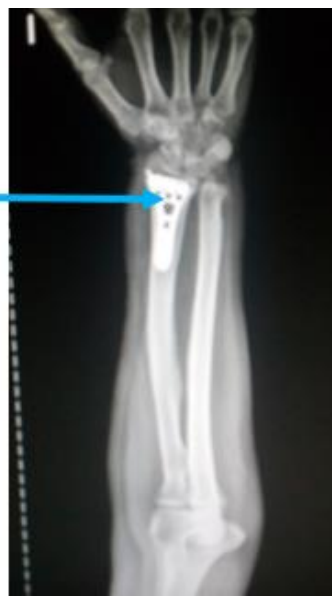

Figure 2. *Fuente propia Proyección Ap. de antebrazo*

Los métodos de identificación indiciaria y fehaciente, son los más comunes utilizados y requeridos por las autoridades para garantizar la individualización de cadáveres y poder llevar a cabo la entrega de los cuerpos a sus familiares para darle cristiana sepultura.

Imágenes diagnósticas que nos ayudan a confrontar una identidad:

- Rayos x de cráneo: sirve para evaluar las fontanelas anterior y posterior dependiendo de la osificación para determinar la edad.
- Rayos x de pelvis: a través del agujero pélvico, en las mujeres el agujero pélvico es redondo y en los hombres es triangular para determinar el sexo.
- Rayos x de mastoides: en los hombres se observa más grande que en las mujeres, para determinar el sexo.
- Rayos x de carpograma: para identificar el desarrollo de los núcleos de crecimiento de la mano, determinar la edad.
- Rayos x panorámica dental: para identificar las piezas dentales y determinar la edad.
- Rayos x de senos paranasales: para identificar el desarrollo de las cavidades aéreas localizadas entre la tabla externa e interna separada por el septum, para determinar la edad.
- Rayos x de pie y rótulas: en casos especiales como mutilaciones, en caso que pierda la mano, para determinar la edad.

De manera fehaciente: utilizando métodos técnicos científicos, como la comparación de huellas digitales, la comparación odontológica y la comparación genética ácido desoxirribonucleico (ADN). Mediante análisis de muestras biológicas del cadáver con las muestras de algún familiar de primer grado de consanguinidad.

Identificación de cadáveres desde el lugar de la escena:

En el lugar de los hechos el médico forense puede participar, indicar la forma de marcar, embalar y trasladar los cuerpos, a los cuerpos o restos del mismo se le asigna un número de manera consecutiva y se registra en el acta.

Ejemplo:

Acta número 42 bolsa o cuerpo número 1-2, es una manera fácil a la hora de practicar la necropsia y la identificación, especialmente en cuerpos altamente fragmentados.

En las bolsas pueden contener restos de diferentes personas, especialmente en desastres la identificación de cada segmento se hace en la morgue, como parte de la autopsia con ayuda del antropólogo y odontólogo, en estos casos se sub-rotula cada segmento corporal individualizando con una letra para su identificación.

Ejemplo:

-Bolsa número 1-A mano derecha aspecto mujer joven.

-Bolsa número 2-B fragmento de húmero de persona adulta.

Marcar todas las evidencias incluyendo los cadáveres con números y letras de referencias asignadas, que permitan ubicarlos en los planos fotográficos en el lugar de los hechos y relacionarlo con otras evidencias, las etiquetas deben ser de plástico y con tinta indeleble para evitar que se borren con el agua u otros fluidos y colocada en los cadáveres.

La identificación de los cuerpos se clasifican de la siguiente manera:

- Reconocimiento de cuerpos a simple vista, cadáveres completos y frescos
- Cuerpos no reconocibles pero identificables, cadáveres completos, descompuestos por fragmentos corporales.

- Cuerpos no identificados ni con métodos básicos, cadáveres en alto grado de descomposición, cuerpos fragmentados. (Instituto Nacional De Medicina Legal y Ciencias Forenses, 2009).

5. Conservación de los cadáveres.

Los cadáveres se pueden conservar y almacenar en sitios especiales como la morgue, son sitios utilizados para almacenar cadáveres, que esperan para su identificación o para ser llevados a autopsia o eliminación por entierro, cremación, deben ser refrigerados para atrasar la descomposición.



Figure 3. Morgue. (Wikipedia, la enciclopedia libre, 2020).

Recuperado de . <https://es.wikipedia.org/wiki/Morgue>.

- Los cadáveres se conservan realizando un adecuado y organizado almacenamiento.
- Los cadáveres se deben colocar en bolsas o envolver en lienzos antes de ser almacenados.
- Los espacios de almacenaje deben estar refrigerados a una temperatura de 2° a 4° centígrados.
- Los cadáveres deben tener etiquetas resistentes al agua con un código para su respectiva identificación.

6. Protocolos para toma de imágenes diagnósticas en cadáveres garantizando la dignidad y la humanización.

Normas de bioseguridad: evitar todo contacto con cualquier fluido corporal ya sea sangre, sudor, saliva, orina, entre otros.

Utilizando los elementos de bioseguridad como:

- Gorros.
- Prendas antifluido.
- Guantes.
- Gafas.
- Tapabocas.
- Polainas.
- Plásticos para la mesa radiológica.
- Plástico para protección del chasis.
- Desinfección de la sala y el equipo de rayos x (RX).

Normas de Protección radiológica: tener en cuenta el concepto ALARA “As Low As Reasonably Achievable” o “tan bajo como razonablemente sea alcanzable” dependiendo de los factores técnicos tiempo, distancia y blindaje a menor tiempo menos radiación, a mayor distancia menos radiación. Hacer uso de los elementos de radioprotección como:

- Chaleco plomado,
- Protector de tiroides,
- Guantes plomados
- Gafas plomadas,
- Dosímetro personal
- Mamparas que se utilizan como blindaje para equipos portátiles.

Por otro lado, se debe:

- Recibir el cuerpo previamente embalado y rotulado con identificación o el número asignado por medicina legal.
- Verificar la orden del médico forense y confirmar el cuerpo o partes del mismo, estén en su totalidad debidamente embalado y rotulado según informe judicial.
- Toma del examen solicitado,
- Posición del cadáver o partes del mismo, colimar el segmento corporal indicado por el médico forense.
- Posición parte del estudio dependiendo el examen a realizar.
- Rayo central (RC) perpendicular a la película.
- Post proceso de imágenes.
- Firmar el registro de continuidad.
- Retirar el cadáver del área de radiología.
- Desinfección de la mesa y equipos de radiología.

Humanización en la atención de cadáveres:

Cuando un ser humano muere esta muriendo una persona, con todas las dimensiones que la conforma psico social, la muerte y su proceso así como el dolor y el sufrimiento de sus familiares. La pérdida de un ser querido es un acto doloroso, pero más aún cuando se trata de muertes trágicas como explosiones, donde el estado de los cuerpos en su mayoría quedan desmembrados, calcinados, irreconocibles esto nos causa conmoción y asombro.

Por esta razón como profesionales de la salud, debemos actuar con vocación de una manera prudente, respetando sus derechos aunque sea lo último que se hace por el cadáver y el dolor de sus familiares. Cada cadáver fue una persona con vida, con historia, biografía, con familia, que en unos segundos dejó de existir por diferentes causas de muerte inesperadas,

dejando recuerdos memorables y un gran vacío en sus familiares y amigos, estos seres fueron personas con dignidad de vida que ahora requieren y merecen dignidad ante la muerte por tal razón como profesionales de la salud debemos reivindicar con un trato digno, respetuoso poniéndose en los zapatos de los familiares y el sentimiento moral.

Características de un tecnólogo en radiología para la Humanización:

- El tecnólogo como profesional en la salud debe ser una persona ética frente al cadáver y sus familiares.
- El tecnólogo en radiología debe ser una persona con espíritu y vocación de servicio.
- Como tecnólogo debe tener una clara vocación por el área de la salud.
- Como tecnólogo de imágenes diagnósticas debe ser una persona sensible, humano, responsable, y tener la capacidad de trabajar en equipo.
- Como tecnólogo en imágenes diagnósticas debe ser una persona tolerante y demostrar un gran respeto por la vida.
- Los tecnólogos de imágenes diagnósticas deben estar en la capacidad de manipular los diferentes equipos según su tecnología.
- Debemos contribuir en el proceso eficientemente para un respectivo diagnóstico.

Protocolo de estudio a cadáveres.

Tabla 1. Proyección de senos paranasales.

Proyección.	Waters ap. o invertido.
Receptor de imagen (RI).	24x30 longitudinal.
Posición del cadáver.	Decúbito supino.
Posición parte del estudio.	Se eleva el mentón y se ajusta la extensión del cuello de manera que la línea orbitomeatal forme un ángulo de 37°, con respecto al plano del receptor de imagen.
Rayo central.	Perpendicular al receptor de imagen.
Criterios de evaluación.	Representación de ambas órbitas, representación de los rebordes petrosos proyectados por debajo de los senos maxilares.

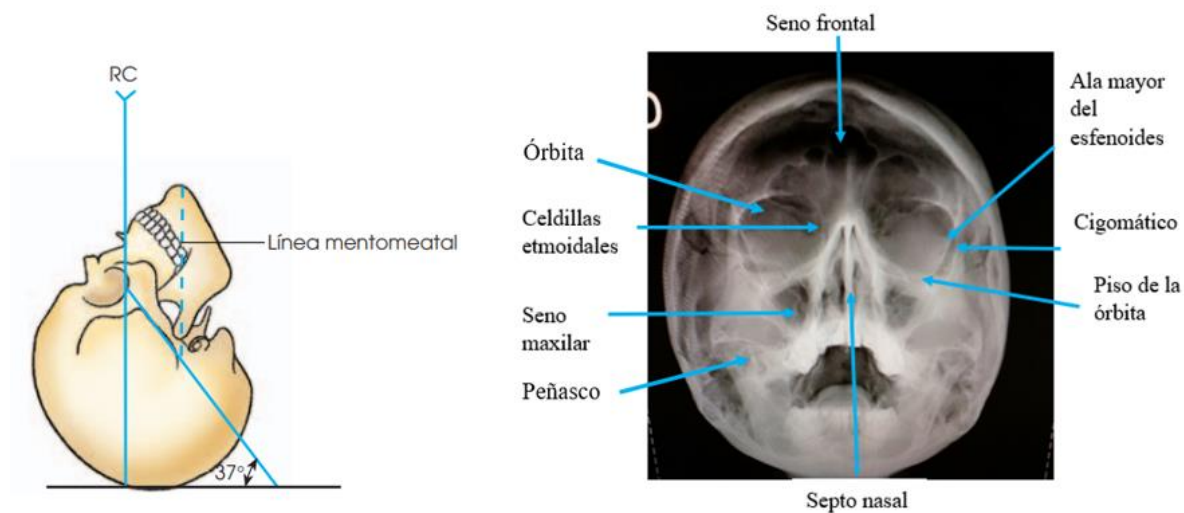


Figure 4 Fuente propia, Posición del paciente, Proyección Waters Ap. invertida y sus estructuras a visualizar

Tabla 2. Proyección Towne

Rayos x de cráneo AP.	Método Towne.
Receptor de imagen (RI).	24x30 longitudinal.
Posición del cadáver.	Decúbito supino.
Posición parte del estudio.	Se ajusta la cabeza del cadáver de modo que el plano sagital medio quede perpendicular a la línea media del receptor de imagen, se flexiona el cuello hasta que la línea orbitomeatal quede perpendicular al plano del receptor de imagen.
Rayo central.	Se dirige a través del agujero magno formando un ángulo caudal de 30° con respecto a la línea orbitomeatal (LIOM), el rayo central sobre la raíz del pelo.
Criterios de evaluación.	Representación simétrica y libre del occipucio, representación de las distancias entre los extremos de los peñascos, pirámides petrosas simétricas.

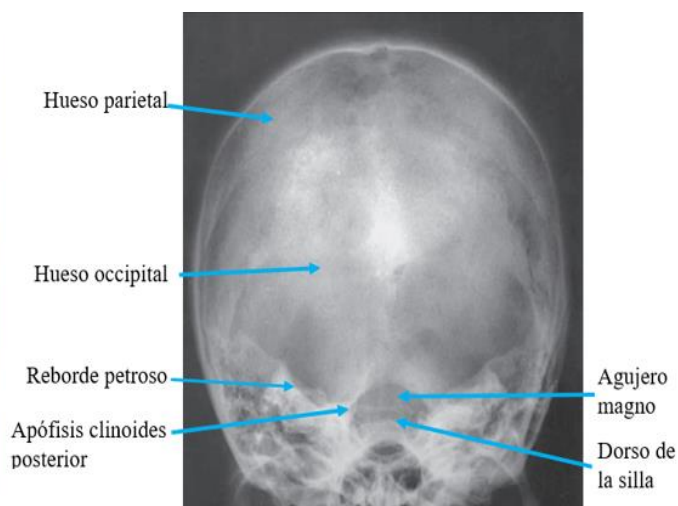
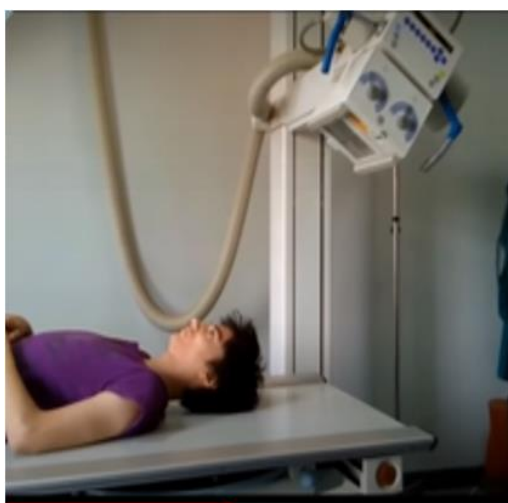
**Figure 5.** Fuente propia. Proyección Towne.

Tabla 3. Rayos x de cráneo Lateral.

Rayos x.	Lateral de cráneo.
Receptor de imagen (RI).	24x30.
Posición del cadáver.	Decúbito supino.
Posición parte del estudio.	Decúbito lateral.
Rayo central.	5 cm por encima del conducto auditivo externo.
Criterios de evaluación.	Representación completa del cráneo, las articulaciones tempo mandibulares (ATM) superpuestas, la silla turca de perfil. La columna cervical sin la superposición del maxilar inferior.

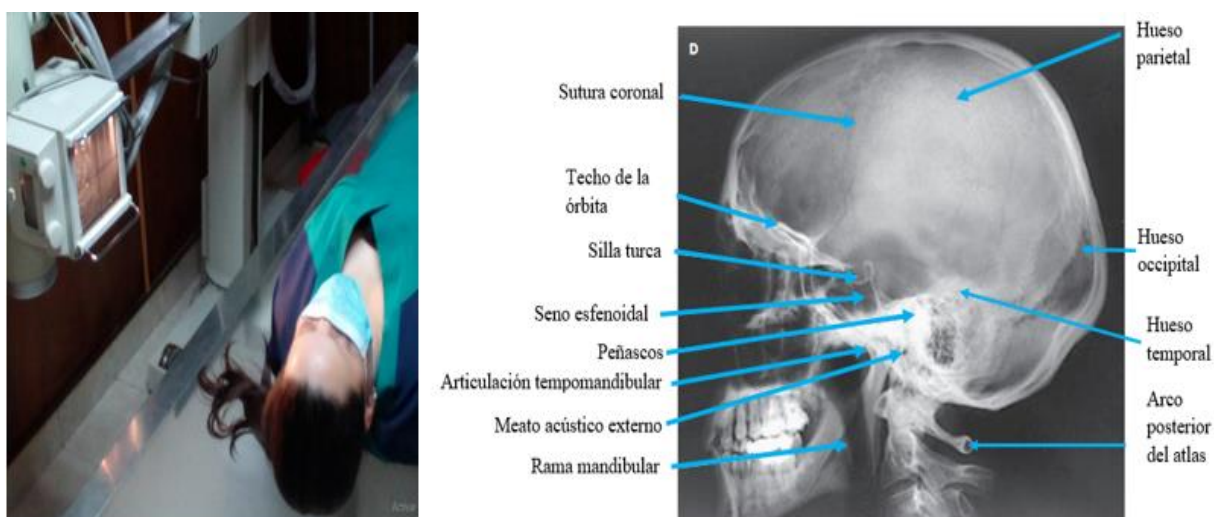
**Figure 6.** Fuente propia proyección decúbito lateral de cráneo y sus estructuras a visualizar

Tabla 4 Tórax Ap.

Proyección.	Ap. de tórax.
Receptor de imagen (RI).	14x17.
Posición del cadáver.	Decúbito supino.
Posición parte del estudio.	Se centra el plano medio sagital del tórax en el receptor de imagen, borde superior aproximadamente 4cm por encima de los hombros.
Rayo central.	Perpendicular al eje longitudinal del esternón y al centro del receptor de imagen.
Criterios de evaluación.	Clavículas equidistantes de la columna vertebral, representación completa del tórax vértices pulmonares y cúpulas diafragmáticas, tráquea visible en la línea media.

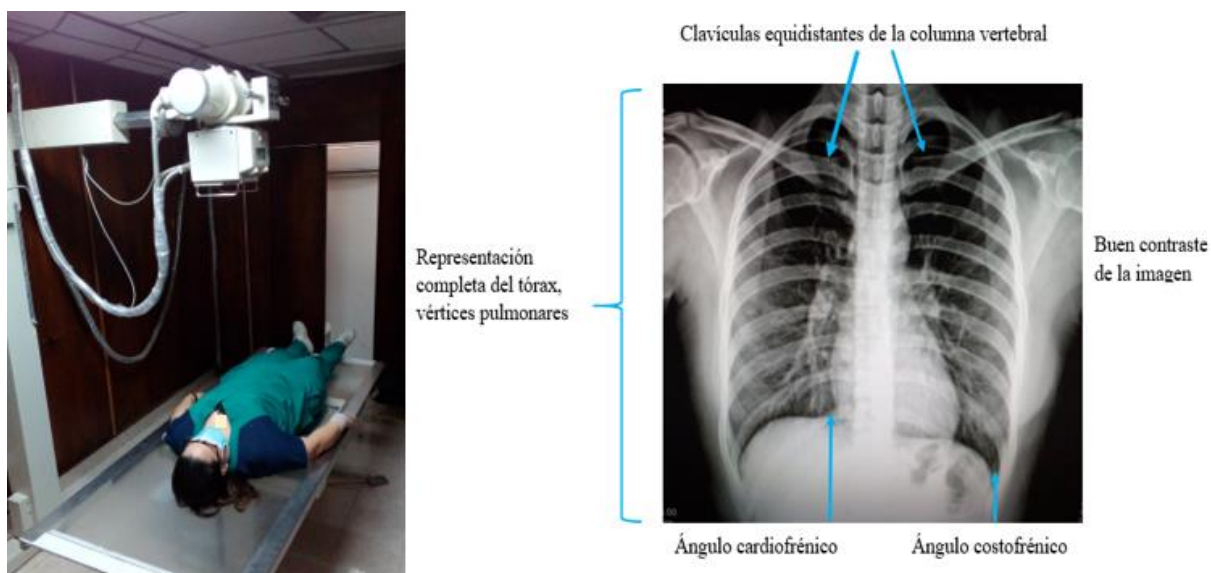
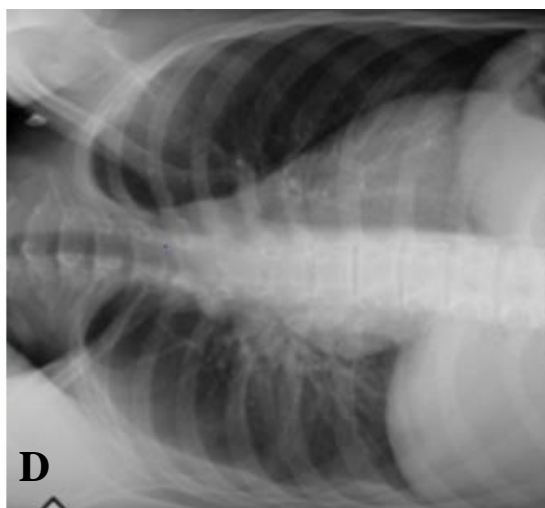
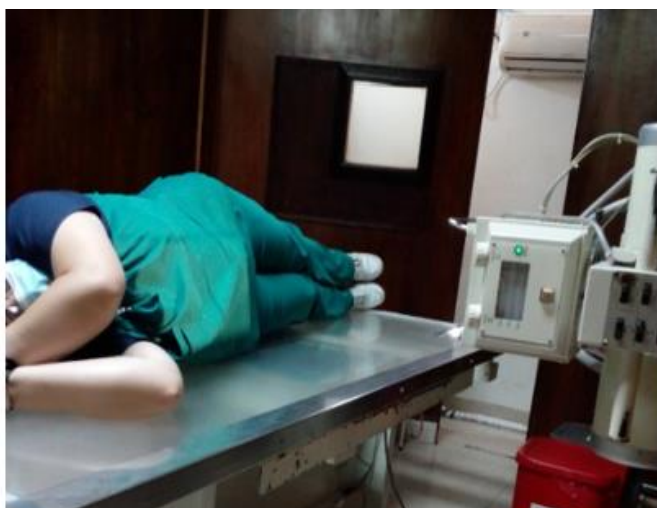**Figure 7.** Fuente propia, proyección ap. de tórax decúbito supino

Tabla 5 Tórax decúbito Lateral.

Proyección.	Tórax decúbito lateral.
Receptor de imagen (RI).	14x17.
Posición del cadáver.	Decúbito lateral izquierdo.
Posición parte del estudio.	Se eleva el cuerpo del cadáver con un soporte firme, se extiende los brazos por encima de la cabeza y se ajusta el tórax en una posición lateral verdadera, se ajusta el receptor de imagen 4 cm por encima de los hombros.
Rayo central.	Perpendicular al receptor de imagen.
Criterios de evaluación.	Representación completa de los pulmones.



Proyección AP, posición decúbito lateral derecho de tórax: para visualizar líquido o niveles hidroaéreos en la cavidad pleural.

Figure 8. Fuente Propia, proyección decúbito lateral derecho.

Tabla 6. *Abdomen Ap.*

Proyección.	Ap. de abdomen.
Receptor de imagen (RI).	14x17.
Posición del cadáver.	Decúbito supino.
Posición parte del estudio.	Se centra el receptor de imagen a la altura de las crestas ilíacas, incluida la sínfisis púbica.
Rayo central.	Perpendicular al receptor de imagen a la altura de las crestas ilíacas.
Criterios de evaluación.	Representación total del abdomen, columna vertebral centrada, caderas equidistantes, buen contraste de la imagen.

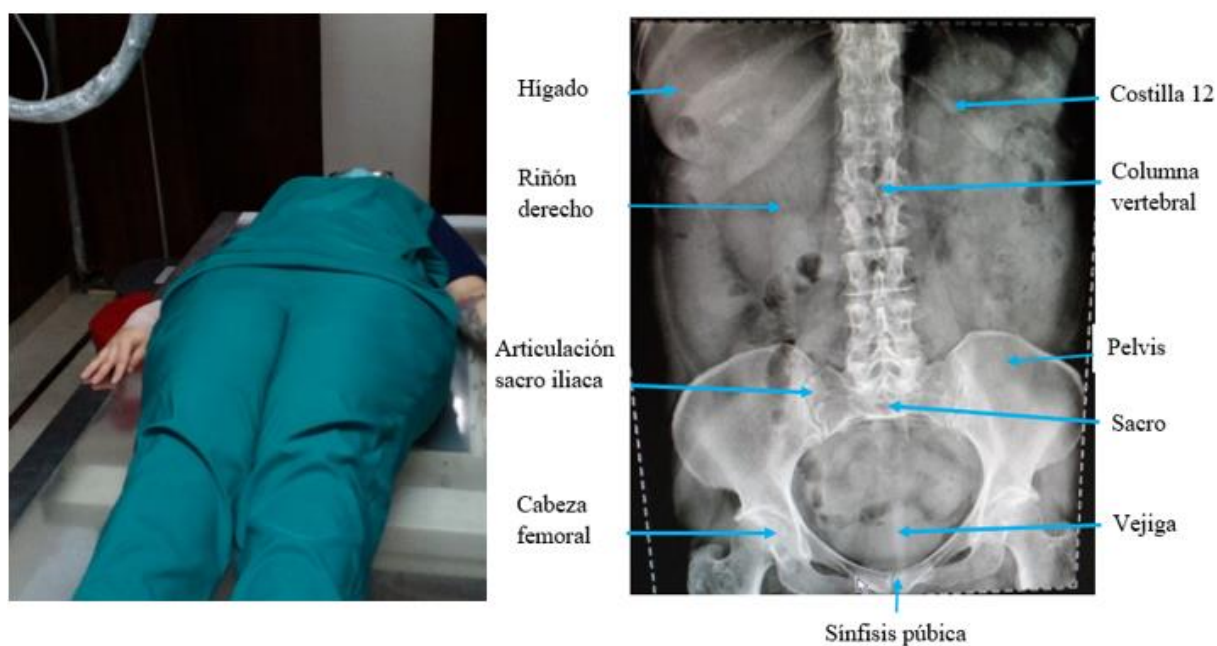
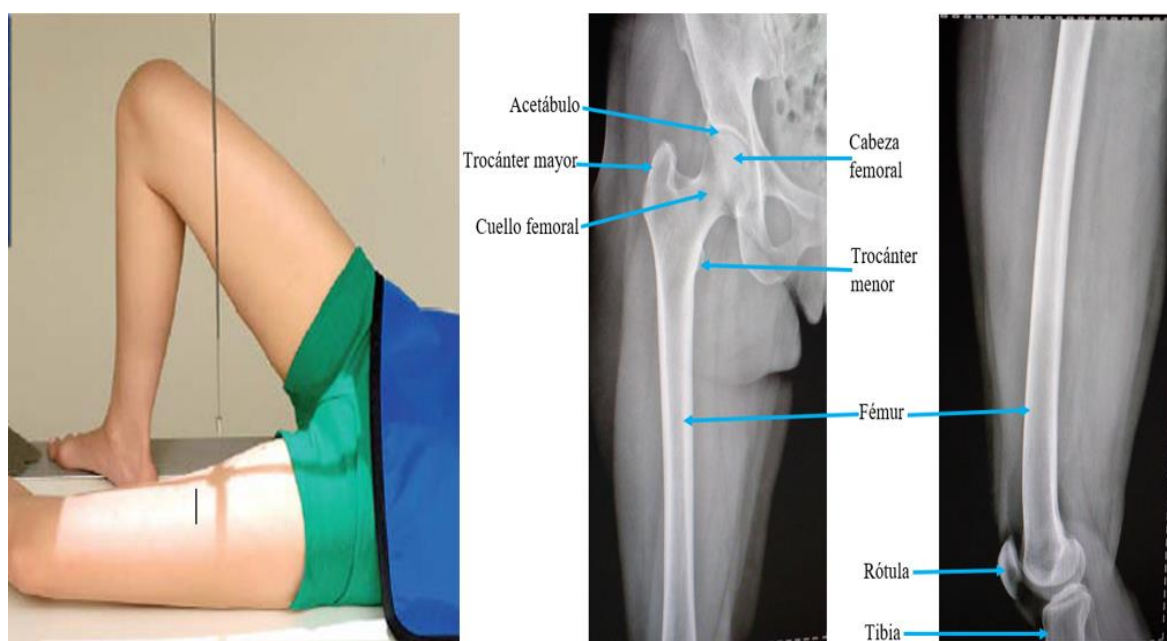


Figure 9. *Fuente propia. Proyección ap. de abdomen decúbito supino y sus estructura anatómicas.*

Tabla 7. Rayos X de fémur AP y Lateral.

Proyección.	Ap. de fémur y lateral.
Receptor de imagen (RI).	14x17.
Posición del cadáver.	Decúbito supino.
Posición parte del estudio.	Se centra el muslo en la línea media del receptor de imagen, se rota medialmente la pierna con el fin de situarla anatómicamente verdadera.
Rayo central.	Perpendicular al receptor de imagen.
Criterios de evaluación.	Representación de las dos articulaciones, representación completa del fémur.

**Figure 10.** Fuente propia, rayos x de fémur ap.-lat.

Para exámenes de ecografía (Eco) tener en cuenta:

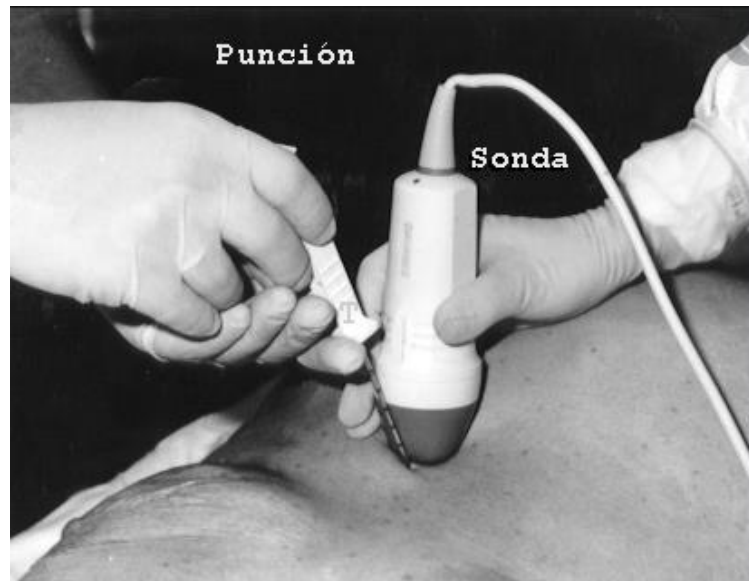


Figure 11. *Ecopsia. (Fariña González, 1998).*

Recuperado de: <https://images.app.goo.gl/zooaMmpFS3WXpp5V9>

- Protección de bioseguridad para el médico radiólogo.
- Guantes, tapabocas, prendas antifluido, gafas, gorros,
- Protección para los transductores con bolsas especiales.
- Cubrir la camilla con un plástico para evitar contaminación.
- Ingresar los datos suministrados y rotulados del cadáver cuerpo completo o parte del mismo.
- Realizar examen del segmento corporal ordenado por el médico forense.
- Grabar imágenes solicitadas con su respectivo código fecha o nombre si ya está identificado.
- Retirar el cadáver y desinfectar el ecógrafo y camilla.

Protocolos de tomografía computarizada (Tc):

Normas de bioseguridad: prendas antifluido, guantes, tapabocas, polainas, gorros

- Normas de protección radiológica, chalecos plomados, protector de tiroides, guantes plomados, gafas plomadas, dosímetro.
- Agendamiento con la información del cadáver debidamente rotulado.
- Plástico para cubrir la camilla del escanógrafo.
- Posicionamiento del cadáver según examen a realizar ordenado por el médico forense.
- Seleccionar protocolo y realizar examen.
- Reconstrucción de las imágenes según orden médica 3D si es posible.
- Grabar imágenes.
- Retirar el cadáver y desinfectar el equipo de escanografía.

En tomografía computarizada (Tc), las lesiones son más evidentes, puesto que el examen se realiza en diferentes planos axial, coronal y sagital lo que es posible encontrar a nivel del cráneo, fracturas, hematomas epidurales, hematomas subdurales y hemorragias subaracnoideas, a nivel de la cara tipos de fracturas y lesiones del tejido blando.

A nivel del tórax y abdomen, es posible encontrar múltiples lesiones, elementos extraños de la explosión, daño del tejido blando como la pleura, algunas alteraciones en este caso hemotórax, neumotórax, derrame pleural, a nivel óseo fractura de costillas, columna vertebral.

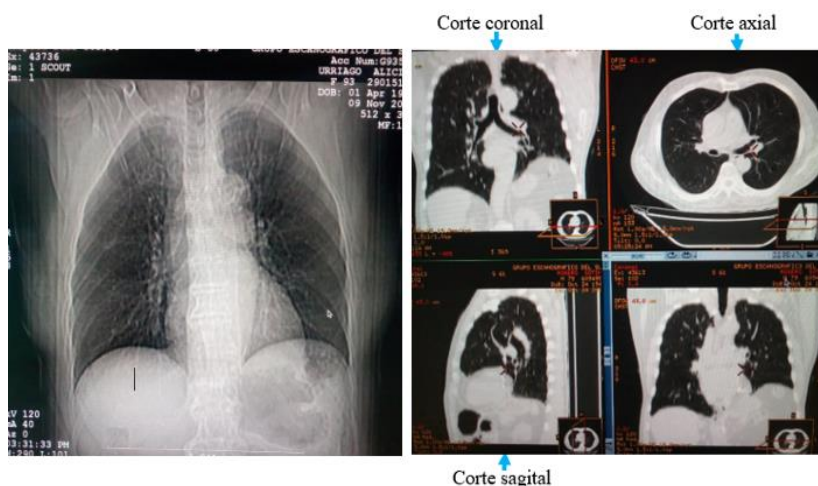


Figure 12. Fuente propia, tac de tórax con ventana pulmonar en los tres planos axial, coronal y sagital.

Tabla 8. *Protocolo de Tac cráneo simple.*

Posición del cadáver.	Decúbito supino saliendo del gantry.
Planos de reconstrucción.	En equipos secuenciales solo axial en equipos multicorte axial, coronal y sagital, scout view, lateral.
Nivel de corte.	Desde la base del cráneo hasta el vértex, línea infraorbitomeatal.
Angulación del gantry.	En equipos secuenciales paralelo al techo de las órbitas, en multicorte paralelo al paladar duro.
Técnica del examen.	Equipos secuenciales corte a corte, en multicorte volumétrico.
Grosor e intervalos de corte.	Equipos secuenciales base del cráneo hasta fosa media de 5mm, supratentorial a vértex de 10 mm. En equipos multicorte base del cráneo hasta fosa media de 3mm, supratentorial hasta vértex 5mm
Técnica de exposición.	110 kv 300ma.
FOV: 210 a 205 mm.	
Matriz 520 x 520.	
Algoritmo de reconstrucción:	Parénquima cerebral y tejido óseo.

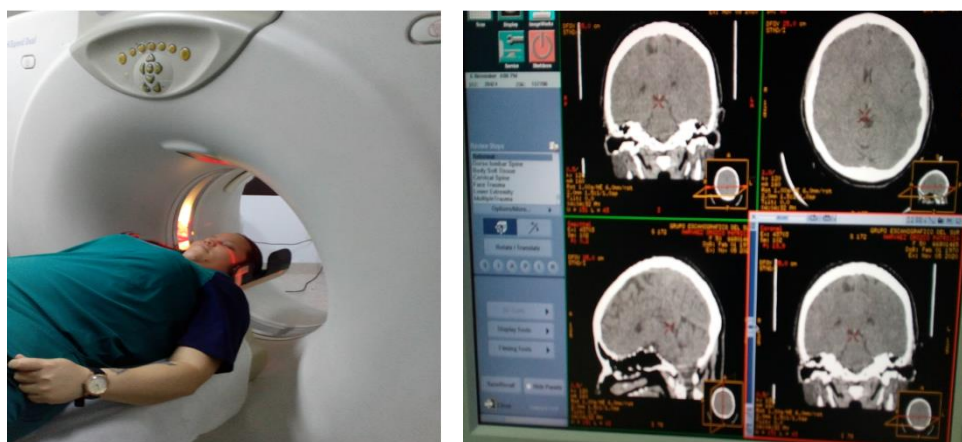


Figure 13. Fuente propia, posición del paciente para tac de cráneo con indicador de scout view, cortes axial coronal y sagital.

Tabla 9. Tac toraco abdomen simple.

Posición del cadáver.	Decúbito supino con los brazos elevados a la cabeza, se realiza la imagen entrando desde cuello hasta sínfisis púbica.
Planos de reconstrucción.	Equipo multicorte axial coronal y sagital. Scout view: AP –Lateral de tórax y abdomen en equipos multicorte.
Scout view: AP.	Lateral de tórax y abdomen en equipos multicorte.
Nivel de corte.	En equipos multicorte 2 centímetros por encima de los ápices pulmonares, hasta 4 centímetros por debajo de las hemidiafragmas y desde hemidiafragmas hasta sínfisis púbica.
angulación del gantry.	Sin angulación.
Técnica del examen.	En equipos multicorte volumétrico
Grosor e intervalos de corte.	En equipos multicorte volumétricos desde ápices pulmonares hasta hemidiafragmas 2 mm de grosor post reconstrucciones 5 mm, y desde hemidiafragmas hasta sínfisis púbica de 2 mm post reconstrucción de 5 mm.
Técnica de exposición.	Automática.
FOV: 210 a 205 mm.	300 mm a 350 mm.
Matriz 520 x 520.	
Algoritmo de reconstrucción	Mediastino y parénquima pulmonar.
Apnea de respiración.	No aplica se trata de un cadáver.

Después de realizar el examen se retira el cuerpo de la mesa, y se procede a desinfectar la mesa y los demás elementos que se hayan contaminado.

Post –proceso reconstrucción de las diferentes imágenes en los diferentes planos y algoritmos de reconstrucción parénquima pulmonar, mediastino y tejido óseo.

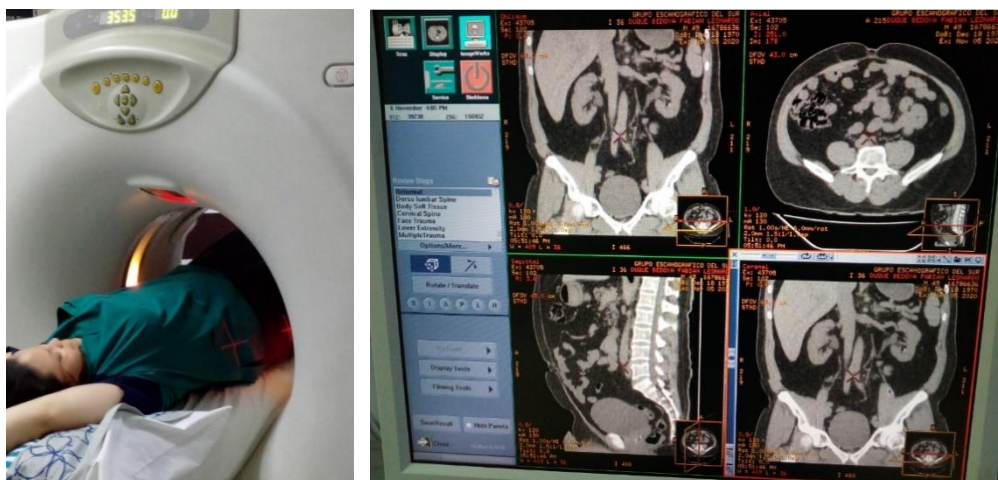


Figure 14. Fuente propia, Posición del paciente para tac de abdomen, reconstrucciones axial, coronal y sagital, con ventana de mediastino

Resonancia magnetica (Rm):

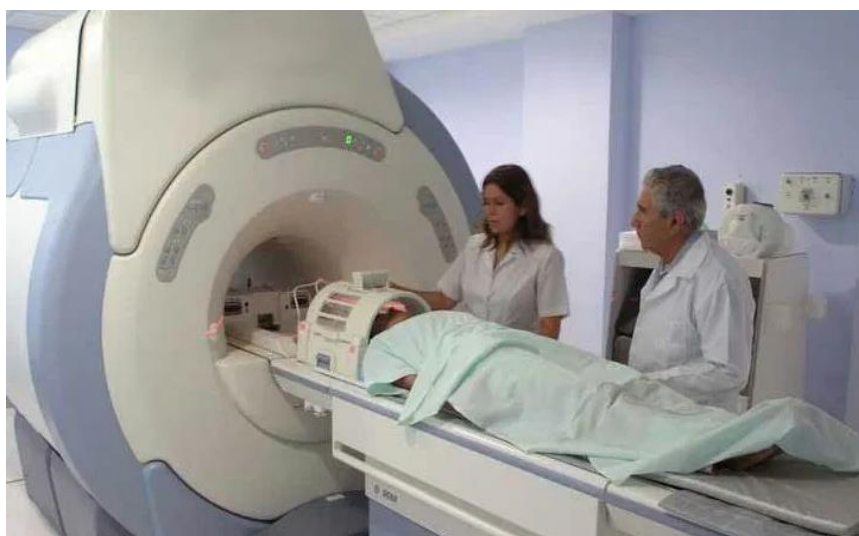

Figure15. Resonancia Magnética. (Premédica San José, 2020). Recuerdo

de: <https://images.app.goo.gl/4kiA887asBtZ9rB79>

La resonancia magnética (Rm). es de gran utilidad para demostrar lesiones en tejidos blandos, neurológicos y no neurológicos y se utiliza principalmente en el área de la investigación criminal de muertes accidentales y asesinatos, con la ventaja de que no destruye las pruebas forenses a diferencia de la autopsia tradicional.

Además, las imágenes se pueden ver en diferentes planos y observar con precisión detalles que normalmente el ojo humano no descubre en una autopsia convencional. Por otro lado, esta técnica es útil en algunos países donde no aceptan la realización de la autopsia convencional post mórtem debido a razones culturales y religiosas.

La resonancia magnética (Rm) no se aplica para muertes por explosión debido a que pueden quedar restos de materiales de la explosión como, metralla, proyectiles, elementos metálicos incrustados en el cadáver que pueden generar riesgo en el resonador.

Elementos de bioseguridad:

- Prendas antifluido, guantes, tapabocas, gorros, polainas gafas.
- Plástico para cubrir la camilla y demás elementos como las antenas.
- Agendamiento de la información del cadáver o parte del mismo debidamente rotulado.
- Verificar que el paciente no esté en alto grado de descomposición.
- Verificar que el cadáver no tenga elementos ferromagnéticos.

Normas de bioseguridad en resonancia magnética:

- Realizar rayos x al cadáver para constatar que no tenga dispositivos ferromagnéticos en el cuerpo, a menos que el dispositivo que tenga sea compatible con el resonador.
- Dispositivos metálicos o electrónicos.
- Prótesis metálicas.
- Válvulas cardíacas artificiales.
- Bombas de infusión de medicamentos implantadas.
- Estimuladores nerviosos implantados.
- Marcapasos, clips metálicos.
- Tornillos, estents, grapas quirúrgicas, implantes cocleares, bala, placas, esquirlas, dispositivo intrauterino, cualquier otro objeto ferromagnético.

Protocolo de resonancia magnética (Rm) de cráneo simple.

Indicaciones clínicas:

- Hematomas.
- Hemorragias cerebrales.
- Lesiones en tejidos blandos.
- Lesión en médula espinal.
- Fracturas.

Preparación del cadáver: verificar orden médica, historia clínicas o exámenes de radiología indicando que el cadáver no tenga elementos ferromagnéticos o cuerpos extraños incrustados en el cuerpo y que no esté en un alto grado de descomposición.

Cadáver debidamente embalado y rotulado en bolsas.

Posición del cadáver en decúbito supino entrando la cabeza

Tabla 10. Cortes de cráneo simple en Resonancia magnética.

Plano axial.	Dirección caudo-craneal paralelo a la línea comisural, dicha línea es tangente a los márgenes inferiores de la rodilla y el esplenio del cuerpo calloso.
Plano coronal.	Dirección antero posterior paralelo al tronco del encéfalo (referencia, corte medio sagital).
Plano sagital.	Dirección derecha a izquierda paralelo a la línea mesencefálica y ortogonal a los localizadores axial y coronal.

2- Evidencia física: Son todos los elementos tangibles que permite objetivar una observación, son útiles para apoyar o confrontar una hipótesis y que se encuentran en la escena del crimen como rastros, huellas dactilares, restos de material biológico, sangre, cabello, uñas, piel, productos químicos y armas entre otros (imagen.18).



Figure 18. evidencia física. (Crimen + Investigación, 20.

Recuperado de: <https://citv.es/palabras-clave/evidencia-fisica/>

3- Prior

Materiales Probatorios (EMP) o Evidencias Físicas (EF), que no sea alterado, sustituido o perdido.

4- Almacén transitorio: Según (Cruz,2019). Son utilizados como custodia mientras el EMP o EF es llevado al laboratorio o a su destino final, por ejemplo, hospitales y laboratorio clínicos, ya sea porque la complejidad de la diligencia no permita el traslado inmediato de los elementos, o porque no sabe qué hacer con el elemento o que análisis solicitar, o por razones de fuerza mayor o en un caso fortuito.

5- Nivel de certeza: la identificación obtenida puede ser de acuerdo con los hallazgos y comparaciones, se establece el nivel de certeza de esta identificación, según se generan dos clases Indiciaria y Fehaciente.

6-Las señales adquiridas en el transcurso de la vida pertenecen al método.

Identificación indiciaria.

7-El ADN que da una alta probabilidad de identidad, hace parte del

Método identificación fehaciente.

8-El cotejo genético o comparación de perfiles genéticos mediante análisis de muestras biológicas ante mortem con muestras post mortem del mismo individuo o de muestras post mortem con muestras de familiares –primer grado de consanguinidad- .que pertenece al método de identificación:

Método de identificación Fehaciente.

9- ¿En dónde está localizado el seno frontal?

Los senos paranasales (SPN) son cavidades aéreas y están localizada entre las tablas externa e interna de la porción vertical de hueso frontal, (pico de águila), lo divide el septum.

10- ¿Qué diferencia existe entre Necropsia y Virtopsia y si una reemplaza la otra?

VIRTOPSIA: es una técnica que se utiliza en necropsias y no es invasiva ni destructiva, donde se utilizan los rayos (Rx), ecografía (Eco), tomografía computarizada (Tc) y resonancia magnética (Rm), no se reemplazan con la necropsia convencional (imagen 21).

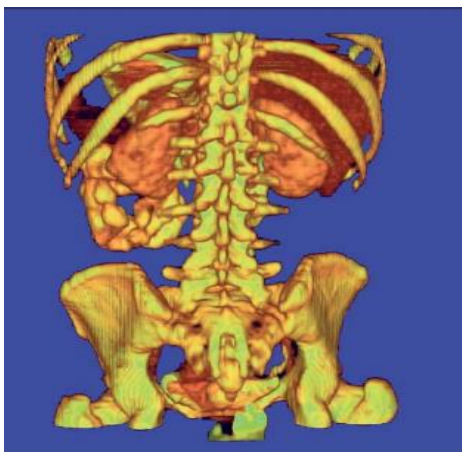


Figure 19. virtopsia. (Cuad Med Forense, 2005). *Recuperado de:*

<https://images.app.goo.gl/Ae145Vpc7KrSPvFc6>

Necropsia: es una técnica que se utiliza para realizar necropsia invasivas y destructivas para investigar el cuerpo y determinar la causa de muerte (imagen 22).

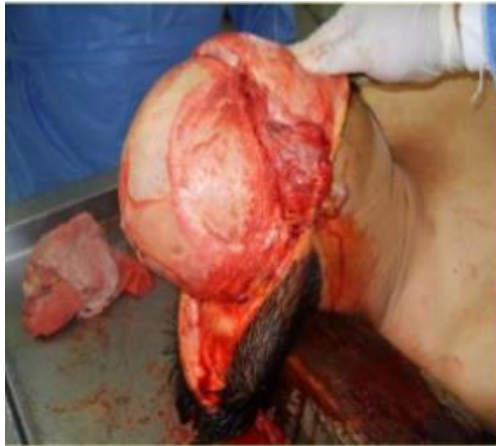

Figure20. Tema2. Necropsias, (JOAQUINGARCIAMATEO, 2017). *Recuperado de:*
<https://es.slideshare.net/JOAQUINGARCIAMATEO/tema-2-necropsias-81431243>

11- ¿Cuáles son las normas básicas de radioprotección?

- Tiempo: reducir el tiempo de exposición
- Distancia: la tasa de dosis es inversamente proporcional al cuadrado de la distancia, a mayor distancia menor es la radiación.
- Blindaje: usar blindaje

12- ¿Cuáles son los límites operacionales?

La tasa de dosis absorbida es la variación de la dosis absorbida con el tiempo.

Para trabajadores expuestos, estudiantes, personas del público.

Trabajadores expuesto dosis efectiva, 100mSv por 5 años oficiales.

Cristalino. 150mSv por año oficial.

Piel. 500mSv por año oficial.

Manos, brazos, tobillo, pies. 500mSv por año oficial.

Personas del público:

Dosis efectiva. 1mSv por año oficial.

Cristalino. 15mSv por año oficial.

Piel. 50mSv por año oficial.

Presentación de caso:

Al servicio de radiología llega una mujer con cinco meses de embarazo, quien fue arrollada por una motocicleta y tiene una deformidad a nivel de tercio medio de pierna derecha, con limitación funcional para la marcha y dolor intenso a nivel pélvico, fue solicitado por el médico tratante una radiografía de tórax, pelvis, columna cervical, hombro derecho y pierna derecha.

Teniendo en cuenta lo anterior:

13- ¿Considera pertinente usted, realizar una radiografía de pelvis?

Considero pertinente la toma de los exámenes radiológicos con orden médica del médico ginecólogo, haciendo firmar el consentimiento informado a la paciente o un familiar en caso de estar inconsciente, tener presente que está contraindicado hacer el estudio antes del primer trimestre de embarazo ya que el feto puede sufrir posibles complicaciones dado a la radiación recibida.

14- ¿Cómo realizaría los estudios radiográficos ordenados teniendo en cuenta las normas de radioprotección?

En todo proceso radiológico donde se utilicen radiaciones ionizantes es importante las normas de protección radiológica para los trabajadores y pacientes.

Empiezo a realizar rayos x de columna cervical, hombro derecho, tórax, pelvis y pierna derecha siempre y cuando protegiendo al feto.

15- ¿Con cuál de los usos que tiene la radiología forense relaciona usted este caso médico legal?

Radiología convencional siendo la técnica más ágil y práctica para descartar fracturas óseas de la paciente.

6.2 Desarrollo cuestionario No 2

1- ¿Qué estructuras conforman el esqueleto axial?

Tabla 11. Estructuras del esqueleto axial

Huesos del cráneo:	Frontal.
	Temporal.
	Parietal.
	Etmoides.
	Esfenoides.
	Occipital.
Huesos de la cara.	Lacrimal.
	Cigomático.
	Palatino.
	Maxilar superior.
	Mandíbula.
	Nasal.
	Cornetes.
Vómer.	

Columna.	Columna cervical compuesta por siete vertebras incluido el hioides. Columna torácica 12 vértebras. Columna lumbar 5 vértebras. Sacro 5 vértebras fusionadas. Coxis 4 vértebras fusionadas.
Tórax.	Costillas total 24. Esternón.

2- ¿Qué estructuras conforman el esqueleto apendicular?

Tabla 12. Estructuras del esqueleto apendicular.

Miembros superiores.	Húmero. Cúbito. Radio. Carpó compuesto por ocho huesos en cada muñeca. Metacarpiano compuesto por cinco huesos en cada mano. Falanges compuestas por cinco huesos en cada mano.
Cintura escapular.	Cintura escapular compuesto por clavícula y omoplato.

Miembros inferiores.

Fémur.

Fíbula.

Peroné rótula.

Tarsos compuestos por siete huesos.

Metatarsianos compuestos por cinco huesos en cada pie.

Falanges proximales compuesto por cinco huesos en cada pie.

Falanges mediales compuesto por cinco huesos en cada pie.

Falanges distales compuesto por cuatro huesos en cada pie.

Cintura pélvica.

Compuesta por dos huesos coxales.

3-Qué características tiene el par radiológico?

Realizar un examen en 2 posiciones radiológicas como: AP-LAT para despejar órganos.

Evidenciar posibles patologías de un órgano.

Descartar o afirmar fracturas óseas.

Proyección antero posterior AP: el rayo ingresa por la parte anterior y sale por la parte posterior.

Proyección lateral: el rayo central ingresa a la estructura de una forma perpendicular formando un ángulo de 90 grados con respecto del rayo central en ap. O en p.a. este puede incidir por el lado derecho o izquierdo.

4. ¿Qué se necesita para hacer un estudio radiológico en la morgue?

Se debe contar con los implementos y equipos radiológicos necesarios, así como elementos de bioseguridad y radioprotección para protegernos de radiación dispersa y agentes biológicos como:

- Guante.
- Gorro.
- Tapabocas.
- Prendas antifluido.
- Bolsas para el chasis.
- Bolsa para la mesa

Protección radiológica:

- Protector de tiroides plomado.
- Gafas de plomo.
- Delantal plomado.
- Dosímetro personal.
- Mampara para equipos radiológicos portátiles.

5- ¿Qué diferencia hay entre estrangulación y ahorcamiento?

En la estrangulación la radiología nos ayuda a identificar la estructura del esqueleto laríngeo y del hueso hioides, si hay fractura está asociada a estrangulación (imagen 21). En el ahorcamiento hay ausencia de fractura de hueso hioides dado que la soga pasa por encima del

hueso hioides dejando marca de la cuerda. En ausencia de fractura del hueso hioides no permite descartar esta manera de muerte, se debe interpretar todos los hallazgos junto con el examen de necropsia (imagen 22).

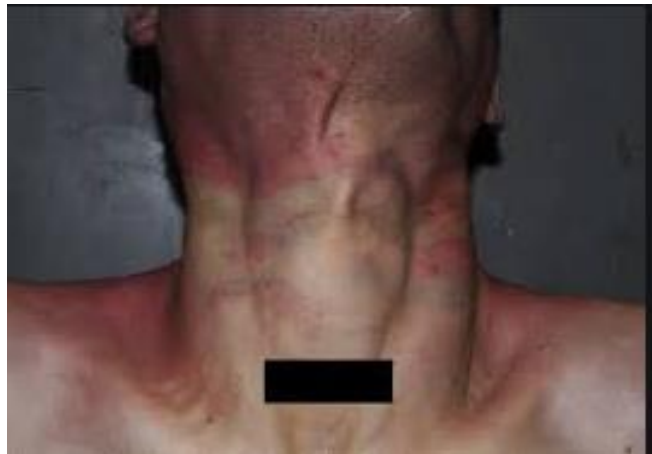

Figure 21 Estrangulación (*Medicina Legal de Costa Rica Edición Virtual, 2018*).

Recuperado de <https://www.scielo.sa.cr/pdf/mlcr/v35n1/1409-0015-mlcr-35-01-152.pdf>

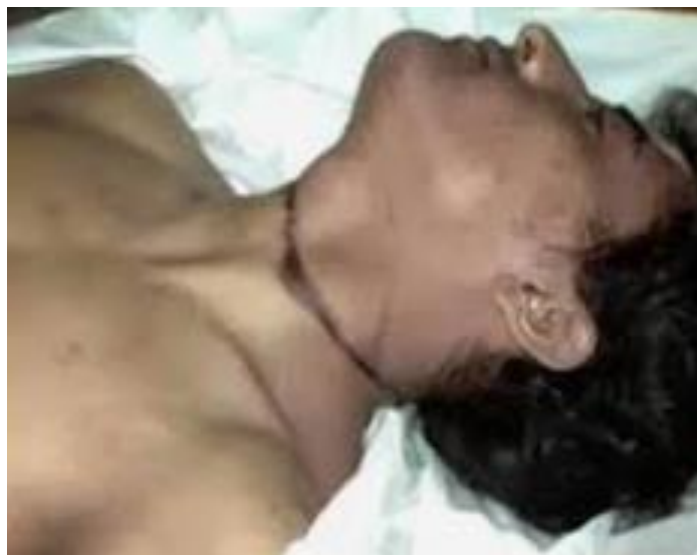

Figure22. ahorcamiento. (*Medicina Legal y Criminalística, 2014*). Recuperado de:

<http://tercerunoamlc.blogspot.com/2014/>

6- ¿Qué métodos diagnósticos se usa en radiología forense?

Rayos x convencional: identificar proyectiles, elementos extraños, fracturas, luxaciones, material osteosíntesis, derrames pleurales, neumotórax, hidrotórax y hemotórax.



Figure 23. Fuente propia equipo de rayos X convencional Clínica san de José Cali.

Ecógrafo: en las ecografías (Eco) se identifican lesiones en tejido blando, luxaciones, derrames pleurales, hemotórax y elementos metálicos.

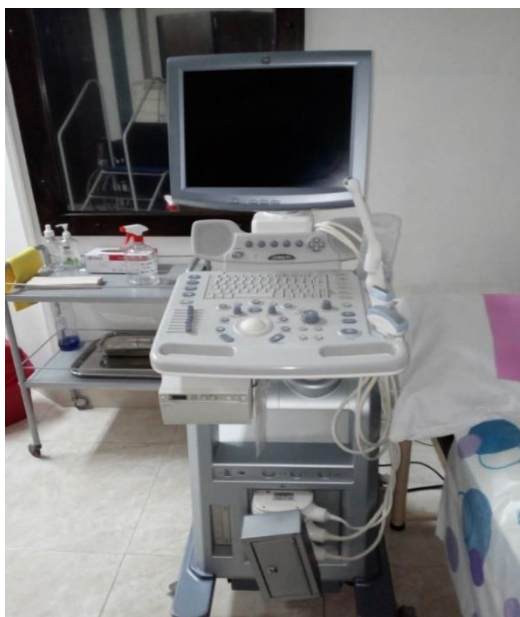

Figure24. Fuente Propia, equipo de ecografía. Clínica san José de Cali

Tomografía computarizada (Tc): se identifican masas, quistes, traumas en tejido blando, óseo y derrames pleurales.

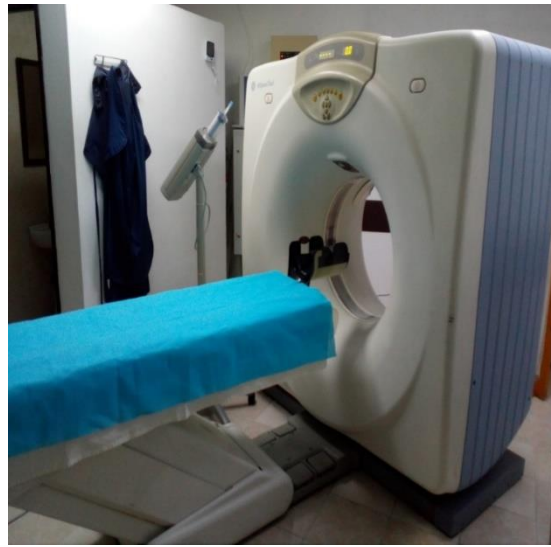

Figure 25. Fuente propia, Equipo Multicorte de 16 canales Clínica San José de Cali

Resonancia magnética (Rm): se identifica todo tipo de lesiones tener en cuenta la ausencia de material ferromagnético y que el cuerpo no esté en avanzado estado de descomposición.

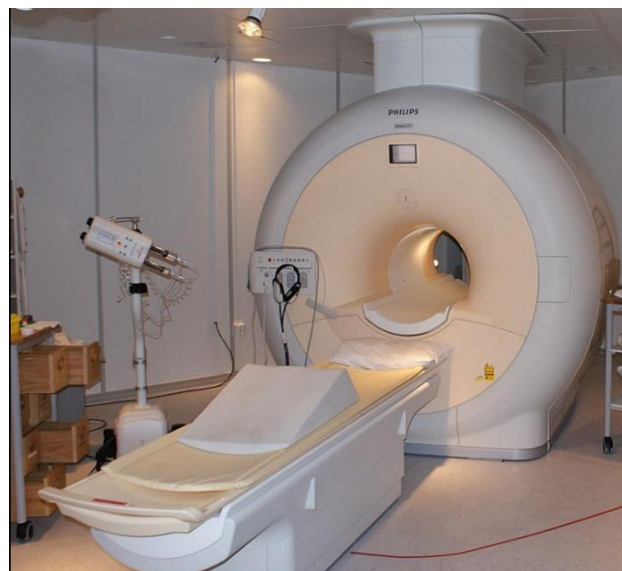

Figure 26. Imagen por resonancia magnética. (Wikipedia la enciclopedia libre, 2018).
Recuperado de: https://es.wikipedia.org/wiki/Imagen_por_resonancia_magn%C3%A9tica

8- ¿Qué es posición radiológica?

Es la posición anatómica en la que se ubica al paciente para realizar un estudio radiológico ejemplo:

Posición decúbito supino: paciente acostado sobre la espalda con el rostro hacia arriba.

Posición decúbito prono: el paciente se encuentra acostado sobre el abdomen con el rostro hacia al lado;

Posición oblicua: en esta posición el paciente puede estar acostado o erguido y el cuerpo toma una angulación intermedia entre anterior y posterior.

Posición lateral: postura en la que el paciente puede estar acostado o erguido apoyando su lado derecho o izquierdo.

Posición decúbito lateral: paciente acostado sobre el lado derecho o izquierdo, las piernas extendidas y los brazos soportando la cabeza.

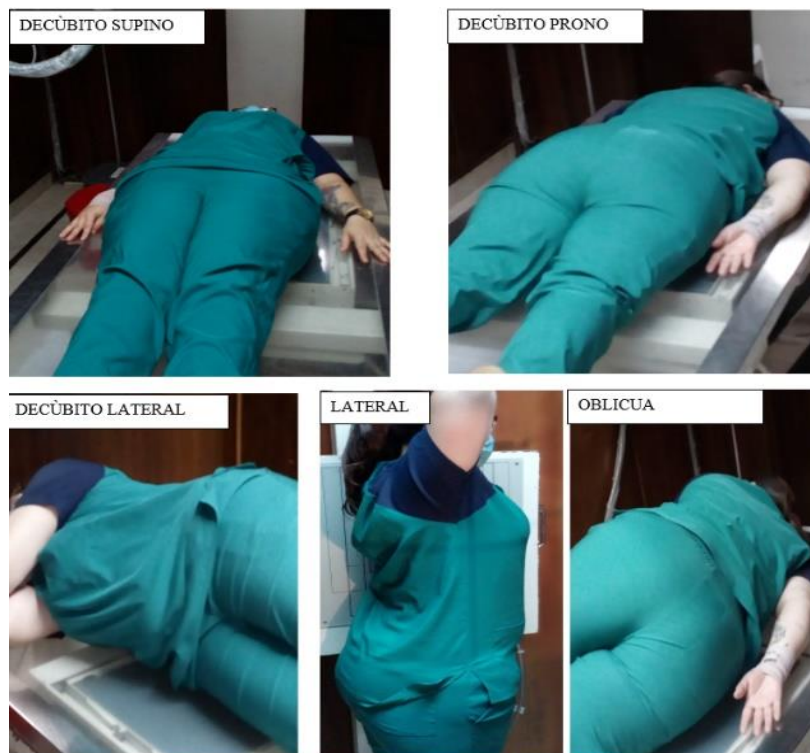

Imagen 27 Fuente Propia. Posiciones Radiológicas

9- ¿Cuáles son los principios de la protección radiológica?

Justificación: no realizar exposiciones de radiación ionizantes a menos que produzca beneficio al paciente, de modo que compense el riesgo causado.

Optimización: principio ALARA “As Low As Reasonably Achievable” o “tan bajo como sea razonablemente alcanzable” y para lograrlo se debe cumplir con tres criterios básicos: tiempo, distancia y blindaje, a mayor distancia menos radiación (ley inversa del cuadrado de la distancia o un paso atrás). A menor tiempo de exposición, menos radiación, y el uso de los elementos de radioprotección como: chalecos, protectores de tiroides, guantes plomados, gafas plomadas y mampara para equipos portátiles que disminuyen la radiación.

Limitación de la dosis: la exposición de las personas expuestas debe estar sujeta a la dosis límite o a un control de riesgo en el caso de exposiciones potenciales.

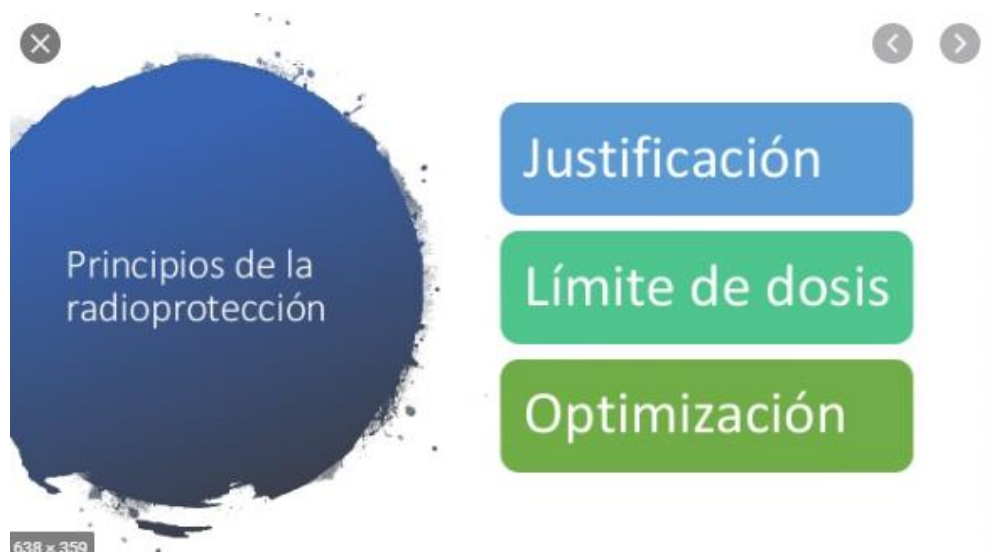


Figure 28. Radioprotección en medicina nuclear. (Carlos regalado, 2019).

Recuperado de: <https://images.app.goo.gl/GcKSozjBf3nEkUPi9>

10-Según la cadena de custodia, ¿qué es un almacén de evidencias?



Figure 29. Cadena de custodia. (slideshare, William Garzón Méndez Químico.2012)

Recuperado de: <https://images.app.goo.gl/YUf8adZ6Qh5J1Eh16>

Según (Cruz,2019). Son los sitios donde reposan todos los elementos materiales probatorios o evidencias físicas. Dependiendo de la naturaleza del elemento y las necesidades investigativas, se llevarán a un laboratorio o directamente al almacén de evidencias que puede ser transitorios o centrales.

Almacén transitorio: son utilizados como custodia mientras los elementos materiales probatorios o evidencias físicas son llevados al laboratorio o a su destino final ejemplo. Hospitales o laboratorios clínicos, ya sea porque la complejidad de la diligencia no permite el traslado inmediato de los elementos, o porque no se sabe qué hacer con el elemento o que análisis solicitar, o por razones de fuerza mayor o en un caso fortuito.

Almacén central: se encuentra en la fiscalía general de la nación, donde se envían los elementos materiales probatorios o evidencias físicas no biológicos y los ya analizados.

En el instituto nacional de medicina legal y ciencias forenses: en caso de los elementos materiales probatorios o evidencias físicas biológicos y los remanentes.

Instituciones militares: en caso de custodia de armas de fuego, por un tiempo, mientras se define su destrucción o disposición final.

11- ¿En qué momento se presentan los fenómenos cadavéricos tardíos?

-Después de las 24 horas.

Dependen de los factores bióticos, (cambios por acción enzimática y metabolismo bacteriano) y abióticos, (condiciones ambientales de la exposición del cadáver se dividen en destructores y conservadores.

Fenómenos cadavéricos tempranos:

Frialdad: Es la reducción de la temperatura corporal del individuo tras la muerte en relación con la temperatura ambiente.

Rigidez: se da por los cambios químicos en los músculos causando rigidez muscular generada por la acción del adenosín trifosfato (ATP).

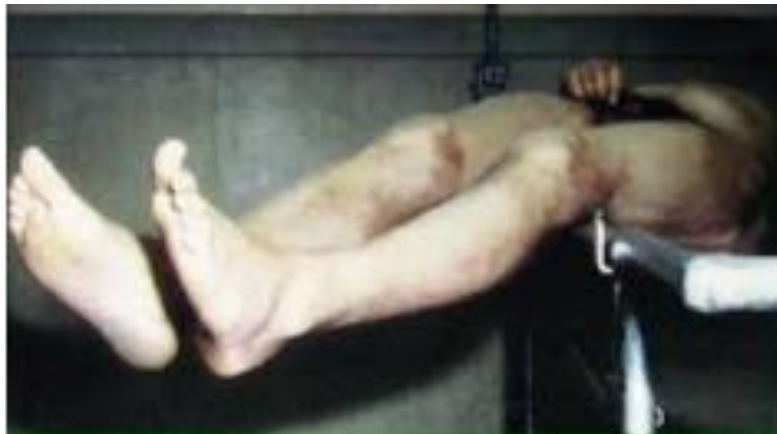

Figure 30. Rigidez cadavérica (J.A. Peña, R. Bustos Saldaña, O. Verdín G, 2019)

Recuperado de: <https://images.app.goo.gl/1cpFkwXwJimJdP88>

Livideces: se caracteriza por una coloración rojiza en las partes declives del cuerpo siguiendo la ley de la gravedad (imagen 31).

El color de la zona en declive del cuerpo dependerá de cualquier compuesto adicional presente.

En intoxicaciones por sustancias químicas y cuerpos congelados las livideces son rojo intensas.

En muertes traumáticas instantánea con lesión a nivel central las livideces pueden ser escasas.

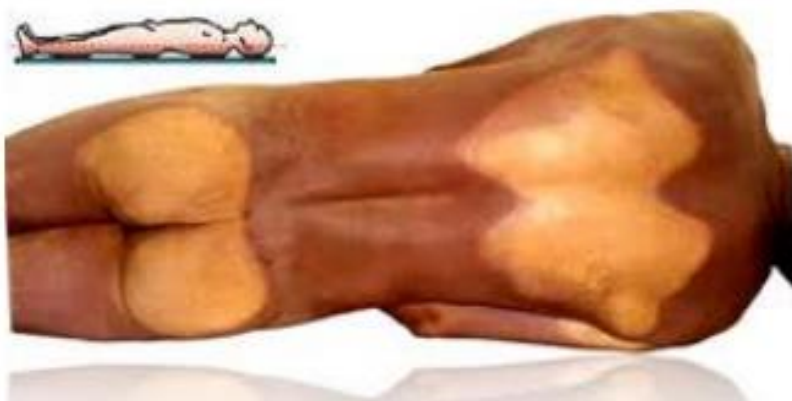

Figure 31. Livideces cadavérica (J.A. Peña, 2019). Recuperado de: <https://images.app.goo.gl/FbukKRcMKJkctHiv7>

Deshidratación, se hace evidente la pérdida de agua en los ojos con la aparición de una mancha esclerótica o (signo de Sommer Larcher), mancha oscura por exposición al aire, también el signo de (Stenon Louis) pérdida de transparencia en la córnea.(imagen 32).

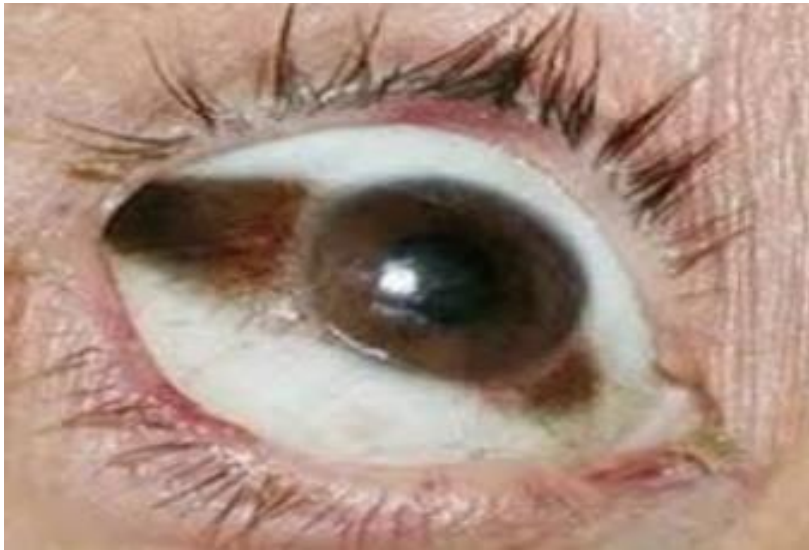

Figure 32. *Deshidratación Cadavéricos* (J.A. Peña R. B., 2019). Recuperado de:

<https://images.app.goo.gl/cS4PEyQVRYBKkH2RA>

Los fenómenos tardíos se presentan, después de las 24 horas y se dividen en fenómenos cadavéricos destructores y fenómenos cadavéricos conservadores.

Fenómenos cadavéricos destructores:

Autólisis es un fenómeno aséptico que se produce por la liberación de enzimas.

Se deterioran inicialmente órganos como el páncreas y la suprarrenal.

Es el fenómeno principal en el feto macerado muerto in útero.

12- ¿Qué es la putrefacción?

Se encuentra dada por la acción de las bacterias y su rápida multiplicación. Estos fenómenos están ligados a las siguientes fases:

Fase cromática; cambios dados por causa de la hemólisis (descomposición de la sangre) y el depósito de ácido sulfhídrico, se produce después de las 24 a 36 horas del deceso, una mancha verde abdominal y la malla reticular o veteado venoso (imagen 33).

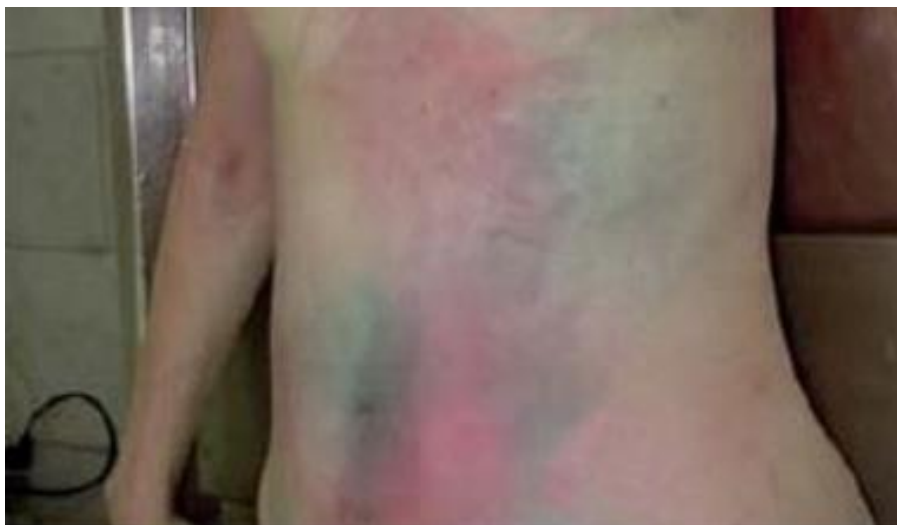

Figure 33. Fase cromática (J.A. Peña R. B.2019). Recuperado de:
<https://images.app.goo.gl/Wf4diBsuRLZwtDnk8>

Fase enfisematosa: se da por la producción de gases por parte de bacteria anaerobias intestinales. Se presenta después de las 36 a 48 horas con un aspecto hinchado de la cara, el abdomen y el escroto. En las mujeres embarazadas pueden expulsar el feto y confundir con muerte durante el parto (imagen 34).

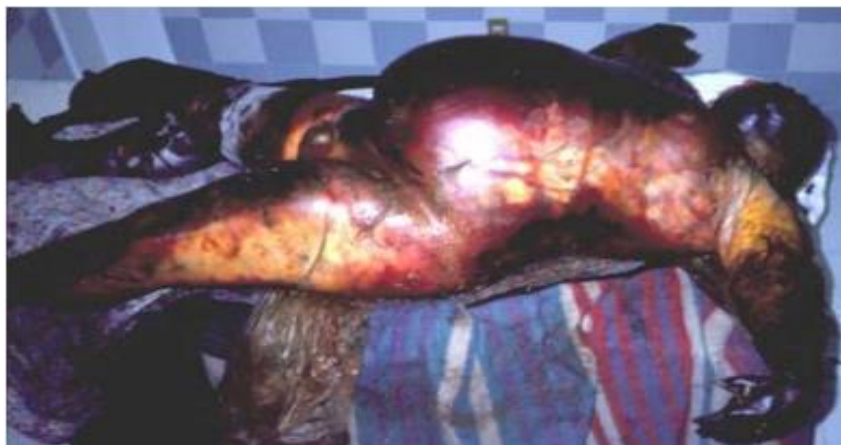

Figure 34. Fase enfisematosa (J.A. Peña R. B.,2019).
 Recuperado de: <https://images.app.goo.gl/8MTu7G9gUrctSLXa8°>

Reducción esquelética: se da por la desaparición, casi total, del tejido blando, a causa de bacterias, insectos y animales carroñeros (imagen 35).

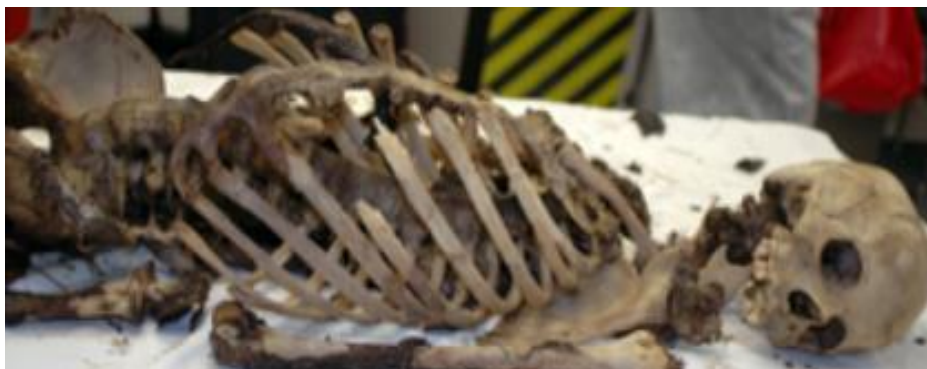

Figure 35. Reducción esquelética. (J.A. Peña R. B.,2019). Recuperado de:
https://www.uv.es/gicf/3R1_Pen%CC%83a_GICF_31.pdf

Fenómenos cadavéricos conservadores:

Los fenómenos cadavéricos conservadores: se dan por la humedad y temperatura.

Adipocira: es el fenómeno de descomposición de la grasa del tejido celular subcutáneo, se observa un aspecto correoso de la piel. Hay conservación del tejido blando. Se produce en ambientes húmedos y bien ventilados (imagen 36).

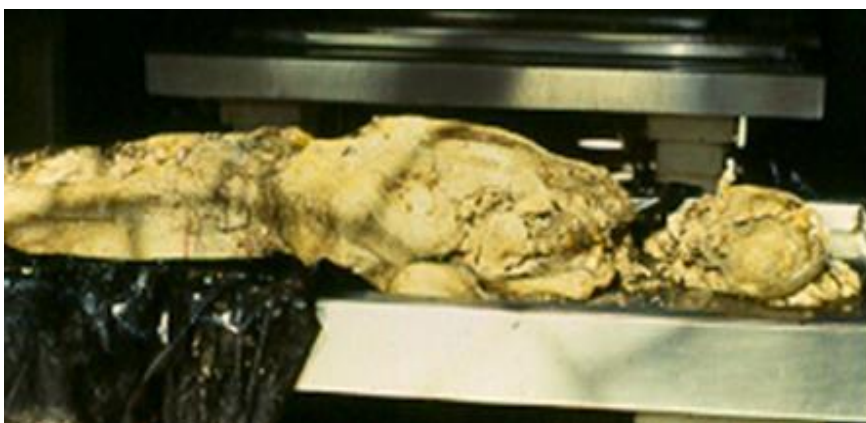

Figure36. Adipocira. (J.A. Peña R. B.2019). Recuperado de;
https://www.uv.es/gicf/3R1_Pen%CC%83a_GICF_31.pdf

Momificación cadavérica: es un fenómeno tardío que se da en ambiente secos, calurosos y bien ventilados donde predomina la deshidratación (imagen 37).

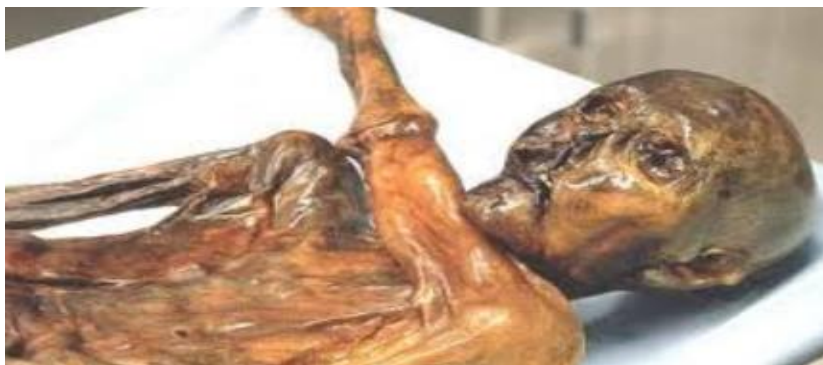

Figure 37. Momificación cadavérica. (J.A. Peña R. B.,2019).

Recuperado de: <https://images.app.goo.gl/vHj7UMbDzeNPgHku5>

Congelación: cuerpos que son sometido a temperaturas estremadamente bajas.

Antropofagia Cadavérica: causado por animales que tienen acceso al cuerpo, como las larvas de moscas, insectos, peces y mamíferos como roedores, perros, gatos, entre otros. El cadáver mostrará ausencia de tejido de aspecto anémico y bordes variables en forma y tamaño, según los animales que le han causado (imagen 38).



Figure 38. Antropofagia Cadavérica (J.A. Peña R. B, 2019).

Recuperado de: <https://images.app.goo.gl/P5n3UnaX8ECs45Up8>

13- ¿Qué es la queiloscopia?

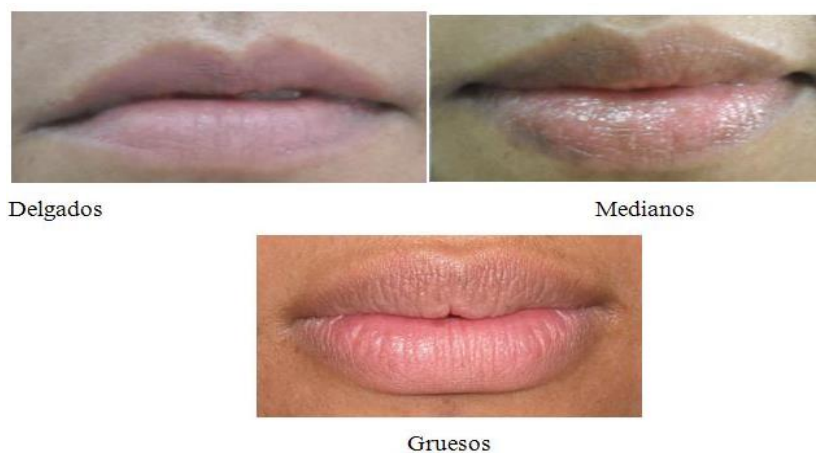


Figure 39. queiloscopia. (Pericias en Identificación Forense, 2013).

Recuperado de: <https://images.app.goo.gl/n4Nr1LwVsVmyj6BS9>

La queiloscopia es el método de identificación utilizado en criminalística, a partir de los registros y clasificación de los surcos presentes en los labios, tomando en cuenta el grosor y forma de los labios, comparándose con los parámetros de la dactiloscopia debido a su semejanza del proceso de análisis y a las características que presentan las huellas dactilares siendo únicas en cada individuo.

14- ¿Cómo se toma una radiografía de tórax antero posterior y cuáles son los criterios de evaluación?

Tabla 13. Rayos x de tórax Ap.

Proyección.	Ap. de tórax.
Receptor de imagen (RI).	14x17.
Posición del cadáver.	Decúbito supino.
Distancia Foco Película	Distancia foco receptor de imagen 180 cm.
(DRRI).	

Posición parte del estudio.	Se centra el plano medio sagital del tórax en el receptor de imagen, borde superior aproximadamente 4 cm por encima de los hombros.
Rayo central.	Perpendicular al receptor de imagen.
Criterios de evaluación.	Clavículas equidistantes de la columna vertebral, representación completa del tórax vértices pulmonares y cúpulas diafragmáticas, tráquea visible en la línea media. Representación de la región hiliar a través de proyección LAT.

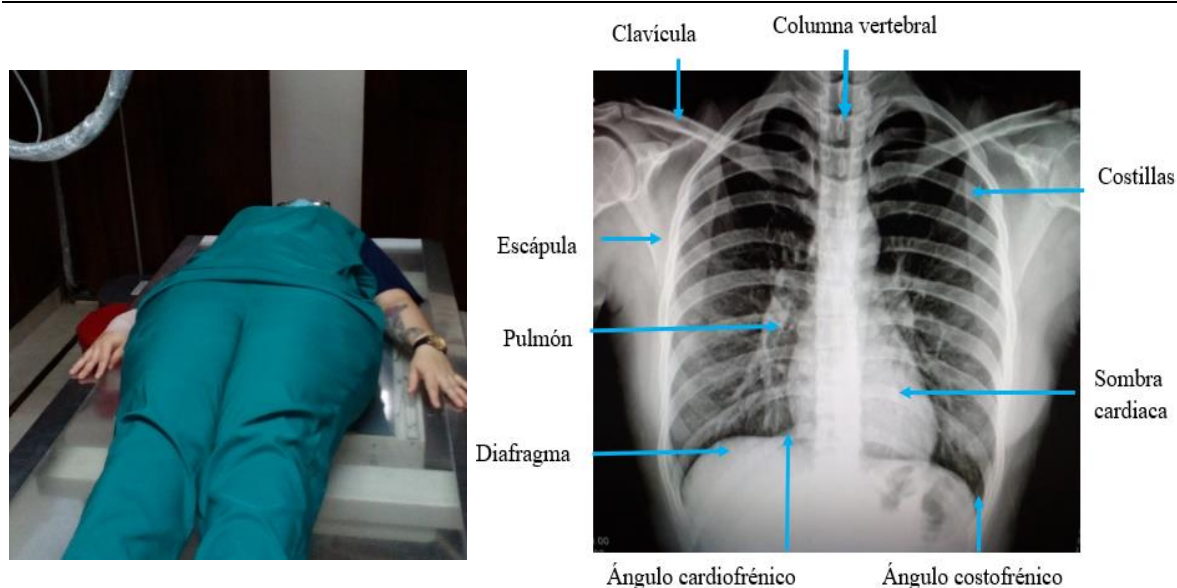


Figure 40. Fuente propia Proyección ap. de tórax decúbito supino y sus estructuras anatómicas

15-Cuáles son las estructuras anatómicas más relevantes que se pueden evidenciar en una proyección de Waters?

Seno frontal, ala mayor del esfenoides, cigomático, piso de la órbita, septo nasal, peñasco, senos maxilares, celdillas etmoidales, órbita.

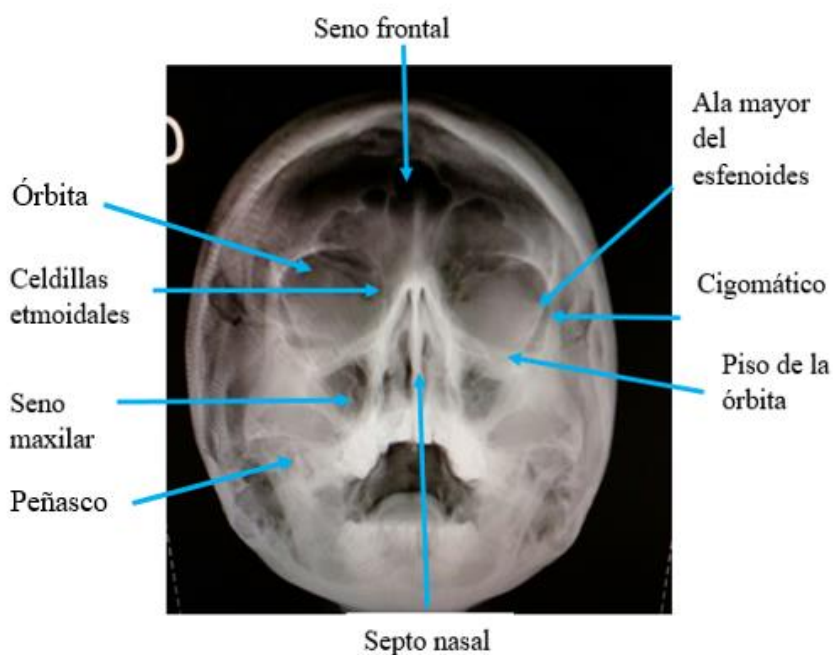


Figure 41. Fuente propia, proyección Waters y sus estructuras anatómicas.

16 - ¿Qué es la ley inversa del cuadrado de la distancia?

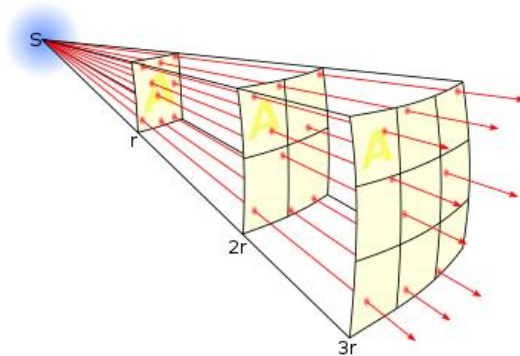


Figure 42. Ley de la inversa del cuadrado. (Wikipedia la enciclopedia libre, 2020). Recuperado de: <https://images.app.goo.gl/p7b73bgMDHUfj33KA>

La intensidad de la luz se comporta de una manera especial en relación a la distancia de su fuente, si tenemos una fuente de rayos x a 2 metros de distancia del paciente. Si movemos al paciente el doble de distancia 4 metros, solo alcanzaria la cuarta parte de la intensidad, son fenómenos físicos cuya intensidad es inversamente proporsional al cuadrado de la distancia al centro donde se origina la fuente.

17-¿La distancia ideal para hacer la adquisición radiográfica con un equipo portátil es de?

En los equipos portátiles para toma de exámenes de huesos pequeños la distancia es de 102 cm, para tórax es de 122 cm.

18- ¿Como se debe de radiografiar un cuerpo cuando llega a la morgue, posterior a una exhumación?

Según (Cruz,2019). La necropsia de cuerpos que llegan posterior a una exhumación son de difícil manejo debido a la ausencia de tejido, lo que dificulta la reconstrucción de los hechos. La radiología forense es de mucha ayuda en estos casos. Se debe tomar estudios radiológicos a los restos óseos, para su respectivo estudio médico legal con el propósito de:

Realizar inventario de todas las piezas óseas sometidas para estudio.

Documentar todas las lesiones traumáticas y patologías en curso natural con manifestación ósea

Determinar, talla, sexo, edad y raza, para tomar medidas y describir características, como: las prominencias de las apófisis mastoides, de la espina nasal anterior, diámetros de la pelvis, diámetro del agujero magno y longitud del fémur, entre otras.

Documentar lesiones vitales y cuerpos extraños, que corresponden a las armas usadas durante el homicidio para así determinar la causa de muerte.

19- ¿Qué es docimasia radiológica y docimasia hidrostática?

Docimasia radiológica: consiste en demostrar por medio de una imagen radiológica la ausencia de respiración. En las imágenes de tórax que se observa los pulmones radiolúcido es señal que el paciente ha respirado. Diferente en un cadáver que no ha respirado, la imagen radiológica se observa radiopaca, determinando que la muerte ocurrió intrauterinamente (imagen 43).

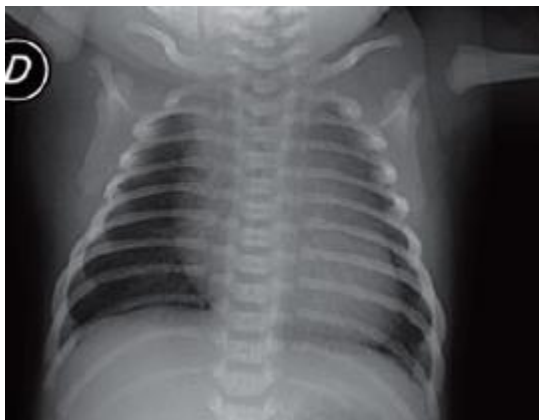

Figure 43. *Docimasia Radiológica.* (Infanticidio Slideshare, 2009)

Recuperado: <https://images.app.goo.gl/NZpbsTHcSGfAmsd98>

Docimasia hidrostática: según (Cruz,2019). Es una prueba que se realiza en el pulmón del cadáver para determinar si hubo respiración antes de su muerte. Consiste en introducir el pulmón en un recipiente con agua, si flota es sugestivo de que hubo respiración, si no, es indicativo que no la hubo (imagen 44).



Figure 44. *docimasia hidrostática.* (Esencia Forense Infanticidio: la prueba de la docimasia pulmonar hidrostática, 2018). Recuperado de: <https://images.app.goo.gl/YF6mTRRkAoVxeNYh7>

20- ¿Cuándo está contraindicado hacer un estudio por resonancia magnética a un cadáver?

Cuando el cadáver tiene algún dispositivo metálico implantado como prótesis.

Cuando el cuerpo esté en alto estado de descomposición.

Conclusión

- Por medio de este trabajo se describen los métodos de identificación de cadáveres indiciaria y fehaciente en la individualización de personas vivas o muertas, en un caso a causa de una explosión, conocer los diferentes conceptos acerca de la radiología aplicada en medicina forense, la importancia de las normas de bioseguridad y radioprotección, protocolos en la toma de exámenes radiológicos, humanización frente al cadáver y sus familiares, métodos de conservación de cadáveres.
- Desde el análisis de los diferentes temas de las unidades que componen el diplomado, se logró comprender y plasmar los conceptos acerca de radiología forense y los métodos de identificación de cadáveres indiciaria y fehaciente.
- Dar a conocer los métodos de conservación de cadáveres en lugares adecuados y organizados, como cuartos fríos para evitar su descomposición.
- Tener presente las normas de bioseguridad y radioprotección por parte del tecnólogo, para evitar la radiación utilizando los equipos de protección adecuados en la toma de estudios radiológicos.
- En la presente actividad se puede concluir que la radiología como técnica de diagnóstico es de gran importancia en el campo forense a la hora de identificar cadáveres en desastres, contribuye a las autoridades en el esclarecimiento de delitos para la administración de justicia, son una herramienta de apoyo para los médicos forenses a evaluar y obtener resultados rápidos y precisos, poder determinar la causa de muerte.

Referencias

- Alex , Cifuentes. (2015). Protocolos de RM. Recuperado ...de:/Downloads/Unad%20protocolos%20rm.pdf.
- Alex , Cifuentes. (2015). Protocolos de tomografía . Recuperado de:file:Recuperado de:
/Downloads/protocoloS%20ESCANOFGRAFIA%202019%20ALTA%20RESOLUCION.pdf.
- Carlos regalado, R. e.-c. (12 de abril de 2019). Principios de la radioproteccion . Obtenido de (imagen):
Recuperado de:https://images.app.goo.gl/VcKPo1nP1rU5ywT39
- Catalunya vanguardista. (noviembre de 2016). Artistas anatómicos del Renacimiento. Obtenido de
(imagen): Recuperado de:https://images.app.goo.gl/7kX6DjzMu9S8BEUM6
- cadena custodia ucc.blogspot.com. (2016). cadena de custodia. Obtenido de (imagen):
recuperado de: https://images.app.goo.gl/KdQ3ms1bUxLT8G4CA
- Clínica san José. fuente propia. (2020) equipos de Radiología. (imagen)recuperado.
- Cuellar, E. H. (2019). VIRTOPSOA Radiologia Forense . En E. H. Cuellar, (imagen) (pág.
28). Tolima: Recuperado de:ISBN. 978-958-46-6178-8.
- GONZALEZ,FARIÑA. J. (noviembre de 1998). *ECOPSIA*. Obtenido de (imagen): Recuperado
de:https://images.app.goo.gl/sXTrhvnTjxzE4Wqr7
- Instituto Nacional De Medicina Legal y Ciencias Forenses. (febrero de 2009). Identificación
de Cadáveres en la Práctica Forense. Obtenido de (imagen): recuperado
/Downloads/Manual%20de%20identificación%20de%20cadáveres%20en%20la%20p
ráctica%20forense/Manual%2006%2007%2009.pdf

JOAQUINGARCIAMATEO. (31 de Octubre de 2017). *Tema 2 Necropsias*. Obtenido de (imagen): Recuperado de <https://images.app.goo.gl/AFziur2EBocCYC5u9>

J.A. Peña, R. B. (abril junio de 2019). Fenomenos Cadavéricos y el Tanatocronodiagnóstico. Obtenido de (imagen): Recuperado

De: https://www.uv.es/gicf/3R1_Pen%CC%83a_GICF_31.pdf

J.A. Peña, R. B. (abril junio de 2019). *FENOMENOS CADÁVÉRICOS Y EL TANATOCRONODIAGNÓSTICO*. Obtenido de (imagen): Recuperado de: https://www.uv.es/gicf/3R1_Pen%CC%83a_GICF_31.pdf

J.A. Peña, R. B. (abril junio de 2019). *FENOMENOS CADÁVÉRICOS Y EL TANATOCRONODIAGNÓSTICO*. Obtenido de (imagen): Recuperado de: https://www.uv.es/gicf/3R1_Pen%CC%83a_GICF_31.pdf

J.A. Peña, R. B. (abril junio de 2019). *FENOMENOS CADÁVÉRICOS Y EL TANATOCRONODIAGNÓSTICO*. Obtenido de (imagen): Recuperado de: https://www.uv.es/gicf/3R1_Pen%CC%83a_GICF_31.pdf

J.A. Peña, R. B. (junio de 2019). *FENOMENOS CADÁVÉRICOS Y EL TANATOCRONODIAGNÓSTICO*. Obtenido de (imagen): Recuperado de: https://www.uv.es/gicf/3R1_Pen%CC%83a_GICF_31.pdf

J.A. Peña, R. B. (abril de 2019). *J.A. Peña, R. Bustos Saldaña, O. Verdín G.* Obtenido de (imagen): Recuperado de: https://www.uv.es/gicf/3R1_Pen%CC%83a_GICF_31.pdf

J.A. Peña, R. Bustos Saldaña, O. Verdín G. (abril de 2019). *FENOMENOS CADÁVÉRICOS Y EL TANATOCRONODIAGNÓSTICO*. Obtenido de (imagen): Recuperado de:

M E R R I L L . (2010). *ATLAS DE POSICIONES RADIOGRAFICAS Y PROCEDIMIENTOS*

RADIOLOGICAS . Obtenido de (imagen): recuperado

de:https://drive.google.com/file/d/1BxROr9IL4EJccDKXXoYxFFpDUTv_99a4/view?ts=5ce6946e

M e r r i l l . (2010). Atlas De Posiciones Radiograficas y Procedimientos Radiologicas .

Obtenido de (imagen): recuperado

de:https://drive.google.com/file/d/1BxROr9IL4EJccDKXXoYxFFpDUTv_99a4/view?ts=5ce6946e

Medicina Legal de Costa Rica Edición Virtual. (marzo de 2018). *ESTRANGULACIÓN SUICIDA ATÍPICA*. Obtenido de (imagen): recuperado de

:<https://images.app.goo.gl/m2XZij9fgPUvoo2u5>

Medicina Legal y Criminalística. (09 de marzo de 2014). Ahorcamiento. Obtenido de (imagen):

recuperado de:<https://images.app.goo.gl/1rXaqwFHeqhjYq8t7>

Pericias en Identificación Forense. (9 de abril de 2013). Queiloscopia. Obtenido de (imagen): recuperado

de:<https://images.app.goo.gl/QRVdfpmSA8oTUQXaA>

Subido por biología suicida. (14 de junio de 2019). *fenomenos cadavericos destructivos* . Obtenido de

(imagen): recuperado de:<https://images.app.goo.gl/b7GcWETj4YcdKG9m8>

Subido por biología suicida. (14 de junio de 2019). fenomenos cadavericos destructivos . Obtenido de

(imagen): recuperado de:<https://images.app.goo.gl/b7GcWETj4YcdKG9m8>

Universidad Nacional De Colombia. (2013 de abril). Manual De Radioprotección. Obtenido de

Manual De Radioprotección: Recuperado

de:http://www.odontologia.unal.edu.co/docs/habilitacion/manual_radioproteccion_abril_2013.pdf

Universidad Nacional De Colombia. (abril de 2013). Manual De Radioproteccion. Obtenido de (imagen): recuperado de:http://www.odontologia.unal.edu.co/docs/habilitacion/manual_radioproteccion_abril_2013.pdf

Vinieta merril, p. b. (2010). atlas de posiciones radiograficas y procedimientos radiologicos. Madrid: Elsevier.

Vinita Merrill, P. B. (2010). Atlas De Posiciones Radiograficas Y Procedimientos Radiologicos. Madrid: Elsevier .

Wikipedia la enciclopedia libre. (12 de febrero de 2018). Equipo de IMR. Obtenido de (imagen): Recuperado de:https://es.wikipedia.org/wiki/Imagen_por_resonancia_magn%C3%A9tica

Wikipedia la enciclopedia libre. (08 de mayo de 2020). Ley de la inversa del cuadrado. Obtenido de (imagen): recuperado de:<https://images.app.goo.gl/3fxb3RaFVtS5PGZ57>