

## **Radiología Forense Complemento de la Virtopsia**

Nancy Martínez Rincón

Universidad Nacional Abierta y a Distancia – UNAD

Escuela De Ciencias de la Salud

Tecnología en Radiología e Imágenes Diagnósticas

Diplomado en Radiología Forense

Diciembre 2021

## **Radiología Forense Complemento de la Virtopsia**

Nancy Martínez Rincón

Nelson Ávila

Universidad Nacional Abierta y a Distancia – UNAD

Escuela De Ciencias de la Salud

Tecnología en Radiología e Imágenes Diagnósticas

Diplomado en Radiología Forense

Diciembre 2021

## Resumen

La radiología forense es una rama de las ciencias forenses que se encuentra estrechamente relacionada con el derecho y, por ende, con el sistema judicial. La radiología forense se aplica durante el proceso de investigación para analizar y determinar los hechos que produjeron la muerte, utilizando la radiología convencional como medio más habitual, pero no como la única, pues también se utilizan otras técnicas como la resonancia magnética y la tomografía computarizada. Su característica común es realizar una intervención no invasiva con un posterior análisis de los hallazgos en el cuerpo, para determinar las posibles causas de lesiones como en la violencia entre parejas, agresiones personales, maltrato infantil, etc.

**Palabras clave:** Cadáver, Virtopsia, Radiología Forense.

## **Abstract**

Forensic radiology is a branch of forensic sciences that is closely related to law and, therefore, to the judicial system. Forensic radiology is applied during the investigation process to analyze and determine the events that cause death, using conventional radiology as the most common means, but not as the only one, since other techniques such as magnetic resonance imaging and computed tomography are also used. Its common characteristic is to perform a non-invasive intervention with a subsequent analysis of the findings in the body, to determine the possible causes of injuries such as violence between couples, personal aggression, child abuse, etc.

**Keywords:** Corpse, Virtopsy, Forensic Radiology.

## Tabla de contenido

Introducción.....	7
Objetivos.....	8
<i>Objetivo General</i> .....	8
<i>Objetivos Específicos</i> .....	8
Caso 2 - Cadena de Custodia, Métodos de Identificación y Fenómenos Cadavéricos.....	9
A. <i>En la imagen adjunta identifique la posible edad radiográfica</i> .....	9
B. <i>Identifique el tiempo de muerte</i> .....	11
C. <i>Determine la manera y causa de muerte</i> .....	11
D. <i>De acuerdo a las líneas de identificación actual, como realizaría la identificación</i> .....	12
E. <i>¿Cómo garantiza la cadena de custodia en este caso?</i> .....	12
F. <i>Realice un mapa mental de los fenómenos cadavéricos</i> .....	12
Parafilias Sexuales.....	12
Conclusión.....	14
Referencias bibliográficas.....	15

## Índice de Figuras

Figura 1. Carpograma .....	9
Figura 2. Identificación los huesos del carpo en el carpograma del estudio de caso.....	10
Figura 3 carpograma estándar edad 8 años .....	10

## **Introducción**

En el presente trabajo veremos como las técnicas de imagen diagnosticas han dado un lugar importante dentro de la Radiología Forense, como aporte en la investigación que abarca desde las autopsias, valoración de fracturas, en caso de sospecha de maltrato infantil, la identificación, basándose en datos adquiridos a partir de radiología convencional, tomografía computarizada, la resonancia magnética o ecografía que en casos ha sido aplicada en las autopsias que se les ha llamado ecopsia y biopsia estas técnicas nos enseñan la gran importancia en la investigación forense al no ser invasivas y no destructivas permitiendo dar claridad en un proceso investigativo.

La cadena de custodia en las ciencias forenses tiene como principio garantizar la autenticidad e integridad de las evidencias encontradas.

## **Objetivos**

### **Objetivo General**

Analizar e identificar los conceptos de la radiología como una actividad tecnológica de la virtopsia, para el desarrollo de los métodos de identificación de un cadáver.

### **Objetivos Específicos**

Identificar los conocimientos vistos como la cadena de custodia, métodos de identificación y fenómenos cadavéricos para ser aplicados en el desarrollo del caso.

Considerar la técnica radiográfica carpograma como la más importante para determinar la edad de un individuo.

Reconocer la importancia del correcto manejo en la identificación de un cadáver.

Considerar la importancia de la humanización en el momento de brindar un servicio íntegro y digno ante el cadáver y sus allegados.



## Compilación de Casos de Estudio

### Caso 2 - Cadena de Custodia, Métodos de Identificación y Fenómenos Cadavéricos.

#### A. *En la imagen adjunta identifique la posible edad radiográfica*

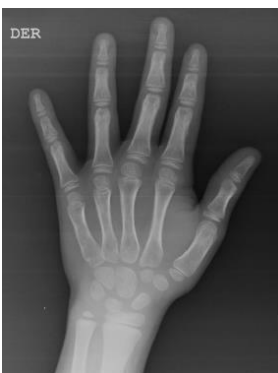La edad es una característica importante que se debe tener en cuenta en el individuo involucrado en un proceso legal en Colombia. Se conocen varias técnicas radiológicas para determinar la edad del individuo, pero la más importante en la radiología forense es el carpograma, que tiene como finalidad identificar los núcleos de crecimiento de los huesos que conforman la muñeca y la mano, utilizándose como técnica las tablas de Greulich y Pyle que consiste en un atlas donde la edad ósea es evaluada y a su vez comparada con una radiografía de la mano izquierda.

Tomando como referencia el peso y talla del cadáver nos indica que podemos estar hablando de un menor entre los 4 y 5 años según las gráficas de crecimiento y desarrollo de la OMS, debemos tener en cuenta que estas medidas varían en un cadáver.

En conclusión: Comparando la radiografía de la investigación (radiografía de mano derecha) con la tabla Greulich y Pyle nos indica que estamos hablando de un cadáver entre los 6 años 10 meses.

#### **Figura 1.**

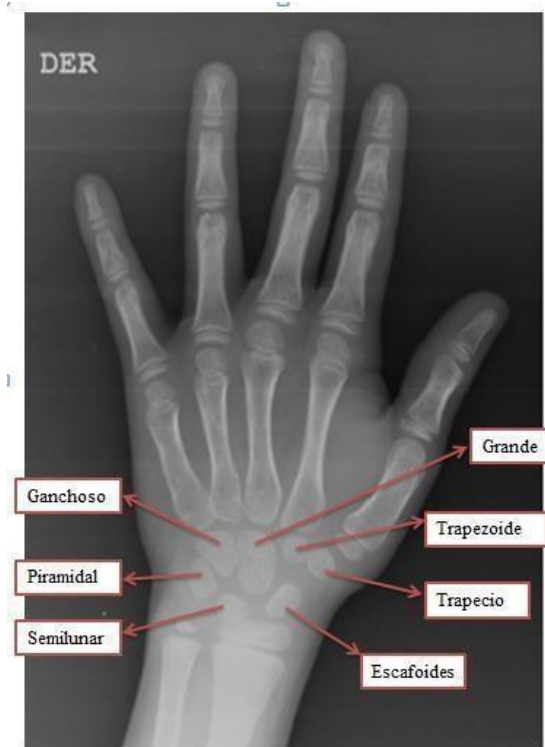
##### *Carpograma*



*Nota:* Imagen radiológica (Carpograma)

**Figura 2.**

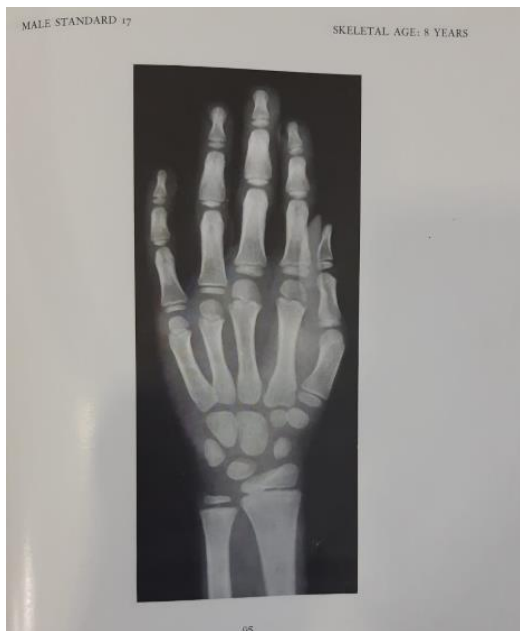*Identificación los huesos del carpo en el carpograma del estudio de caso.*



*Nota: Imagen de la Identificación por carpograma.*

**Figura 3.**

*carpograma estándar edad 8 años*



***B. Identifique el tiempo de muerte.***

Los fenómenos cadavéricos después de la muerte, su aspecto y morfología cambian debido al deterioro progresivo. Estos fenómenos son el resultado de factores intrínsecos y extrínsecos a los que el cuerpo se ve expuesto.

En este cadáver pude concluir que es un fenómeno cadavérico temprano ya que corresponde a menor de 24 horas, por las livideces dorales violáceas que desaparecen a la digito presión y la rigidez completa.

***C. Determine la manera y causa de muerte.***

La causa de la muerte es ocasionada por la asfixia o ahogamiento por sumersión completa por la introducción de líquido en los pulmones. En la investigación puedo concluir que el cadáver presentó maltrato infantil donde nos indica que venía siendo maltratado durante tiempo atrás por algunas lesiones ya cicatrizadas en su cuerpo, múltiples cicatrices en región dorsal, glútea y extremidades inferiores, con hematomas de diferentes colores, que indican diferentes tiempos de evolución en región abdominal, dorsal, glútea y extremidades inferiores presencia de hematoma internos y externos.

Por el abandono de sus padres mientras salían a trabajar el niño presenta desnutrición, ya que un niño entre los 6 y 7 años debería tener un peso promedio de 20 kilogramos y talla entre 1.12 cm. Para diagnosticar maltrato infantil, son de gran utilidad la tomografía axial computarizada, la resonancia magnética y la ecografía, en especial en la documentación de trauma craneoencefálico.

En conclusión, no se puede dar con exactitud la causa de la muerte, podría ser por muerte natural, accidental ya que el menor todo el tiempo permanecía solo, suicidio debido al maltrato

por el que estaba pasando, homicidio por el maltrato recibido, o no determinada basado en la información recibida.

***D. De acuerdo a las líneas de identificación actual, como realizaría la identificación.***

La identificación del cadáver en este caso se hace más fácil, por la conservación completa del cuerpo, y por la información dadas por un familiar en este caso la tía, manejándose en una línea de coincidencias específicas documentadas en el cadáver.

***E. ¿Cómo garantiza la cadena de custodia en este caso?***

Se garantiza la cadena de custodia ya que el cadáver ingresa a la morgue, embalado, rotulado conservando todos los elementos materiales probatorios encontrados dentro la inspección técnica a cadáver, realizadas por las unidades de policía judicial, dándole protección al cadáver para no alterar ni contaminar el cadáver como elemento material probatorio y evidencia física, garantizando los principio como es la: la identidad, la integridad, la inalterabilidad, seguridad, almacenamiento, continuidad y registro.

***F. Realice un mapa mental de los fenómenos cadavéricos.***

<https://www.goconqr.com/es/mindmap/33388184/FENOMENOS-CADAVERICOS>

**Caso 4 - Métodos de identificación en cadáveres, humanización y estudios en accidentes.**

***Parafilias Sexuales***

Las parafilias consisten en la presencia de frecuentes e intensas conductas o fantasías sexuales de tipo excitatorio que implican objetos inanimados, niños o adultos que no consienten, o el sufrimiento o la humillación de uno mismo o de la pareja. Los trastornos parafilicos son parafilias que causan angustia o problemas de funcionamiento en la persona afectada o que perjudican o puedan perjudicar a otra persona.

**Exhibicionismo:** Es un caso en el cual se siente placer o excitación al hacer público las partes íntimas como son los genitales a personas de manera repentina y sorpresiva.

**Masoquismo:** Es el acto en cual una persona siente placer o disfruta el hecho de sentir dolor o prácticas en las cuales se es humillado o se sufren vejaciones.

**Fetichismo:** Es un trastorno en el que se siente placer por medio del uso de objetos sexuales o de otro tipo, así como por partes del cuerpo no sexuales.

**Necrofilia:** Es un trastorno en la conducta de una persona, en la cual siente atracción y deseo sexual, o a tener relaciones sexuales con cadáveres humanos.

**Voyerismo:** Este tipo de trastorno en la persona conduce a que esta se incline por sentir deseo o placer al observar generalmente de manera escondida u oculta a personas desnudas o que están teniendo relaciones sexuales.

**Asfixiofilia:** Es una asfixia erótica, una práctica comúnmente utilizada por las parejas en las relaciones sexuales de igual forma se emplea de manera solitaria en la masturbación aplicando estrangulamiento, bien sea con objetos o con las propias partes del cuerpo, en donde una persona la aplica a otra.

**Pedofilia:** es un trastorno en el cual se siente excitación y conductas sexuales con menores de edad o niños de corta edad, en la cual la conducta es recurrente.

**Besofilia:** en donde una persona le genera placer el uso de jeringas médicas hacia otras personas, debido al dolor y terror que produce.

## **Conclusión**

El desarrollo de este caso me permitió reconocer la gran importancia de la virtopsia, como la principal ventaja de las técnicas radiológicas en la mínima manipulación de un cadáver, indispensable en la identificación de la cadena de custodia que, teniendo una buena documentación soportada, es clave para el éxito de un caso, en la Virtopsia es importante determinar si la muerte se produjo o no por causas naturales o si se debió a un accidente, homicidio, suicidio o indeterminado. El procedimiento también se puede utilizar en los casos en que la causa de la muerte no se puede determinar a través de medios convencionales como los informes de toxicología.

La radiología puede ayudar a diagnosticar la parafilia mediante imágenes del cerebro para mostrar anomalías en la estructura y función de las regiones relacionadas con el sexo, las parafilias son un trastorno sexual que involucra impulsos, fantasías o comportamientos sexuales intensos y recurrentes que involucran un objeto o actividad sexual que son anormales, y que en muchas ocasiones van involucradas con sucesos con los cuales la radiología puede determinar muchas causas.

## Referencias bibliográficas

- Aso, J., Martínez-Quiñones, JV., Aso-Vizán, J., Pons, J., Arregui, R., & Baena, S. (2005). *Virtopsia: Aplicaciones de un nuevo método de inspección corporal no invasiva en ciencias forenses*. Cuadernos de Medicina Forense, (40), 95-106.  
[http://scielo.isciii.es/scielo.php?script=sci\\_arttext&pid=S1135-76062005000200001&lng=es&tlng=es](http://scielo.isciii.es/scielo.php?script=sci_arttext&pid=S1135-76062005000200001&lng=es&tlng=es)
- ConSalud.es. (27 de mayo de 2017). *Virtopsia, la tecnología que pretende revolucionar la medicina forense*. Salud Digital. <https://consalud.es/saludigital/revista/virtopsia-la-tecnologia-que-pretende-revolucionar-la-medicina-forense-579>
- Cruz, E. H. (2020). Importancia de la Radiología Forense.  
[Objeto\_virtual\_de\_Informacion\_OVI]. Repositorio Institucional UNAD.  
<https://repository.unad.edu.co/handle/10596/38458>
- Herbella, FA; Mudo M; Delmonti C; Braga FM; Del Grande JC (December 2001). «'Raccoon eyes' (periorbital haematoma) as a sign of skull base fracture». Injury 32 (10), 745-47.  
[https://es.wikipedia.org/wiki/Equimosis\\_periorbitaria](https://es.wikipedia.org/wiki/Equimosis_periorbitaria)
- Montes, G., Otálora, A. y Archila G. (2013). Aplicaciones de la radiología convencional en el campo de la medicina forense. Revista Colombiana de Radiología. 24 (4), 3805-17.  
[http://www.webcir.org/revistavirtual/articulos/marzo14/colombia/col\\_esp\\_a.pdf](http://www.webcir.org/revistavirtual/articulos/marzo14/colombia/col_esp_a.pdf)
- Motta-Ramírez, G. A., Alva-Rodríguez, M., & Herrera-Avilés, R. A. (2013). La autopsia virtual (virtopsia): La radiología en la Medicina Forense. Revista de Sanidad Militar, 67 (3), 115–123.

<http://bibliotecavirtual.unad.edu.co/login?url=http://search.ebscohost.com/login.aspx?direct=true&db=a9h&AN=91830519&lang=es&site=eds-live&scope=site>

Sánchez, M. y Ortiz, F. (2017). *Identificación de estrategias para la humanización y calidad en la prestación de los servicios de salud en Bogotá Colombia* [tesis de posgrado, especialización. Universidad Militar nueva granada, Bogotá, Colombia.] Repositorio Institucional UMNG.

<https://repository.unimilitar.edu.co/bitstream/handle/10654/15811/SanchezBolivarMayraAlejandra2016.pdf;jsessionid=B76BC430A75BF0879DFBBFF57DB7D56C?sequence=3>

VelSid (5 de octubre de 2006). *Virtopsia, autopsia virtual*. Xataka Ciencia

<https://www.xatakaciencia.com/tecnologia/virtopsia-autopsia-virtual>

Trujillo Mariel, P. R. L. & Trujillo Nieto, G. A. (2015). *Medicina forense*. Editorial Alfil, S. A.

de C. V. <https://elibro-net.bibliotecavirtual.unad.edu.co/es/ereader/unad/40328?page=1>