

## **Una vista en general a la ciencia forense**

Gloria Isabel Caicedo Montenegro

Universidad Nacional Abierta y a Distancia – UNAD

Escuela de Ciencias de la Salud - ECISALUD

Programa de Radiología e Imágenes Diagnósticas

Cali

2022

### **Dedicatoria**

La actividad que realizare a continuación está dedicada principalmente a Dios, por brindarme la fortaleza día a día en la continuidad de mi proceso formativo, inmediatamente después a mi familia por ser los principales afectados por mi tiempo limitado hacia ellos, enseguida a todas las personas que han sido participes de este proceso a todos mis tutores de la UNAD, espero de corazón que mi escrito sea de gran ayuda para quien pueda leerlo.

## Resumen

Se realiza una revisión general sobre el área de las Ciencias Forenses y sus aplicaciones en el área de la imagenología. Se abordan los métodos de identificación que se utilizan como la identificación fehaciente y la Indiciaria, cada una con sus respectivas especificaciones. Se revisa el proceso para llevar a cabo una cadena de custodia, la importancia de los cuidados que deben tener los directamente involucrados con el manejo de estos documentos, su preservación y su correcto archivo para que sean consultados en el proceso de identificación de una persona desaparecida o de su deceso. Se revisan los cambios que presenta un cadáver horas después de su muerte, la causa, la manera y el mecanismo que la ocasionó. Los autocuidados como profesionales de la salud, los elementos personales de protección ante la radiación ionizante y las técnicas diagnósticas que son utilizadas en Imagenología. De igual manera se aborda el trato humanizado que merecen las diferentes situaciones tanto del cadáver como de sus familiares, los estudios que se deben tener en cuenta en los accidentes de tránsito, el valor agregado de archivo de consulta como la carta dental en el proceso de identificación, soportándonos en fuentes bibliográficas confiables de otras investigaciones realizadas por diferentes autores.

**Palabras clave:** Necropsia, Forense, Morgue, Cadáveres, Carta Dental, Cadena de Custodia.

### **Abstract**

A general review is carried out on the area of Forensic Sciences and its applications in the area of imaging. The methods of identification that are used as the reliable identification and the Indiciaria are approached, each one with its respective specifications. The process to carry out a chain of custody is reviewed, the importance of the care that those directly involved with the handling of these documents, their preservation and their correct filing must have so that they can be consulted in the process of identifying a disappeared person. or his death. The changes that a corpse presents hours after its death, the cause, the manner and the mechanism that caused it are reviewed. Self-care as health professionals, personal protection elements against ionizing radiation and diagnostic techniques that are used in Imaging. In the same way, the humanized treatment that the different situations of both the corpse and its relatives deserve, the studies that must be taken into account in traffic accidents, the added value of the consultation file such as the dental chart in the process of identification, relying on reliable bibliographic sources of other research carried out by different authors.

**Keywords:** Autopsy, Forensic, Morgue, Corpses, Dental Chart, Chain of Custody.

## Tabla de contenido

Introducción .....	9
Justificación.....	10
Objetivos .....	12
Marco Referencial.....	13
Marco Teórico... ..	13
Marco Conceptual y Legal... ..	14
Generalidades de la Radiología Forense .....	15
Cadena de custodia.....	15
Métodos de Identificación.....	16
Fenómenos Cadavéricos.....	22
Bioseguridad en las salas de Radiología Forense .....	25
Estudios radiológicos usados en la radiología forense.....	29
Importancia del par Radiológico... ..	36
Anatomía Radiológica del Tórax .....	39
Otros casos en los que aplica la Radiología forense .....	42
Radiología Forense aplicada a la Balística .....	49
Humanización en los servicios de Radiología Forense.....	55
Importancia de la Carta Dental... ..	57
Conclusiones... ..	63
Referencias.....	64

## Lista de Figuras

Figura 1. Mapa Mental Métodos de identificación .....	17
Figura 2. Cotejo Dactiloscópico del cadáver.....	19
Figura 3. Cotejo dactiloscópico.....	19
Figura 4. Cotejo odontológico.....	20
Figura 5. ADN del cadáver.....	20
Figura 6. Indicadores de la edad Ósea.....	21
Figura 7. AP de una radiografía mano.....	22
Figura 8. Descripción de los signos visibles a la edad de 7 año.....	23
Figura 9. Lividez.....	25
Figura 10. Mapa Mental.....	25
Figura 11. Implementos de protección.....	26
Figura 12. Vidrios y paredes plomados.....	26
Figura 13. Manejo de residuos.....	27
Figura 14. Protocolo para lavarse las manos.....	28
Figura 15. Desinfección.....	29
Figura 16. Inmunización.....	29
Figura 17. Hematoma peri orbitaria Bilateral.....	30
Figura 18. Abrasión en la piel.....	31
Figura 19. Escoriación.....	31
Figura 20. Trauma craneoencefálico.....	32
Figura 21. TAC cráneo.....	32
Figura 22. TAC de cráneo.....	33
Figura 23. Tac Fractura hueso temporal.....	33
Figura 24. Fracturas costales.....	34
Figura 25. Trauma toracoabdominal.....	34
Figura 26. Radiografía de caderas comparativas.....	35

Figura 27. Radiografía en AP de fémur .....	36
Figura 28. Tipos de cortes de fracturas de fémur .....	36
Figura 29. Rx Lateral y PA de Tórax.....	37
Figura 30. Posicionamiento radiológico.....	38
Figura 31. Densidades radiológicas.....	39
Figura 32. Radiografía de Abdomen.....	39
Figura 33. Rx de tórax PA y Lateral.....	40
Figura 34. Rx de tórax PA.....	42
Figura 35. Rx de tórax Lateral.....	42
Figura 36. Rx de cadera Femenina.....	43
Figura 37. Restos esqueléticos.....	44
Figura 38. Cadáver carbonizado.....	44
Figura 39. Antecedentes.....	45
Figura 40. Determinación de edad.....	45
Figura 41. Rx de huesos largos.....	46
Figura 42. Rx Tórax en AP de un neonato.....	47
Figura 43. Restos de huesos.....	48
Figura 44. Radiografía de cráneo en Lateral.....	48
Figura 45. Accidentes de tránsito.....	49
Figura 46. Radiografía de columna cervical.....	49
Figura 47. Radiografía de cráneo.....	51
Figura 48. Radiografía cráneo.....	52
Figura 49. Rx Cráneo Lateral.....	53
Figura 50. Radiografía de cráneo en ap y lateral.....	54
Figura 51. Balística.....	54
Figura 52 Rx cráneo.....	55
Figura 53. Radiografía de cráneo.....	56

Figura 54. Arma de fuego .....	56
Figura 55. Humanización.....	57
Figura 56. Estructura dental.....	59
Figura 57. Formato carta dental.....	60
Figura 58. Carta dental.....	60
Figura 59. Dentadura.....	62
Figura 60. Radiografía panorámica.....	62
Figura 61. Cuadrantes dentales.....	63

## **Introducción**

Dentro del área de la medicina Forense se hace necesario la utilización de diferentes técnicas como la Identificación Fehaciente, la cual nos da una seguridad de la identificación correcta de la persona, Identificación Indiciaria, esta nos habla sobre las características de cada persona y sus datos registrados en vida. También es necesario la utilización de protocolos y procesos disciplinarios como la recopilación y vigilancia estricta de todos los datos y registros encontrados durante la investigación con la cadena de custodia, el uso de normas de para el cuidado de nuestra integridad, el trato humanizado que debe recibir todo el proceso y el uso de recursos como documentos de archivo como la historia clínica con la carta dental.

Las imágenes diagnosticas utilizadas en el área Forense, donde se utiliza radiación ionizante con fines de investigación en el are de la criminalística, como necropsias no invasivas conocida llamada también Virtopsia, utilizada en diferentes casos de violencia intrafamiliar, lesiones personales, accidentes de tránsito etc. Mediante Técnicas Radiológicas convencionales Tomografía Computarizada, Ultrasonografía o ecografía y Resonancia Magnética, con las ciencias forenses evalúan los resultados obtenidos mediante las diferentes, siendo un aporte fundamental en el proceso investigativo por su rapidez y fácil archivo, brindando la posibilidad de ser estudiadas cuantas veces sea necesario.

## **Justificación**

En Colombia la medicina forense es aplicada en el entorno civil y laboral, en el derecho penal junto con la criminalística para identificar lesiones físicas o psicológicas, descubrir la identidad de un individuo y la posible causa de su muerte ya sea por sus enfermedades de base o por un evento traumático, dependiendo del estado en que haya sido encontrado un cuerpo es necesario esclarecer su identificación y posteriormente la causa de su deceso y las posibles situaciones que contribuyeron a este hecho. Una de las primeras acciones a tener en cuenta es su edad a partir de su estructura ósea, esto nos ayuda a saber si es un adulto, adolescente o infante, para así luego continuar con sus posibles causas, al realizar un examen minucioso el médico forense debe describir su indumentaria y los materiales que fueron encontrados con el cadáver, tomar registro de sus huellas dactilares.

Después de recolectar toda la información son los de criminalística los directamente encargados de estudiar el lugar físico donde se presentaron los hechos, lo que exige un estricto registro tanto fotográfico como de señalización y conservación del área, así como el levantamiento del cadáver mismo, embalando y rotulando todo lo encontrado para luego transportarlo a los laboratorios del área para su debido estudio y de solicitar el apoyo de otras áreas de ser necesario.

Las imágenes diagnósticas en sus distintas modalidades son de vital importancia para ayudar en el avance de la investigación y así ayudar a esclarecer las diferentes situaciones como la edad, con el análisis de una estructura ósea del individuo en vida o después de su muerte, en diferentes escenarios como desastres aéreos, de tránsito, maltrato en infantes, violencia familiar, muerte perinatal, necropsias con la técnica de Virtopsia, que van ayudar a solucionar problemas de tipo legal.

La importancia de la carta dental en el reconocimiento de la identidad de un individuo, llevando un registro minucioso con una inspección adecuada del médico forense de la cavidad oral, para luego ser comparado con el registro antemortem de su historia clínica odontológica, registro obligatorio para todas las instituciones tanto del sector público como privado.

De ahí la importancia de dar a conocer a nuestros lectores una vista general de todos los procesos que se hacen necesarios en los distintos procesos en los que se aplica esta área tan reconocida como lo son las ciencias forenses.

## **Objetivos**

### **Objetivo General**

Conocer y Comprender el valor de la Medicina Forense y las aplicaciones de las imágenes Diagnosticas dentro de este campo.

### **Objetivos Específicos**

Estudiar diferentes métodos de identificación de un cadáver.

Valorar los pasos que se deben tener en cuenta en la cadena de custodia

Revisar las normas de Bioseguridad en la salas de Radiología Forense.

Establecer la importancia de la Carta Dental.

Profundizar en la anatomía radiología de la cavidad torácica.

## **Marco Referencial**

### **Marco Teórico**

El presente desarrollo de esta actividad se llevó a cabo con la ayuda de los datos consultados de investigaciones previas, donde se encontró que el área de las ciencias Forenses dio sus inicios en las leyes hebreas mencionando la menstruación, las enfermedades venéreas como impuras, la violación y el homicidio entre otras. Trujillo, P & Trujillo, G (2015)

La evolución de la medicina Forense se ha visto bloqueada por prejuicios religiosos, bloqueando la microcirugía pensando que los cadáveres que se sometían a este procedimiento se les bloqueaban la entrada del alma al cielo. Sin embargo hubo casos en los que intervino la medicina forense como el peritaje médico Forense con el edicto de Godofredo de Bouillon en el año 1110. En 1374 autorizaron abrir cadáveres en la facultad de medicina de Montpellier. En la edad media la medicina Forense se hizo necesaria en la aplicación de la justicia. Trujillo, P & Trujillo, G (2015)

En la actualidad la medicina legal, llamada Ciencia forense, está ligada directamente con las ciencias jurídicas y de la salud con el fin de la utilización de los conocimientos médicos a los criterios solicitados por la justicia. Siendo una especialidad de la medicina con la cual es posible conocer, analizar e interpretar correctamente las normas jurídicas estableciendo un lazo con el derecho. García, I. (2014).

La identificación de una persona requiere de una serie de procesos y protocolos que llevan a una identificación certera, con lo cual e hace necesario, una recolección de evidencias que serán estrictamente rotuladas y vigiladas bajo una cadena de custodia, la utilización de la comparación de huellas dactilares con archivos antemortem, así como de la carta dental. Fonseca, G. (2010).

## **Marco Conceptual y Legal**

Según la revista Colombiana de Radiología artículo publicado en 2013, en Colombia el código de procedimiento penal, de estos métodos, tres de ellos son considerados como procedimientos científicos que permiten una identificación fehaciente: el estudio de huellas dactilares, el estudio de la carta dental y el estudio de perfiles genéticos.

Cuando no es posible dar una investigación fidedigna, se pueden utilizar métodos que den un indicio de esta. En dichos casos la radiología se convierte en un instrumento importante para ayudar en este proceso, siendo varias las formas en que la radiología puede ayudar en el proceso de identificación. (Montes, G., Otálora, A. y Archila G. 2013).

En la época de los ochentas ligada directamente con el narcotráfico, fue incorporada a nuestro país la sigla N.N. utilizada por primera vez por los alemanes en la segunda guerra mundial, ingresando diariamente a la morgue entre 10 y 12 personas sin identificación más de la mitad por homicidios. De acuerdo con lo dispuesto en el artículo 5 de la Ley 38 de 1993, el Instituto de Medicina Legal y Ciencias Forenses, lleva un registro de personas fallecidas sin identificar y goza de una red de información entre sus diferentes oficinas con el fin de lograr su identificación. Bruckner, J. (2005), Reyes, S. (2005).

## **Generalidades de la Radiología Forense**

### **Cadena de Custodia**

El sistema de cadena de custodia es un proceso continuo y documentado aplicado por parte de los servidores públicos y particulares, cumpliendo con sus funciones deben garantizar su autenticidad y capacidad demostrativa, mientras que la autoridad competente ordena su disposición final. Estos documentos podrán ser consultados cuantas veces sea necesario y administrados según la norma, por un personal idóneo preparado para esta labor, consiente y responsable de preservar y cuida la manipulación durante la gestión pericial, deben velar por su preservación, evitando daños o pérdidas.

Todos los elementos encontrados como hallazgo, recolección, embalaje, transporte, análisis y almacenamiento de los elementos o materiales como evidencia física que tengan relación directa o indirecta con el proceso de investigación serán considerados material probatorio los cuales serán sometidos a una estricta cadena de custodia debidamente rotulada para su archivo. Según lo establecido en el artículo 254 del actual Código de Procedimiento Penal, Ley 906 de 2004.

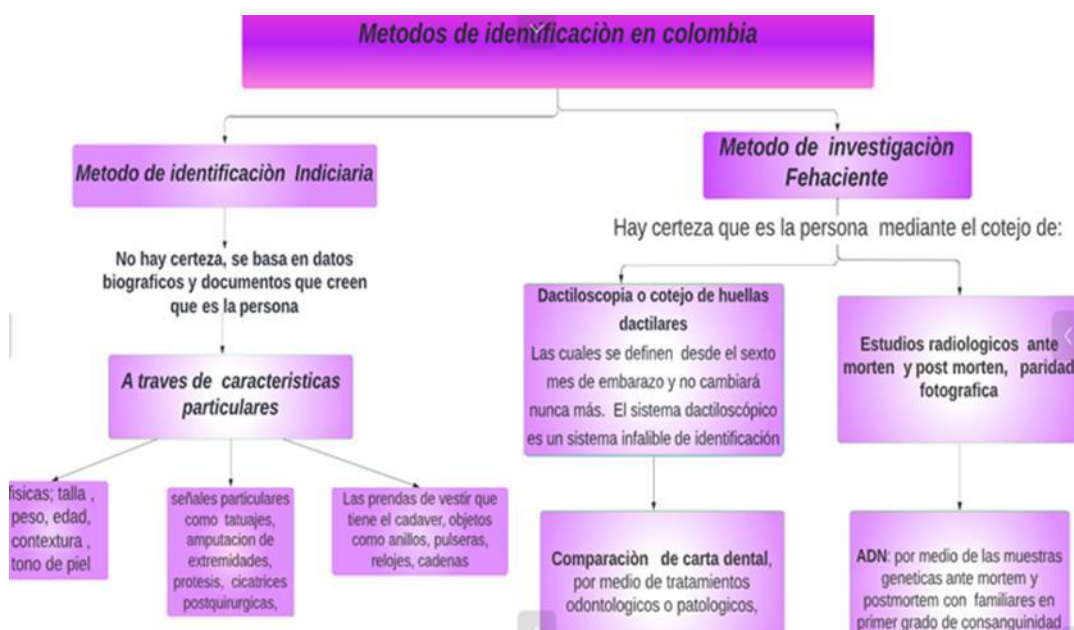
El Reglamento General de Archivos dispone de estrategias para garantizar el adecuado mantenimiento de dichos documentos. Siendo necesario implementar un “sistema integrado de conservación” garantizando su estado físico y funcional de todos los documentos desde el momento de creación, período de vigencia y disposición final. (Instituto nacional de medicina legal y ciencias forenses República de Colombia, 2009)

## Métodos de Identificación

La identificación puede realizarse de manera orientada confrontando los datos antemortem disponibles del individuo cuya identidad se presume con los de un cadáver dado, generalmente seleccionado a partir de una identificación indiciaria, o mediante cotejos automatizados hechos mediante el uso de bases de datos alimentadas masivamente con registros de cadáveres y de personas conocidas PASSDATA, el programa del comité internacional de la Cruz Roja para cotejos AM-PM (Antemortem – Postmórtem), AFIS para huellas dactilares digitales y CODIS para ADN.

**Figura 1**

*Mapa Mental Métodos de identificación.*



Nota: Cuadro conceptual sobre los métodos de identificación en Colombia. [Imagen]

<https://lucid.app/lucidchart/79a6416e-81fc-4bd2-a62c->

[c61969786e43/edit?invitationId=inv\\_049761c5-6c9b-4834-bbba-bfecb622c78c](https://lucid.app/lucidchart/79a6416e-81fc-4bd2-a62c-c61969786e43/edit?invitationId=inv_049761c5-6c9b-4834-bbba-bfecb622c78c)

**Identificación Indiciaria:** Da una alta probabilidad de la identidad.

Aspectos morfo cromáticos y características visio antropológicas (talla, peso, edad, color de ojos, piel y cabello)

Señales particulares (características únicas altamente distintivas como amputaciones, deformidades, tatuajes, cicatrices de cirugías etc.)

Descripción de la cavidad bucal incluyendo las partes dentarias y los hallazgos encontrados, en los casos en donde no existen registros de la historia clínica odontológica antemortem.

Descripción de su indumentaria y artículos encontrados en propiedad del individuo.

**Identificación Fehaciente:** Da seguridad de la identidad. Cuando coinciden los datos del individuo con los del cadáver, hablamos de una identificación positiva, usando cotejos étnicos reproducibles por cualquier profesional del campo.

Las más utilizadas son:

Comparación de huellas digitales (Cotejo Dactiloscópico).

Comparación de las piezas dentales con registros odontológicos sobre su carta dental o patologías mediante radiografías u otros archivos (Cotejo Odontológico).

Comparación de genes mediante pruebas biológicas de ADN antemortem y postmortem del individuo o familiares en primera línea de consanguinidad.

**Comparación de huellas digitales o Cotejo dactiloscópico:** Permite el reconocimiento de un individuo por medio de la impresión de las crestas papilares de las yemas de los dedos.

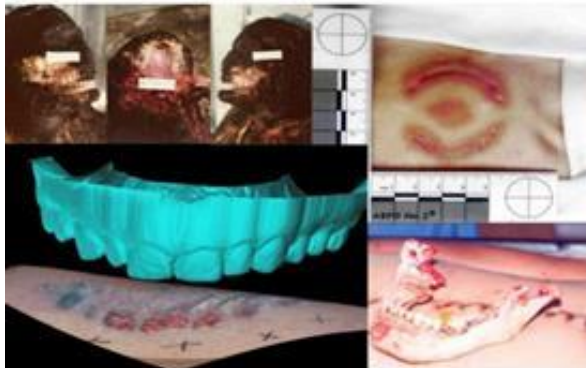
**Figura 2***Cotejo Dactiloscópico del cadáver*

Nota: Toma de huellas dactilares en un cadáver. [Imagen] Criminalística y medicina legal. <https://sites.google.com/site/crimiymedlegal8blauralara/>

**Figura 3***Cotejo dactiloscópico*

Nota: Comparación de Huellas dactilares. [Imagen] Shutterstock  
<https://www.shutterstock.com/es/search/dactiloscopia>

**Cotejo odontológico:** se realiza una comparación de las características presentadas por tratamientos odontológicos por medio de la carta dental: El peritaje odontólogo forense, permite acceder a las diferentes características y antecedentes dentarios que presenta el individuo.

**Figura 4***Cotejo odontológico*

Nota: Comparación de evidencia odontológica. [Imagen] OdontologíaForense.

<https://es.slideshare.net/carlosvillarrubia3/odontologa-forense-41314872>

**Cotejo genético:** permite realizar distintos peritajes procesando cada una de las muestras biológicas antemortem y postmórtm, como sangre, semen, saliva, tejido muscular, tejido óseo, entre otros. También pruebas biológicas a familiares de primer grado de consanguinidad como son padres, hijos, y hermanos.

**Figura 5***ADN del cadáver*

Nota: Toma de muestras para el ADN de un cadáver. <https://www.elfunerariodigital.com>

### Identificación de la Edad:

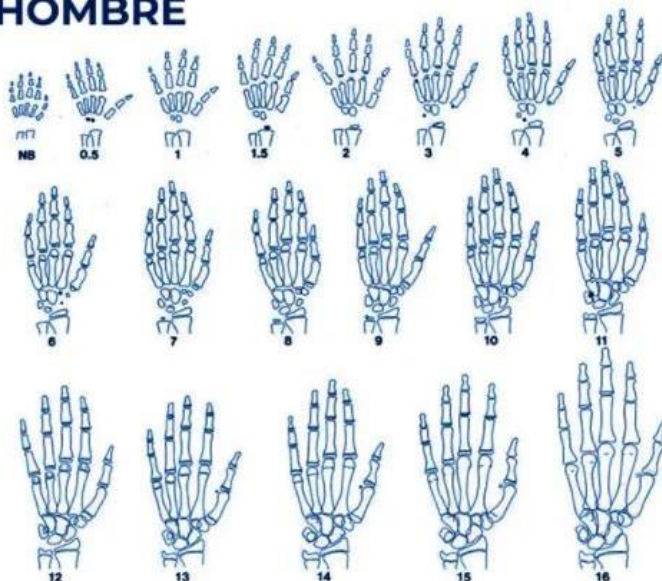
Una característica que ayuda a la identificación de un individuo es su edad, hay técnicas radiográficas como un Carpograma, características dentales y presencia de líneas de crecimiento.

(Rev Colomb Radiol. 2013)

### Figura 6

*Indicadores de la edad Ósea*

#### HOMBRE



**Nota:** Progresión por años cumplidos en niños. [Imagen] Centro Pediátrico del Crecimiento. Sequoia 2021. <https://centrosequoia.com.mx/>

Según el Atlas de Greulich y Pyle donde sobre una escala se determina la madurez ósea realizando una serie de estudios radiológicos en la mano y muñeca, por lo general la izquierda, por ser la que menos se usa, en casos de pacientes ambidiestros se toma las imágenes de las dos manos, método utilizado para identificar la edad.

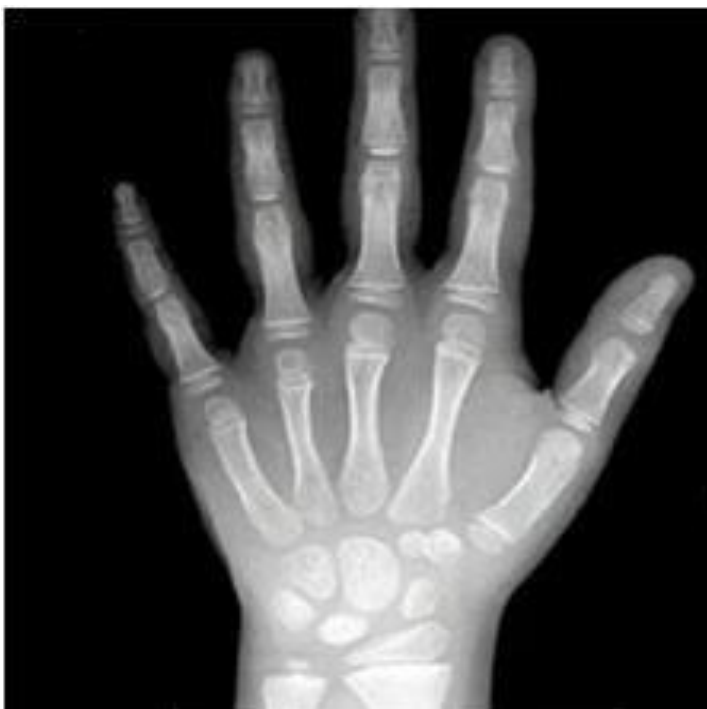En el momento del nacimiento de un nuevo ser, al tomar una imagen radiográfica, se visualizan las diáfisis solidificadas, excepto las epífisis, las cuales siguen un proceso de

osificación durante el crecimiento hasta la adultez, dependiendo su evolución, de la genética, el medio ambiente, la parte hormonal entre otras, las ultimas en osificarse son las falanges distales del primer y quinto dedo, los cambios se basan en el tamaño de la epífisis comparada con la metáfisis. Esta sigue progresando con la maduración de los núcleos de osificación epifisarios, hacia lo ancho y grosor hasta que son similares o iguales a la metáfisis.

En una radiografía se visualizan las epífisis de las falanges distales, se distinguen los huesos del trapecoide, trapecio, semilunar, piramidal, ganchoso, grande y el núcleo de crecimiento del escafoides, se evalúa el tamaño de la epífisis de la falange distal o media, esta empieza pequeña desde el centro y se va extendiendo hacia los lados, adquiriendo espesor.

### **Figura 7**

*AP de una radiografía mano*

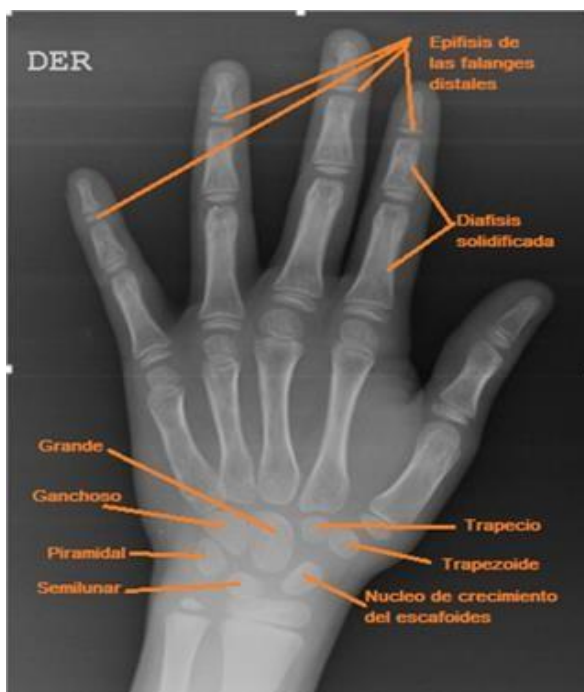


Nota: Radiografía donde se ven los puntos del crecimiento según la edad cronológica.

[Imagen] del Atlas de Greulich y pyle. <https://docs.google.com/>

## Figura 8

*Descripción de los signos visibles a la edad de 7 años*



Nota: Radiografía de mano señalando los signos descritos, trabajo elaborado en Paint por Gloria Caicedo. [Imagen] Atlas Greulich y Pyle.pdf <https://docs.google.com/>

## Fenómenos cadavéricos

El tiempo de muerte se puede establecer según diferentes estudios realizados, por los cambios evolutivos que presentan las partes blandas del cadáver con el proceso de descomposición, siendo un problema la desaparición de las mismas por diferentes situaciones. (Flores, T 2009)

La lividez cadavérica también conocida como Hipostasis o Rigor mortis, se refiere al cambio de color en la piel (rojo o azul) y los órganos internos cuando deja de funcionar la circulación sanguínea y el suministro de oxígeno al cuerpo. En las primeras horas al presionar el dedo sobre la piel tiende a desaparecer.

### **Diferencias en las etapas en la lividez postmórten:**

En su inicio aparece el signo de parches moteados en las regiones más cercanas al suelo.

Se establece la confluencia al observar áreas espaciadas de decoloración de intensidad moderada.

Hay una intensidad máxima de coloración.

La lividez desaparece al presionar con el dedo.

Al cambiar de posición el cadáver la lividez cambia de lugar.

La hipostasis no se traslada completamente (Desplazamiento incompleto)

La hipostasis no variará al mover el cuerpo (Lividez fija).

### **Rigidez del cadáver o rigor mortis.**

Hace referencia a la falta de relajación muscular, sea voluntaria o involuntaria, entre 3 a 4 horas después de la primera flacidez en una temperatura ambiente.

Se distinguen cuatro fases:

Periodo de latencia: Inicia después de la muerte, el musculo conserva su estado normal, relajado mientras el contenido de ATP se mantiene en los valores habituales mayor al 85%

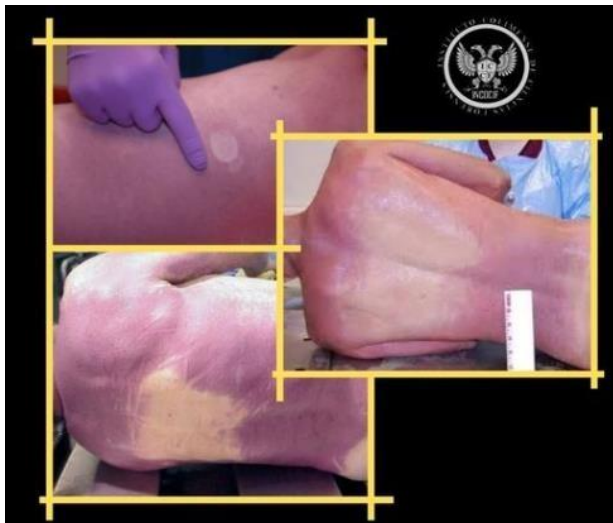Inicio (rigidez reversible): Los valores de ATP bajan a un nivel crítico. Los valores de actina y miosina están intactos, por lo que se presenta la rigidez. En este estado, la rigidez todavía puede ser revertida mediante oxígeno o la administración de ATP.

Rigor (rigidez irreversible): La rigidez está completa, siendo irreversible. Los cambios postmórten anularon la capacidad de relajación de los músculos.

Resolución: Con la desnaturalización del musculo, la rigidez desaparece.

## Figura 9

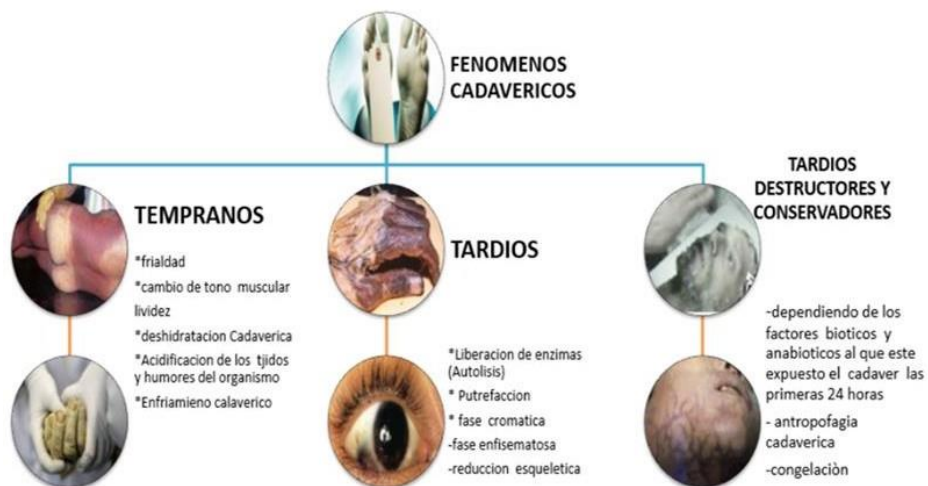*Lividez*



Nota: Livideces, marcas en la piel de color rojo y azul. [Imagen] InstitutoColimense de Ciencias Forenses. <https://www.facebook.com/>

## Figura 10

*Mapa Mental.*



Nota: Mapa mental fenómenos cadavéricos. [Imagen] Elaboración de: Liliana Franco (UNAD)

## Bioseguridad en la toma de imágenes diagnósticas

En el área de trabajo es de vital importancia usar barreras para protegernos de contagiarnos de algunas patologías o incluso de diseminarlas entre otros pacientes, en el entorno laboral o familiar, entre ellas tenemos.

### Barreras Físicas:

#### Figura 11

*Implementos de protección.*

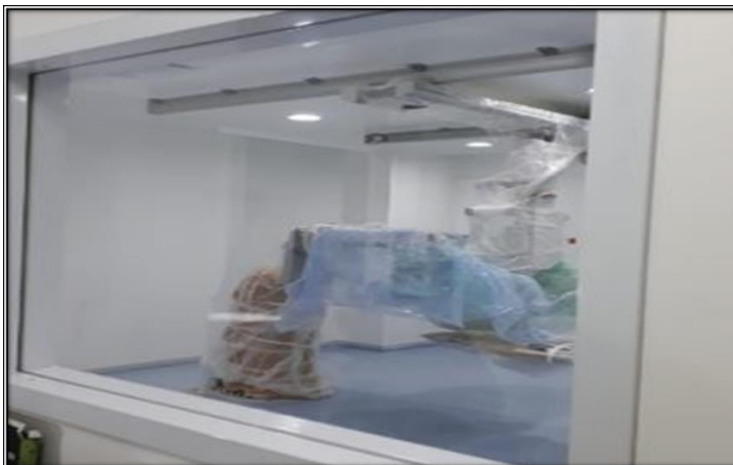

Nota: Implementos de uso personal para la protección radiológica. [Imagen]SlideShare.

<https://www.slideshare.net/>

#### Figura 12

*Vidrios y paredes plomados.*



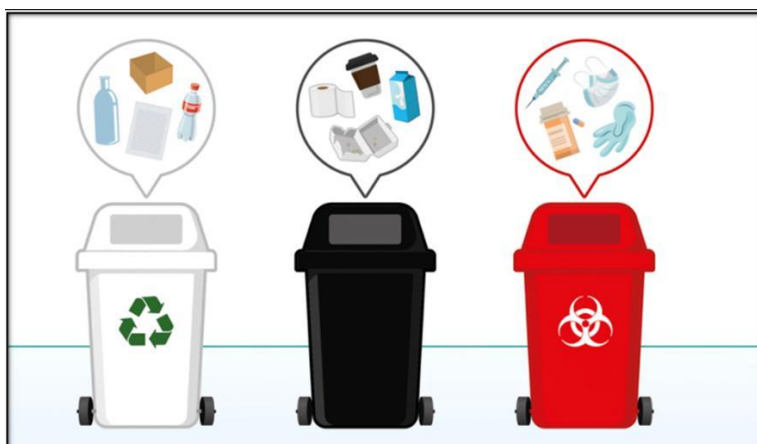Nota: Sala de Radiología con paredes y vidrio plomados. [Imagen] Protección Radiológica. <https://www.proteccionesrx.com/>

### **Manejo de Desechos:**

Clasificación de residuos peligrosos (reactivos, fármacos, citotóxicos, reactivos)  
Biodegradables, Reciclables, Inertes, Ordinarios o comunes, Peligrosos (cortopunzantes, biológicos, anatomopatológicos, Infecciosos, según la resolución 2184 de diciembre de 2019

### **Figura 13**

*Manejo de residuos*



Nota: Recipientes codificados en colores para el manejo de material residual en Colombia. [Imagen] Unión Medical. <https://um.com.co/>

### **Barrera Química**

#### **Lavado De Manos:**

Antes de entrar en contacto directo con los paciente.

Antes de realizar una actividad limpia o aséptica.

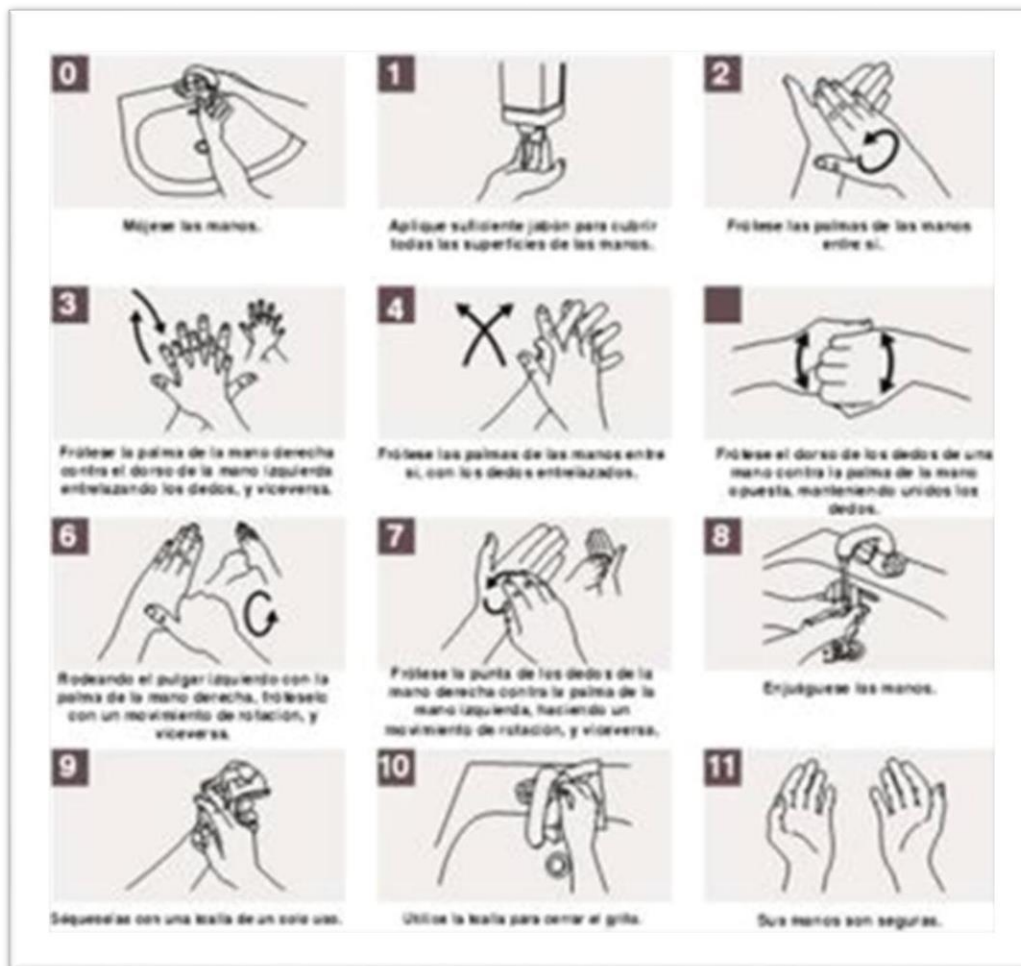Después de haber estado expuesto a fluidos corporales.

Después de haber estado en contacto con el paciente.

Después de haber estado en contacto con el entorno de los paciente.

**Figura 14**

*Protocolo para lavarse las manos.*

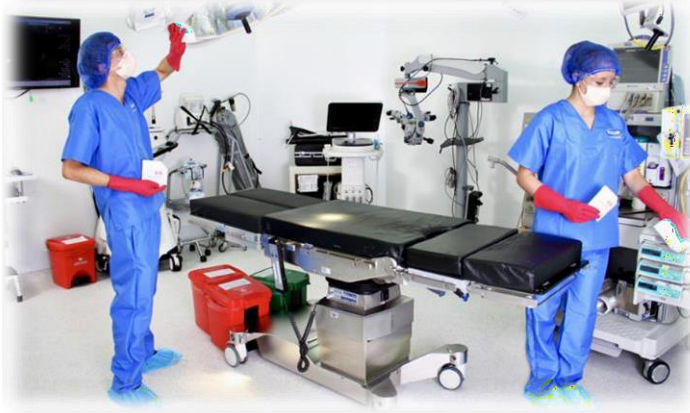

Nota: Protocolo de lavado de manos. [Imagen] Fuente: Como lavarse las manos.

<https://www.minsalud.gov.co/>

### **Desinfección de las áreas contaminadas después de cada procedimiento**

La contaminación de superficies es una causa de la transmisión de microorganismos, la desinfección adecuada es muy importante porque mata la mayoría de hongos y bacterias causantes de diferentes enfermedades.

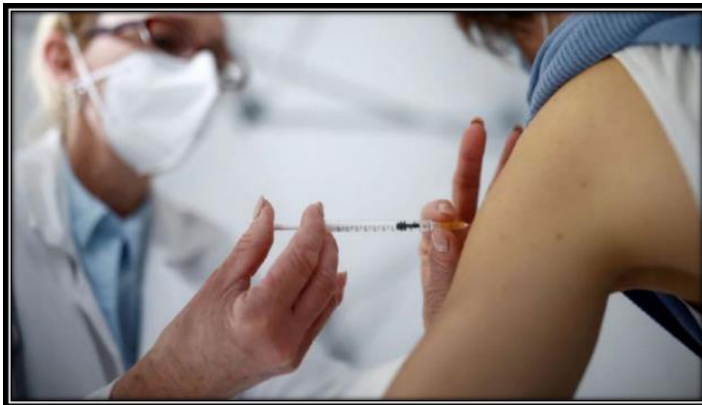**Figura 15***Desinfección*

Nota: Desinfección de ares contaminadas. [Imagen]

<https://www.igaltex.com/>

**Inmunización activa (Vacunas)**

A través de la aplicación de vacunas preparados antígenos atenuados con el fin de generar inmunidad en el individuo, cumpliendo con el protocolo del ministerio de salud con la aplicación del cuadro de vacunas requeridos para ejercer la actividad laboral.

**Figura 16***Inmunización*

Nota: Vacunación segura. [Imagen] Contexto.<https://contextodedurango.com.mx/>

## Estudios radiológicos en accidentes de tránsito

### Conceptos:

Manera de muerte: el daño o enfermedad que produce un daño irreparable en los sistemas lo que causa la muerte de la persona.

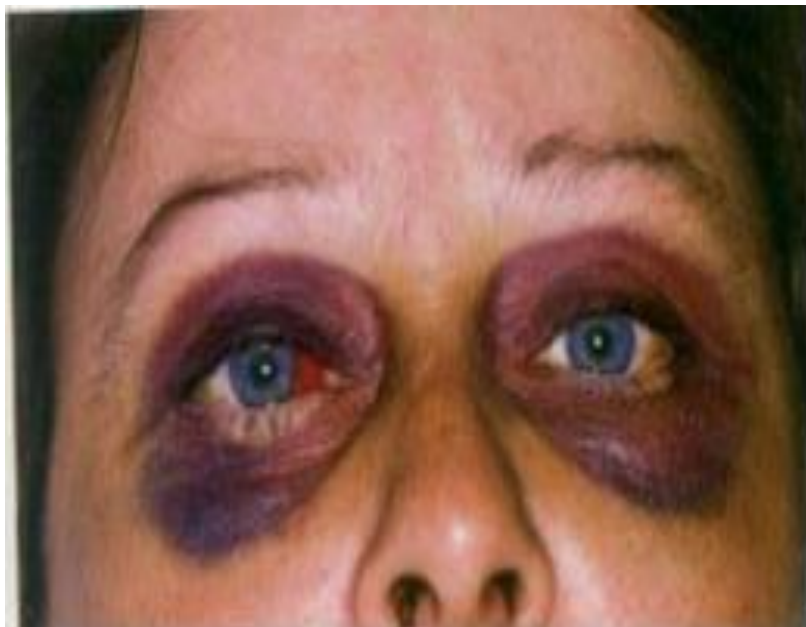Causa de muerte: La explicación de cómo ocurrió la muerte, si fue de manera natural, accidentada, homicidio o suicidio.

Mecanismo de muerte: Alteraciones físicas o patológicas que causan la muerte como un choque, trauma, contusiones.

Hematoma peri orbitaria bilateral: Es la acumulación de sangre después de una fractura de base anterior de cráneo o de fosa facial media con presencia de equimosis periorbitaria.

### Figura 17

#### *Hematoma peri orbitaria Bilateral*



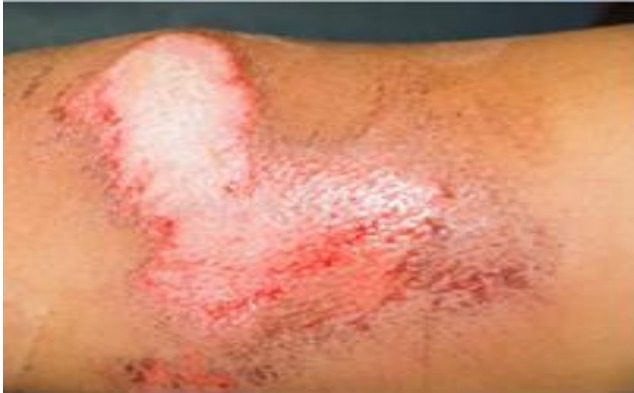Nota: Signo de mapache en trauma craneoencefálico.

<https://slideplayer.es/slide/119766/>

Abrasiones: Pérdida de la integridad de la piel producida por quemadura o raspadura.

### **Figura 18**

*Abrasión en la piel*



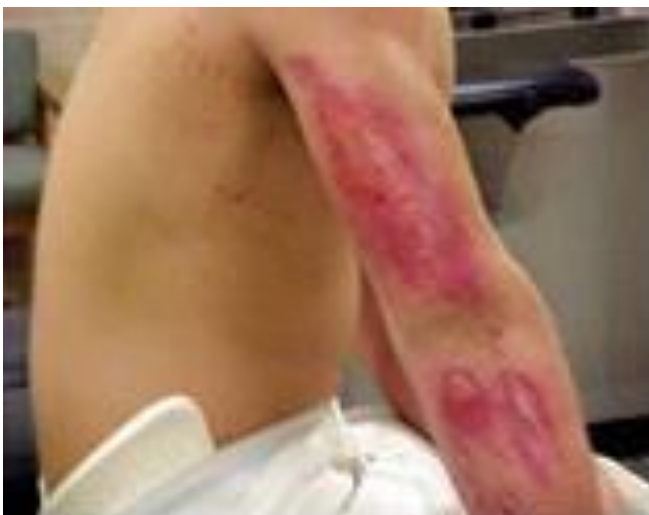Nota: Abrasiones en la piel causadas por fricción.[Imagen]

<https://www.indiamart.com/proddetail/abrasion-treatment-21628044955.html>

Escoriación: Lesiones en la piel que presentan pérdida de sus capas por trauma superficial, dejando al descubierto la dermis, con material seroso, sanguinolento.

### **Figura 19**

*Escoriación*



Nota: Escoriación o irritación cutánea. [Imagen]

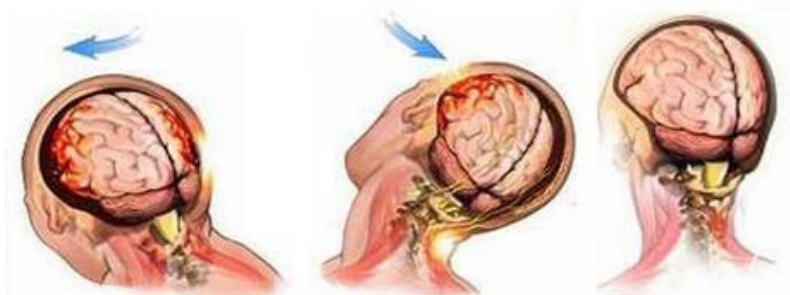
<http://soycriminalista.blogspot.com/2017/03/tipos-de-lesiones.html>

### Lesiones óseas más frecuentes en un impacto primario:

Fracturas cráneo

#### **Figura 20**

*Trauma craneoencefálico*



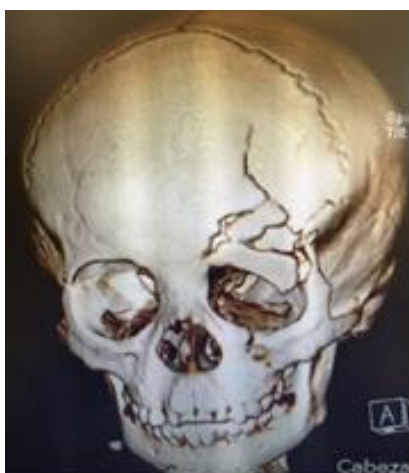Nota: Posibles direcciones de un trauma craneoencefálico. [Imagen]

<https://hilpischchiro.com/es/blog/art%3ADculo/s%3ADndrome-post-conmoci%3B3n-cerebral-lesi%3B3n-de-cuello-no-tratada>

Fracturas cráneo y orbitas:

#### **Figura 21**

*TAC cráneo*



Nota: Reconstrucción 3d fractura frontal y techo de orbita Izquierda

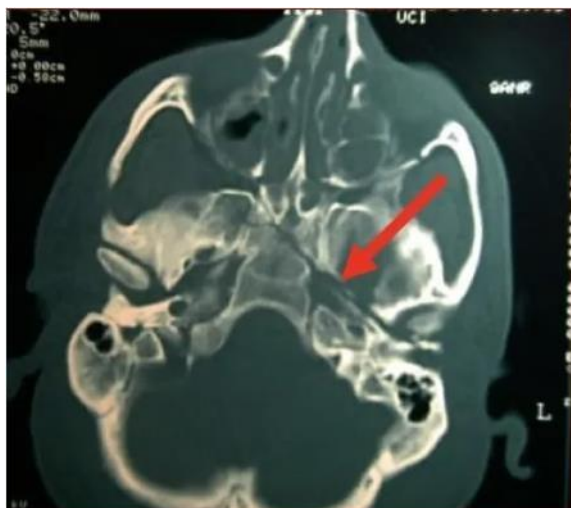Centro Neuroquirúrgica.

<http://www.centroneuroquirurgicoespecializado.com.mx/traumatismo-craneoencefalico/>

Fractura de base de cráneo: Son más frecuencia en fosa craneal anterior y media.

### Figura 22

*TAC de cráneo*



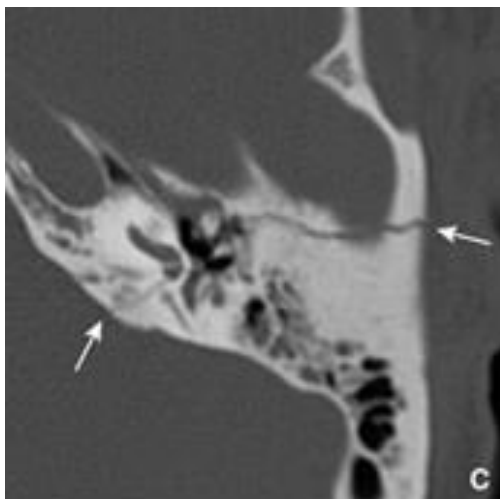
Nota: Tac de cráneo con fractura en su base.

<https://neurorgs.net/docencia/2020-tema-vi-traumatismos-craneoencefalicos-i/>

Fracturas de peñascos: Son producidas por trauma sobre el hueso petroso o indirectas las cuales representan la mayoría de las fracturas del peñasco., a nivel de la región ténporo parietal, sobre la región occipital o en la región occipitomastoidea.

### Figura 23

*Tac Fractura hueso temporal*



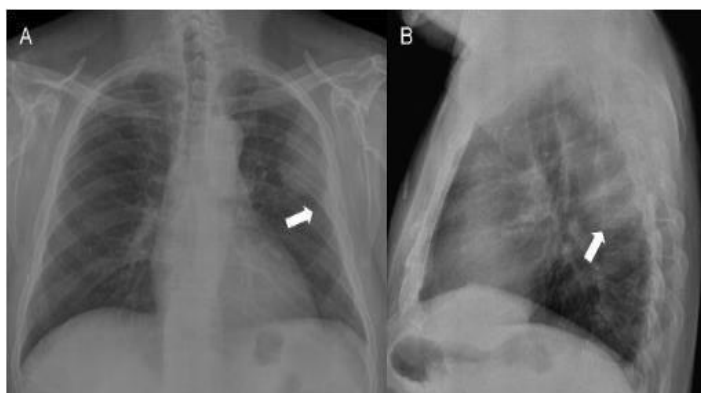
Nota: Exploración radiológica del traumatismo del hueso temporal. [Imagen]

<https://www.sciencedirect.com/science/article/abs/pii/S163234751070271X>

Fractura de reja costales: Estas se dan por un traumatismo de gran cinemática, aunque en los adultos mayores, es muy fácil ocasionar este tipo de lesiones con una fuerza leve o moderada, estas pueden generar un tórax inestable dado a las fracturas costales, que pueden causar daños aórticos, subclavios o cardiacos en fracturas de T1 o T2 . Así mismo generar neumotórax, Hemotórax, contusiones pulmonares, por las distintas fracturas costales entre T7-T12 pueden presentarse lesiones esplénicas, abdominales, renales.

### Figura 24

*Fracturas costales*

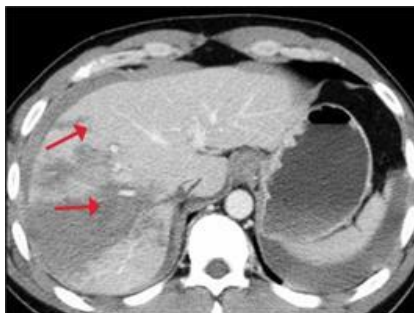


Nota: Radiografía de tórax donde se evidencia las fracturas costales. [Imagen]

<https://www.fisioterapiaetc.com/lesion-costal/>

### Figura 25

*Trauma toracoabdominal*



Nota: Tac con evidencia de trauma a nivel del tórax y el abdomen. [Imagen]

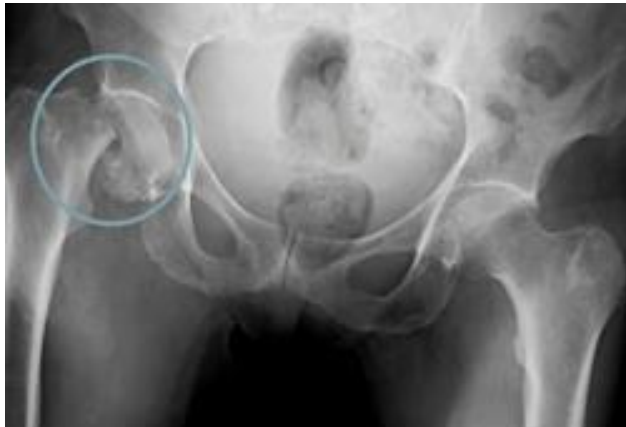<https://www.sciencedirect.com/science/article/pii/S0716864013701317>

### **Fracturas de Miembro inferior - extremidades:**

Fractura de cadera: Las fracturas de cadera son producidas principalmente por caídas habitualmente en adultos mayores, accidente de tránsito, estas se clasifican de acuerdo a su ubicación.

#### **Figura 26**

*Radiografía de caderas comparativas.*



Nota: Fractura de cadera. [Imagen] Traumatólogos.

<https://drsaeztraumatologo.com/fractura-cadera-anciano/>

#### **Se clasifican en:**

Fractura subcapital: (justo por debajo de la cabeza del fémur).

Fractura trocantérea: (a nivel del trocánter, una zona por debajo del cuello del fémur).

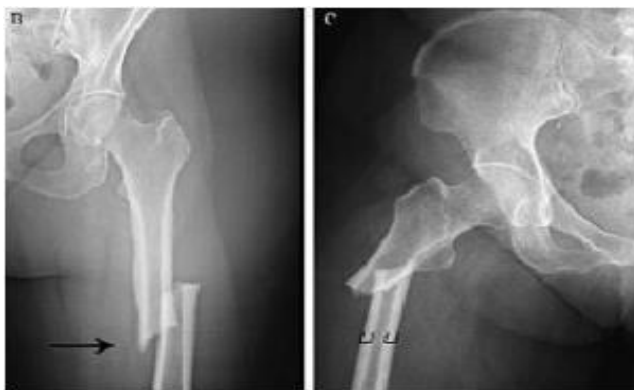Fractura subtrocantèrea: (por debajo del trocánter)

**Fractura de fémur izquierdo:** Normalmente son ocasionadas por una fuerza de gran impacto, estas causan deformidad, acortamiento e inestabilidad, estas fracturas ocasionan

shock hemorrágico según el tipo de trauma ocasionado y daño generado como compromiso vascular. Este tipo de fractura se debe estabilizar en el menor tiempo posible.

### Figura 27

*Radiografía en ap de fémur.*

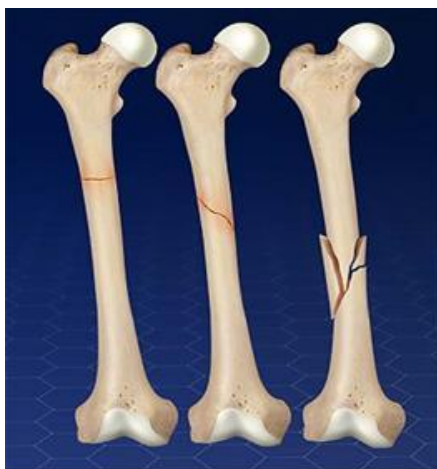

Nota: Fractura de fémur [Imagen] <https://www.doctorponce.com/fractura-atipica-del-femur/>

**Clasificación:** Fractura Proximal, Fractura Diáfisis Femoral, Fractura Fémur Distal.

### Figura 28

*Tipos de cortes de fracturas de fémur*



Nota: Fracturas del fémur; 1. Lineal 2. Espiralados, 3 en muchos fragmentos (conminuta). [Imagen] <https://centralcoastortho.com/es/patient-education/femur-fractures/>

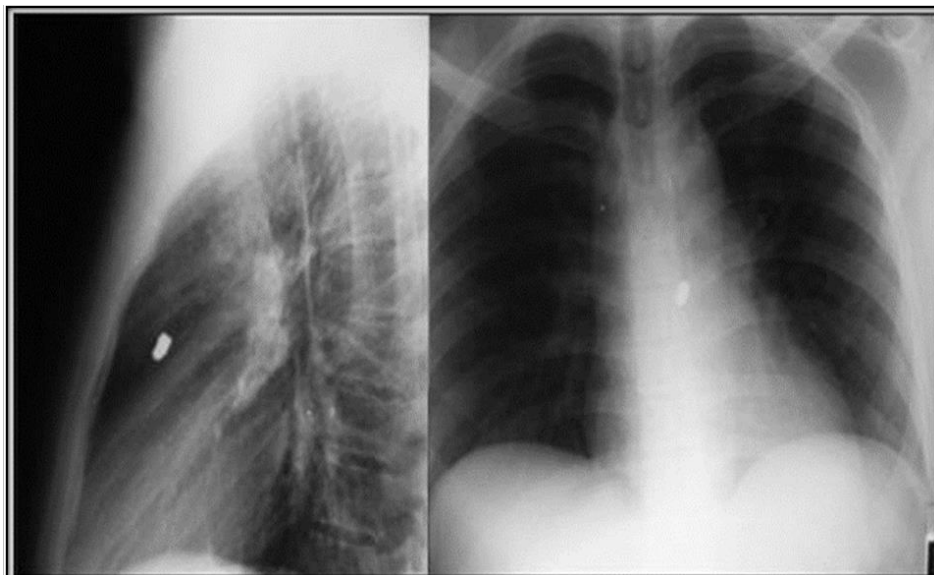
### Importancia del Par Radiológico

Toda radiografía debe tener un estudio radiográfico lateral complementario adquirido a 90 grados, es decir, si tenemos una placa Rx en PA, esta debe tener una proyección complementaria a 90 ° en este caso la Rx lateral, es importante porque la Radiografía como tal es una imagen en dos planos, mientras que el tórax al igual q todas las estructuras del cuerpo humano, son tridimensionales o sea es ancha, larga y tiene una profundidad, una única imagen se ven todas las estructuras anatómicas superpuestas que se encuentran en la profundidad del tórax.

En las imágenes se puede medir las densidades y profundidad del proyectil, que órganos se encuentran afectados.

#### Figura 29

*Rx Lateral y PA de Tórax.*



Nota: Radiografía de tórax con proyectil alojado en mediastino anterior. [Imagen]

Revista Chilena 2014. [https://www.scielo.cl/scielo.php?script=sci\\_arttext&pid=S0718-40262014000100013](https://www.scielo.cl/scielo.php?script=sci_arttext&pid=S0718-40262014000100013)

**Figura 30***Posicionamiento radiológico*

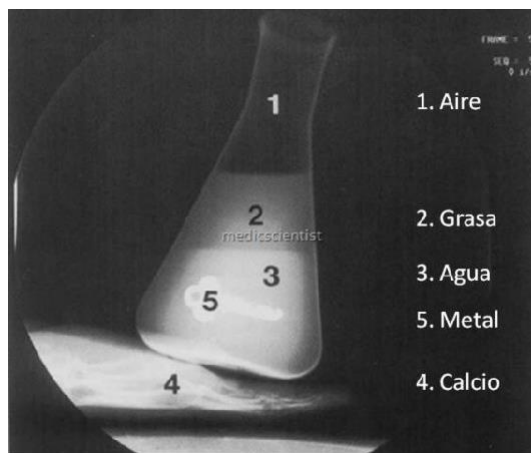
Nota: Posicionamiento para la toma de imágenes diagnósticas. [Imagen]

Imagenología del tórax. <https://es.slideshare.net/>

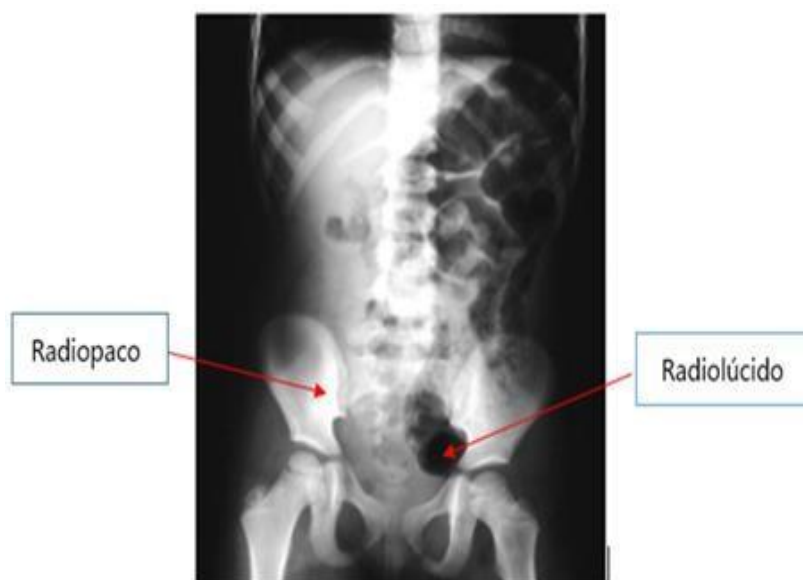**Densidades Radiográficas:**

**Radiolúcido:** Se refiere a la acentuación de los rayos X en los tejidos blandos, permiten el paso de la luz, todos los cuerpos que se dejan atravesar por la energía del rayo se ven de color negro en una radiografía.

**Radiopaco:** Los cuerpos que no se dejan atravesar por los rayos equis (Rx), en la radiográfica las estructuras se ven de color blanco.

**Figura 31***Densidades radiológicas*

Nota: Las densidades son primordiales para la visualización y lectura de una imagen radiográfica. [Imagen] <https://es.slideshare.net/lobogxs07/16-densidades-fundamentales-21203860>

**Figura 32***Radiografía de Abdomen*

Nota: Radiografía mostrando las densidades radiopaco y radiolúcido. [Imagen]

Revista Chilena de Radiología 2002.

<https://www.scielo.cl/scielo.php?script=sciarttex&pid=S0717-93082002000300004>

### Anatomía radiológica del tórax

Los criterios de evaluación que se deben tener en cuenta en una radiografía de tórax son:

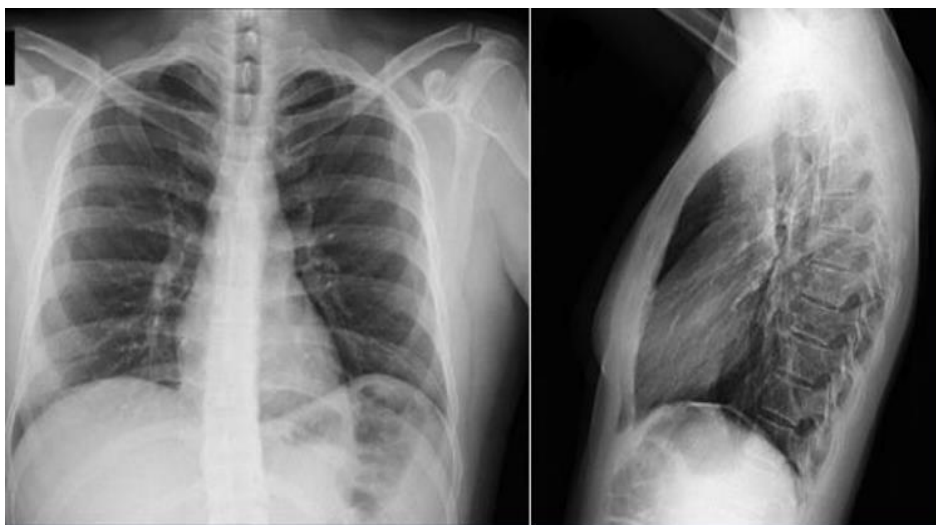
#### PA de tórax:

**Inspiración profunda:** Se valora la posición de las costillas sobre el diafragma entre 6 anteriores y 10 posteriores, escapula fuera de los campos pulmonares, visualización de toda la caja torácica por encima del diafragma, se debe ver el sistema vascular en todo el pulmón, los vasos periféricos, visualización de la traquea bronquios proximales, el contorno del corazón y la aorta, visualización nítida del diafragma y los ángulos costofrenicos y cardiofrenicos.

**Tórax Lateral:** Visualización nítida del contorno posterior del corazón, la aorta, el mediastino, la tráquea, el diafragma, el esternón y la columna vertebral.

#### Figura 33

*Rx de tórax PA y Lateral*



Nota: Par radiológico en una Rx de tórax. [Imagen]

[https://www.neumosur.net/files/Moodle/RADIO-2017/UD1\\_Fundamentos\\_Rx-toracica.pdf](https://www.neumosur.net/files/Moodle/RADIO-2017/UD1_Fundamentos_Rx-toracica.pdf)

**Densidades Radiológicas que se deben visualizar:**

Aire (Negro): Tráquea, bronquios principales y parénquima pulmonar.

Grasa (Gris): Planos faciales de la musculatura de la caja torácica y en el ápice cardiaco.

Agua: (Gris claro o blanco): Mediastino, arterias y venas pulmonares.

Calcio (Blanco): Esqueleto óseo.

**Criterios de calidad de una Radiografía de Tórax:**

**Penetración:** Se debe ver la columna vertebral a través del corazón y las estructuras vasculares.

**Inspiración:** El sexto arco costal anterior debe llegar a mitad del diafragma.

**Rotación:** Que las apófisis espinales vertebrales deben estar equidistantes de las clavículas.

**Angulación:** La clavícula debe verse proyectada sobre el tercer arco costal.

**Cobertura:**

Deben incluir los campos pulmonares en su totalidad, desde el espacio supraclavicular hasta los senos costofrenicos.

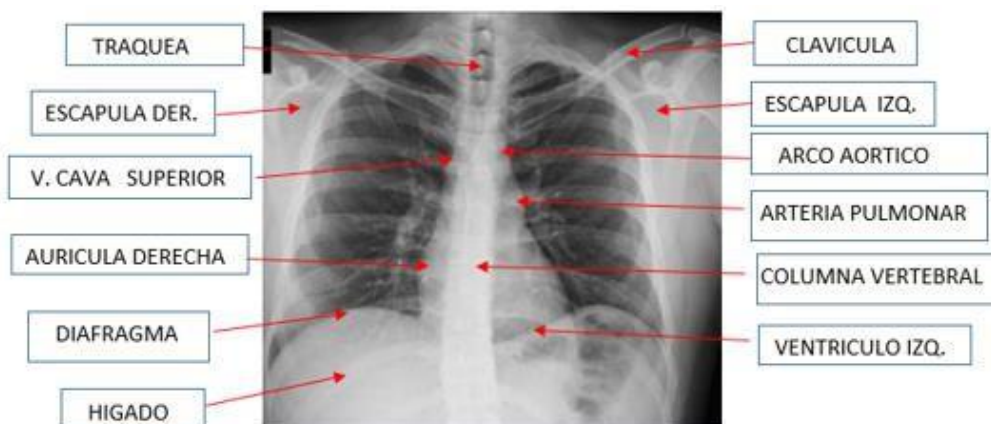
Deben visualizarse unos 5 cm del pulmón por encima de las clavículas.

Las escapulas deben proyectarse fuera de los campos pulmonares

**Ausencia de movimiento:** El diafragma y los senos costofrenicos deben verse nítidos

### Figura 34

*Rx de tórax PA*

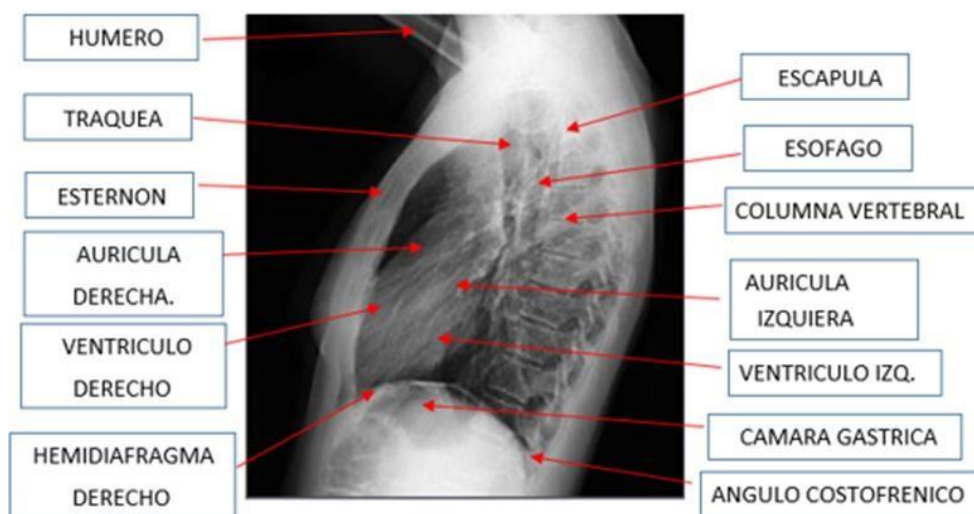


Nota: Radiografía de tórax AP indicando las partes anatómicas. [Imagen].

<https://www.neumosur.net/files/Moodle/RADIO-2017/UD1Fundametnos Rxtoracica.pdf>

### Figura 35

*Rx de tórax Lateral*



Nota: Radiografía de tórax lateral mostrando las partes anatómicas. [Imagen]

<https://www.neumosur.net/files/Moodle/RADIO-2017/UD1Fundametnos Rxtoracica.pdf>

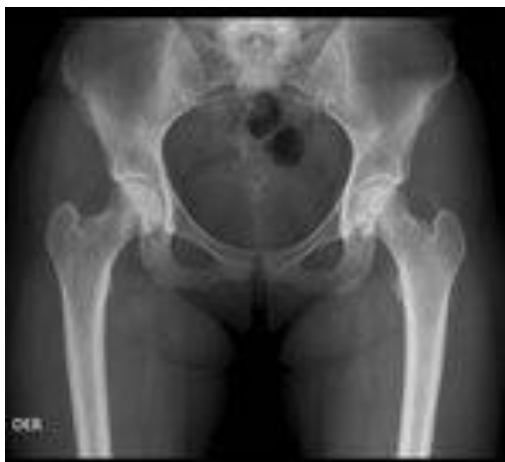### Otros Casos en los que se aplica la radiología forense

La radiología forense juega un papel muy importante para la identificación de cadáveres, ya que, es un método que brinda información confiable en los procesos legales. Esta identificación se puede realizar a casos, tales como:

**Desastres:** esta se utiliza para el reconocimiento de cadáveres por quemaduras, descomposición, mutilaciones, ocasionados por el dicho evento. Cuando es difícil el reconocimiento de los cadáveres, se recurre a la toma de estudios radiográficos para determinar su identificación a través de Rx de cadera para determinar sexo, así mismo por medio del cotejo e imágenes diagnósticas se visualiza e identifica material de osteosíntesis.

#### Figura 36

*Rx de cadera Femenina*



Nota: Determinación del sexo por medio de una Rx de caderas, [Imagen]

<http://musculoesqueletico.blogspot.com/2006/08/caso-5-mujer-18-aos-coxalgia-describe.html>

Identificación de cadáver mediante la toma de Rx de los senos paranasales: este método se utiliza cuando encontramos cuerpos, en estado esqueléticos, restos cadavéricos y carbonizados.

**Figura 37**

*Restos esqueléticos*

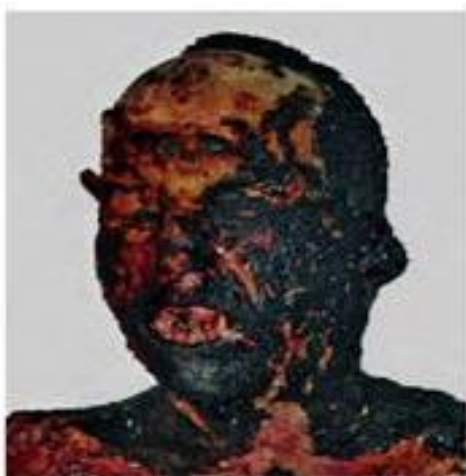

Nota: Hallazgos de restos esqueléticos de un cuerpo humano. [Imagen]

[https://es.wikipedia.org/wiki/Antropolog%C3%ADa\\_forense](https://es.wikipedia.org/wiki/Antropolog%C3%ADa_forense)

**Figura 38**

*Cadáver carbonizado*



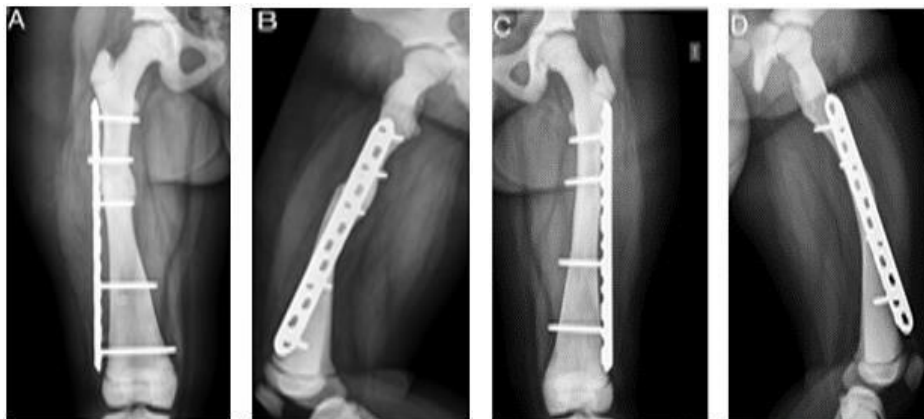Nota: Cuerpo de un cadáver después de la exposición a altas temperaturas. [Imagen].

[https://scielo.isciii.es/scielo.php?script=sci\\_arttext&pid=S1135-76062008000300008](https://scielo.isciii.es/scielo.php?script=sci_arttext&pid=S1135-76062008000300008)

**Confrontación e identificación del cadáver:** se necesita una información para realizar una comparación previa, en las cuales se debe obtener imágenes radiológicas de la persona ante mortem y del cadáver que está siendo estudiado post mortem, buscando descripciones hechas por familiares, para la comparación de estudios radiológicos hechos durante la pericia médico legal.

## Figura 39

### *Antecedentes*



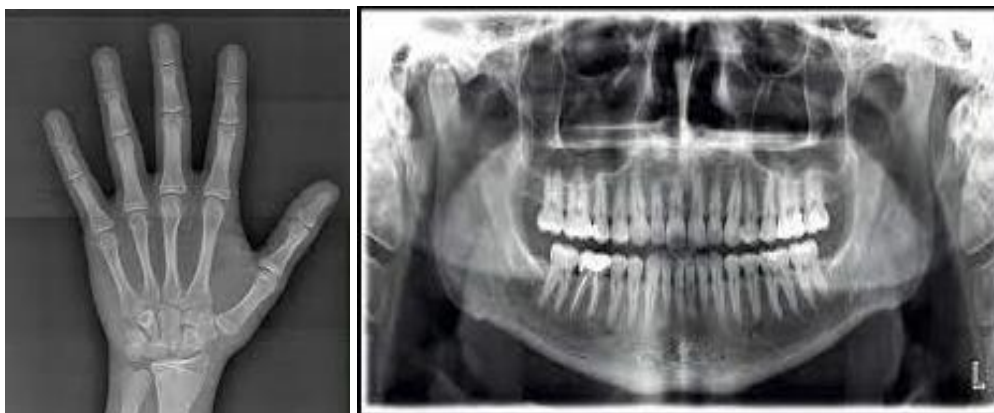**Nota:** Radiografías de fémur que muestra antecedente de prótesis con consolidación.

[Imagen] [https://www.researchgate.net/figure/Figura-5-A-Radiografia-anteroposterior-del-femur-derecho-consolidado-B-Radiografia\\_fig5\\_306086819](https://www.researchgate.net/figure/Figura-5-A-Radiografia-anteroposterior-del-femur-derecho-consolidado-B-Radiografia_fig5_306086819)

**Determinar edad:** Esta es una característica de gran importancia para la identificación de un individuo, determinar si el cadáver es adulto mayor o si es menor de edad. Ya que a través de imágenes radiológicas como el Carpograma que identifica las líneas de crecimiento del hueso que forman los huesos de la mano y muñeca, tiene como referencia la escala de Greulich y pyle. La radiografía panorámica dentaria, es otra técnica, para determinar la edad comparando las piezas dentales.

## Figura 40

### *Determinación de edad*



Nota: Carpograma y panorámica dental para la determinación de la edad. [Imagen]

<https://m.facebook.com/751299058307610/photos/a.821404627963719/821404567963725/?type>

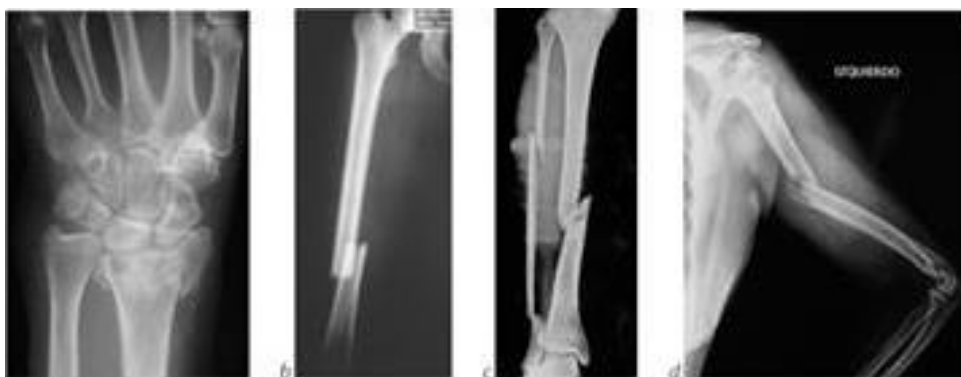=3

**Identificación de cadáver por medio del sexo:** El Rx puede lograr una identificación del cadáver, en caso que el cuerpo tenga un avanzado grado de descomposición o se haya calcificado. En estos casos se puede realizar una radiografía de cráneo en donde se puede observar más redondeado en la mujer y en los varones las mastoides son más grandes y en la pelvis podemos observar que el agujero pélvico en la mujer es redondeado y en el hombre el agujero obturador es redondeado.

**Identificación de cadáver por maltrato infantil:** se logra identificación de las lesiones de tejidos blandos, lesiones óseas más frecuentes en los huesos largos en donde se pueden observar fracturas metafisiarias del fémur, tibia y humero. También fracturas en las falanges, fracturas costales especialmente en la región posterolateral.

### Figura 41

*Rx de huesos largos*



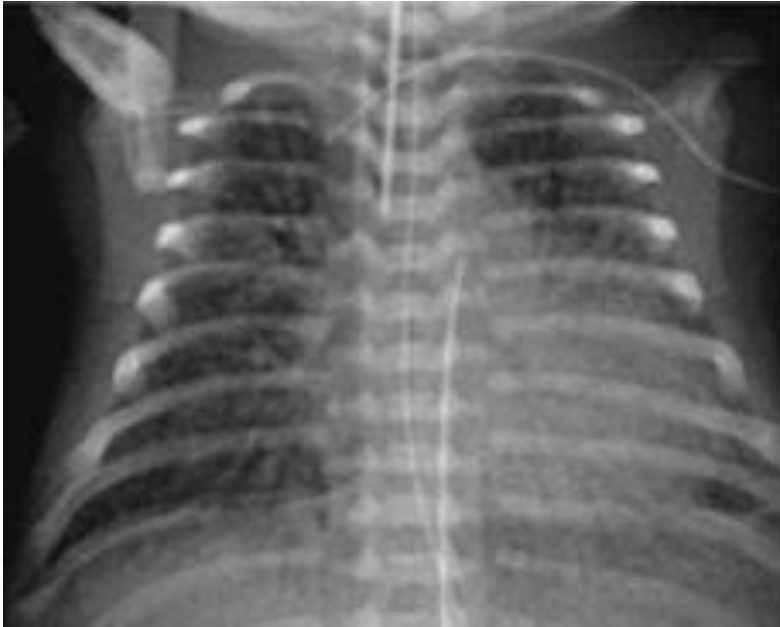Nota: Fracturas frecuentes ocasionadas por maltrato infantil. [Imagen]

<http://www.docenciatraumatologia.uc.cl/fracturas-diaafisis-y-metafisis/>

**Muerte perinatal:** Es muy importante la radiología para determinar si la muerte fue intra o extrauterina, sirve para establecer los hallazgos patológicos como si el fallecido respiró antes o después de la muerte, esta prueba se realiza directamente en los pulmones del cadáver.

**Figura 42**

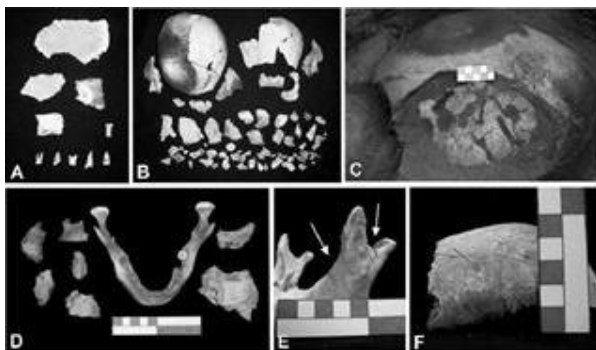
*Rx Tórax en ap de un neonato.*



Nota: Rx de tórax con evidencia de Muerte perinatal. [Imagen]

<https://pediatraselche.files.wordpress.com/2011/10/presentacion3b3n-tc3b3rax-neonatal.pdf>

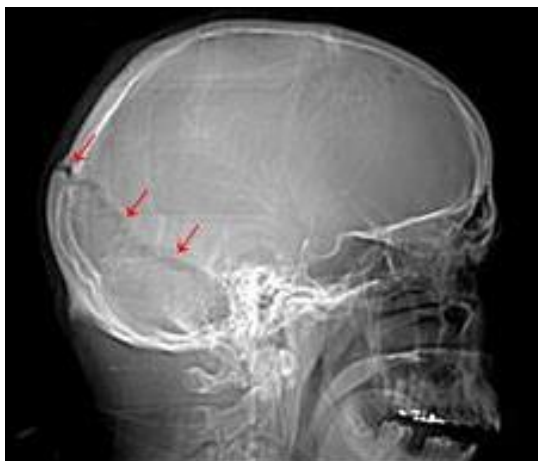**Identificación de antropología forense:** la necropsia en este tipo de cadáveres es de gran complejidad debido a la ausencia de tejido, lo que dificulta la reconstrucción de los huesos, la radiografía en estos casos es de gran utilidad, se debe tomar un Rx de los restos óseos, para estudios médicos legales.

**Figura 43***Restos de huesos*

Nota: Restos óseos encontrados en antropología forense. [Imagen]

file:///C:/Users/jtjoh/Downloads/gbailliet,+Gestor\_a+de+la+revista,+v16n2a1.pdf

**Identificación de cadáver por accidente de tránsito:** una adecuada descripción y documentación de las lesiones óseas en el estudio de muertes en accidente de tránsito es de gran importancia para la reconstrucción de este.

**Figura 44***Radiografía de cráneo en Lateral.*

Nota: Fracturas por accidentes de tránsito [Imagen]

<https://www.merckmanuals.com/es-us/professional/multimedia/image>

**Figura 45**

*Accidentes de tránsito*



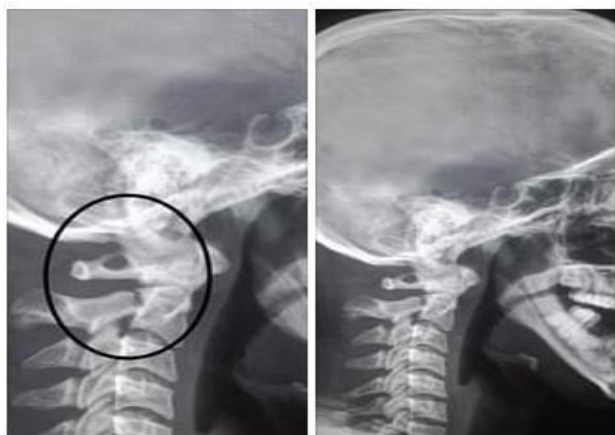Nota: Lugar de la escena en un accidente de tránsito. [Imagen]

<https://www.vanguardia.com/judicial/un-muerto-y-un-herido-tras-accidente-en-via-a-aeropuerto-de-bucaramanga-GRVL387010>

**Identificación de cadáver por asfixia mecánica:** La radiología ayuda a determinar lesiones de estructuras del cuello que orientan a la diferenciación de una estrangulación y un suicidio. Se deben realizar estudios de la laringe y del hueso hioides que las cuales es útil para lograr el objetivo.

**Figura 46**

*Radiografía de columna cervical.*



Nota: Imagen radiográfica que muestra Fractura por ahorcamiento. [Imagen]

<https://www.medigraphic.com/pdfs/orthotips/ot-2007/ot073e.pdf>

### **Otras aplicaciones de la radiología en la medicina forense**

Identificación de imágenes radiopacas en vías digestivas en los casos de las “mulas”.

Documentación de lesiones en investigaciones por lesiones personales.

Hurtos.

Heridas por armas blancas.

Estudios en casos de responsabilidades médicas.

Documentación de opacidad pulmonar bilateral en los casos de muerte por ahogamiento.

La documentación de lesiones cervicales óseas y vasculares por medio de estudios radiológicos convencionales o con medio de contraste.

## **Radiología Forense aplicada en la Balística**

**Balística:** Del Latín “Ballista” Catapulta, Del griego “Bállein” Arte de lanzar proyectiles. (Guzmán 2005): Manual de Criminalística). Estudia el comportamiento de un proyectil de un arma de fuego después de ser disparado hasta su impacto.

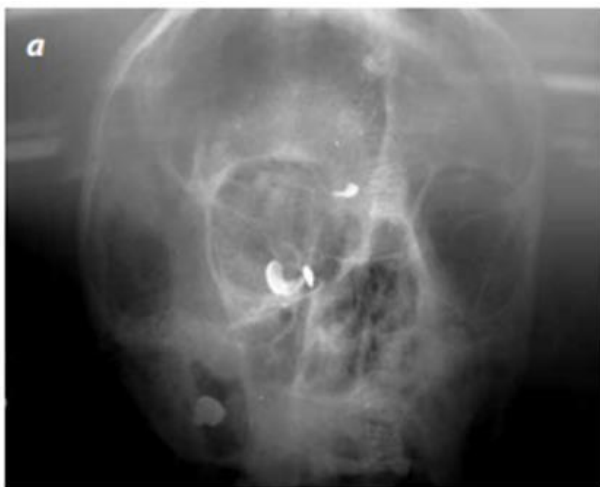Por medio del proceso forense y la radiología se examinan las características de las armas de fuego que se utilizó durante la escena del crimen, el número de proyectil utilizado y cantidad, su calibre, donde se alojó en el cadáver. Así mismo su trayectoria, anatómica, de cada uno de ellos, el rastro que deja las esquirlas metálicas , por medio de los estudios radiológicos se pueden determinar cada una de estas características, que sirven como evidencia y preservar la cadena de custodia durante el proceso de necropsia y comprobar autenticidad durante el juicio oral.

A través de cálculos matemáticos se puede determinar la distancia del disparo

**Determinación de un número mínimo de Proyectiles:** Heridas difíciles e identificar debido a la morfología del orificio si corresponde a la entrada o la salida.

### **Figura 47**

*Radiografía de cráneo*



Nota: Radiografía de cráneo que muestra cuatro fragmentos de proyectil. [Imagen]

Aplicaciones de la radiología convencional en el campo de la medicina forense.

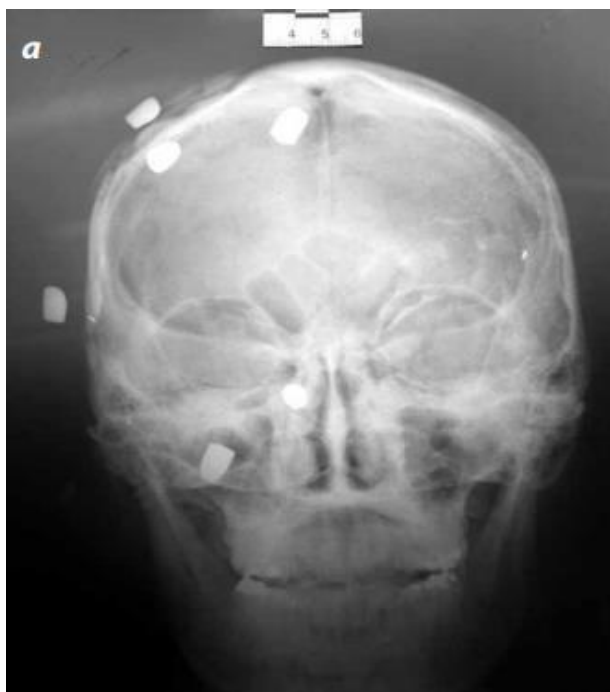Montes G., Otálora A., Archila G.

[http://www.webcir.org/revistavirtual/articulos/marzo14/colombia/col\\_esp\\_a.pdf](http://www.webcir.org/revistavirtual/articulos/marzo14/colombia/col_esp_a.pdf)

**Determinación de posible trayectoria anatómica:** Múltiples heridas causadas por un proyectil que se cruzan en su trayecto anatómico, lo que dificulta identificar la trayectoria individual.

### Figura 48

*Radiografía cráneo.*



Nota: Radiografía de cráneo donde muestra proyectil de 6mm. [Imagen]

Aplicaciones de la radiología convencional en el campo de la medicina forense. Montes G.,

Otálora A., Archila G.

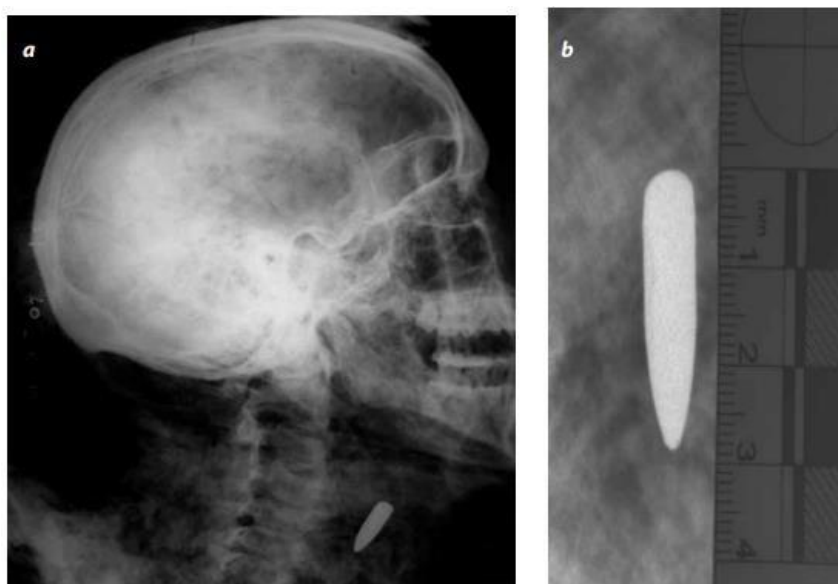
[http://www.webcir.org/revistavirtual/articulos/marzo14/colombia/col\\_esp\\_a.pdf](http://www.webcir.org/revistavirtual/articulos/marzo14/colombia/col_esp_a.pdf)

**Determinación de probable calibre de proyectil y cadena de custodia:**

El calibre de un proyectil se refiere al diámetro de su base. Se mide en milímetros (por ejemplo: calibre 9 mm) o en pulgadas.

**Figura 49**

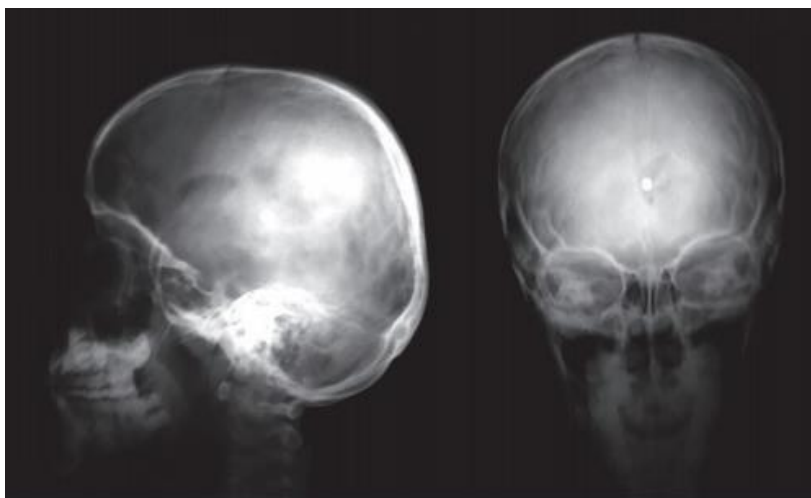*Rx Cráneo Lateral*



Nota: Rx Cráneo, evidencia proyectil alojado. [Imagen]. Aplicaciones de la radiología convencional en el campo de la medicina forense. Montes G., Otálora A., Archila G. [http://www.webcir.org/revistavirtual/articulos/marzo14/colombia/col\\_esp\\_a.pdf](http://www.webcir.org/revistavirtual/articulos/marzo14/colombia/col_esp_a.pdf)

**Figura 50**

*Radiografía de cráneo en ap y lateral*

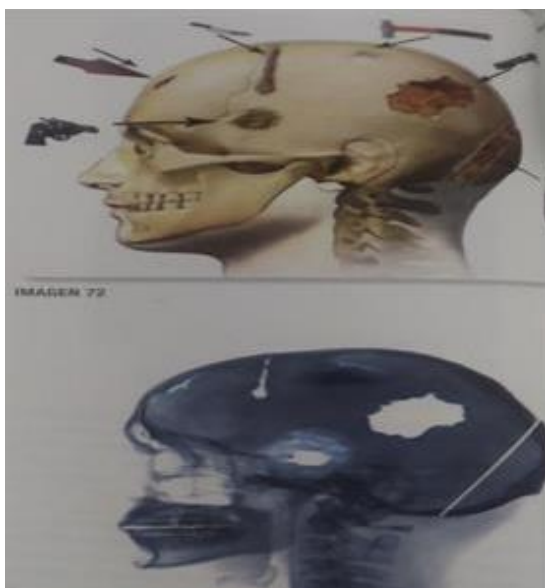


Nota: La imagen muestra la Radiología y Balística en un Rx de cráneo. [Imagen]

<https://www.redalyc.org/journal/4236/423665716004/html/>

**Figura 51**

*Balística*



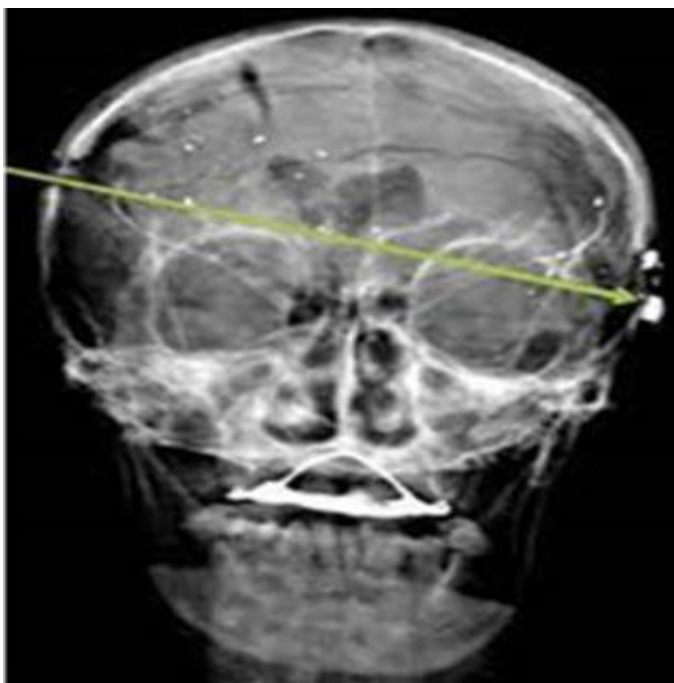
Nota: La imagen muestra el orificio de entrada y el trauma ocasionado. [Imagen]

[www.xatakaciencia.com/tecnologia/virtopsia-autopsia-virtual](http://www.xatakaciencia.com/tecnologia/virtopsia-autopsia-virtual)

**Identificar La trayectoria del proyectil:** la presencia de múltiple heridas, causadas por el proyectil de arma de fuego que se cruzan en su trayectoria anatómica, dificulta la trayectoria de cada uno de ellos. En estos casos las radiografías logran identificar las lesiones óseas a dibujar un posible trayecto de la bala.

**Figura 52**

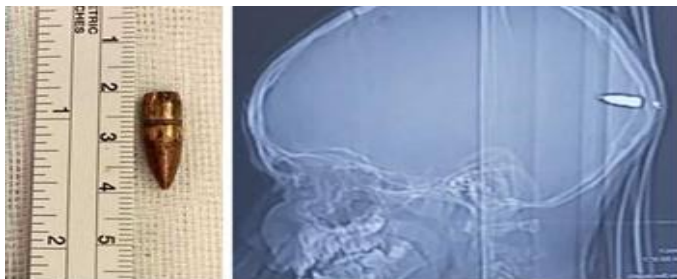
*Rx cráneo*



Nota: Radiografía de cráneo muestra la Trayectoria del proyectil [Imagen]

<https://www.medigraphic.com/pdfs/forense/mmf-2020/mmf202d.pdf>

**Identificar el Calibre del proyectil:** es de gran importancia para lograr identificar las posibles armas que fueron disparadas y lo que ayuda asociarlo con el presunto agresor.

**Figura 53***Radiografía de cráneo*

Nota: Radiografía de cráneo donde se evidencia el Calibre de proyectiles [Imagen]

<https://noticiasrnt.com/2020/08/06/padres-descubren-bala-alojada-en-la-cabeza-de-su-hijo-tras-quejarse-de-sentir-sueno-y-llevarlo-al-hospital/>

**Identificación del tipo de arma:** existen diferentes armas de fuego, las de carga única (pistola, revolver, fusil), las de carga múltiple (escopetas o armas hechizas) y los explosivos. En la mayoría de los casos, el examen externo y minucioso realizado por el médico forense puede determinar tipos de armas utilizadas.

**Figura 54***Arma de fuego*

Nota: Arma de fuego pistola de calibre 9mm [Imagen]

<https://co.pinterest.com/pin/556476097676797566/>

## **Humanización en los servicios de Radiología Forense**

Como profesionales de la salud contamos con deber del principio ético, el cual consiste en la confidencialidad de los pacientes y el respeto en la intimidad y dignidad de las personas.

### **Figura 55**

#### *Humanización*



Nota: La Humanización es el trato digno hacia los pacientes y el personal de salud.

[Imagen] <https://www.simbiotia.com/humanizacion-de-la-salud/>

### **Protocolo para la atención en salud con un trato humanizado**

Todos los pacientes deberán ser atendidos con el cuidado que requiera su condición, sin importar raza, religión u orientación política ni condición social.

A cada paciente se le protegerá su intimidad, respetando su sentido de dolor y pudor.

El paciente también tendrá el deber de tratar dignamente a los trabajadores de la salud porque son ellos los que le están brindando un servicio ya sea obligatorio lo que por ser humanos todos debemos recibir trato por igual.

La dignidad del paciente es un derecho inviolable que le corresponde por el hecho de ser humano, pero se hace más exigible por la condición de enfermo según los patrones de cultura y ética.

Los datos recolectados a la hora de realizar algún estudio radiológico se harán de manera confidencial entre usuario y trabajador de la salud.

Cada establecimiento deberá informar al paciente del estudio que se le va a realizar paso a paso.

El paciente o usuario tiene el derecho a una historia clínica contenida en un documento emitido por el establecimiento de salud.

El paciente tendrá el derecho a los resultados bien sea en radiografías y/o lecturas de los estudios realizados en las salas de Rx.

Todo el registro de su condición en la historia clínica deberá de ser tratado con confidencialidad.

Información clara y con respeto de la condición de su enfermedad y los posibles tratamientos a los que se someterá.

Se debe garantizar una atención de calidad con personal, infraestructura e insumos idóneos y competentes, calificados y certificados para la actividad a la que se someterá el paciente.

Todo paciente deberá tener el derecho de obtener la información de los procedimientos con los que será manejado, como también de todas las alternativas diagnósticas y la opinión más favorable del tratante, para que pueda elegir en caso de poder, el procedimiento al que se someterá.

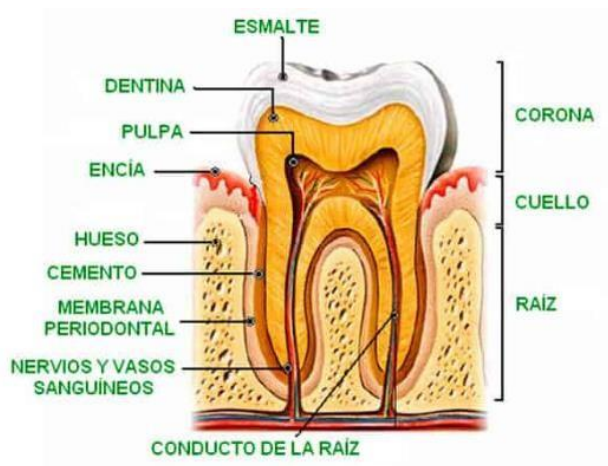El laboratorio de imágenes diagnosticas deberá contar con un sistema de sugerencias y quejas, para la mejora constante del servicio.

### Importancia de la Carta dental

“En Colombia, el funcionario encargado de practicar el levantamiento de las personas fallecidas que requieren necropsia médico legal, anotará el estado de la dentadura y ordenará al médico que realice la necropsia, el examen y la descripción de los dientes, de acuerdo con lo establecido en el artículo 4 de la ley 38 de 1993” (Bruckner, J & Reyes). Donde se unificó el sistema de dactiloscopia y se adoptó la carta dental con fines de identificación. Artículo 1. Todos los consultorios odontológicos públicos o privados, entidades de previsión social, clínicas y consultorios odontológicos tendrán la obligatoriedad de elaborar una carta dental por paciente.

#### Figura 56

*Estructura dental.*



Nota: Imagen con las partes dentarias. [Imagen]

<https://www.clinicaferrusbratos.com/>

Figura 57

Formato carta dental

**FORMATO UNICO DE CARTA DENTAL CON FINES DE IDENTIFICACION**

(Documento público de uso legal que debe conservar la normatividad en cadena de custodia)

O.T. \_\_\_\_\_ REGISTRO ODONTOLOGICO No: \_\_\_\_\_ No. PERSONAS EVIDENTIX \_\_\_\_\_

APELLIDOS \_\_\_\_\_ NOMBRES \_\_\_\_\_  
 No. DOCUMENTO \_\_\_\_\_ EXPEDIDA EN \_\_\_\_\_  
 ESTADO CIVIL \_\_\_\_\_ NOMBRE CONYUGE \_\_\_\_\_  
 NOMBRE DEL PADRE \_\_\_\_\_ NOMBRE DE LA MADRE \_\_\_\_\_  
 FECHA DE NACIMIENTO \_\_\_\_\_ LUGAR DE NACIMIENTO \_\_\_\_\_  
 SEXO \_\_\_\_\_ EDAD \_\_\_\_\_ RH \_\_\_\_\_ ESTATURA \_\_\_\_\_

RAZA:  
 BLANCA \_\_\_\_\_ NEGRA \_\_\_\_\_ ORIENTAL \_\_\_\_\_ MESTIZA \_\_\_\_\_ INDÍGENA \_\_\_\_\_  
 DIRECCIÓN DE LA RESIDENCIA \_\_\_\_\_  
 TELEFONO \_\_\_\_\_  
 PROFESIÓN Y/O OCUPACIÓN \_\_\_\_\_  
 SEGURIDAD SOCIAL (EPS, SISBEN, LUGAR) \_\_\_\_\_

Nota: Formato único para la toma de datos del paciente y su posterior registro.

[Imagen] <http://www.saludpereira.gov.co/>

Figura 58

Carta dental

**FORMATO CARTA DENTAL CON FINES DE IDENTIFICACION**  
 LEY 38 DE 1993 "MODELO ODG"

O.T. \_\_\_\_\_ REGISTRO ODONTOLOGICO No: \_\_\_\_\_ No. PERSONAS EVIDENTIX \_\_\_\_\_

DOCUMENTO CC CE TI N° \_\_\_\_\_ NOMBRES \_\_\_\_\_ EXPEDIDA EN \_\_\_\_\_  
 NOMBRE DEL PADRE \_\_\_\_\_ NOMBRE DE LA MADRE \_\_\_\_\_ SEXO \_\_\_\_\_  
 FECHA DE NACIMIENTO \_\_\_\_\_ LUGAR DE NACIMIENTO \_\_\_\_\_  
 SEXO \_\_\_\_\_ EDAD \_\_\_\_\_ RH \_\_\_\_\_ ESTATURA \_\_\_\_\_ RAZA:  
 BLANCA \_\_\_\_\_ NEGRA \_\_\_\_\_ ORIENTAL \_\_\_\_\_ MESTIZA \_\_\_\_\_ INDÍGENA \_\_\_\_\_ OTRA \_\_\_\_\_  
 DIRECCIÓN DE LA RESIDENCIA \_\_\_\_\_ PROFESIÓN Y/O OCUPACIÓN \_\_\_\_\_ TELEFONO \_\_\_\_\_

DIENTE ANTE POST. M		DIENTE ANTE POST. M		CONVENCIONES
11-51		61-21		
12-52		62-22		AA AUSENTE POSTERIOR
13-53		63-23		AR AUSENTE RECIENTE
14-54		64-24		AR AUSENTE RECIENTE
15-55		65-25		AF APLASIA
16		26		AT ATRONIA
17		27		AM AMALGAMA
18		28		AP APRIMAMIENTO
				CA CALCULOS
				CC CORONA COMPLETA
				CE CORONA MATERIAL ESTET.
				CL CANTERISE
				CM CORONA LIBRE DE METAL
				DA DIENTE
				DC DESTRUCCION CORONAL
				DI DESGASTE INSIGN.
				DL DESGASTE LEVE
				DM DIENTE MANEJADO
				DS DESGASTE SUPRINO
				DV DIENTE VESIBULAR
				EP ENFERMEDAD PERIODON.
				ER ERUCCION
				EDN ENDONONIA
				EX EXTRUSION
				FA FRACTURA ANTERIOR
				FR FRACTURA RECIENTE
				FI FIBRILA
				TI TERCERITO INCOMPLETO
				DM DISOVERSION MEGAL
				GD DISOVERSION ESTAL
				GR GRESION
				HI HIPOPLASIA
				IR IMPRACION DEL ESMALTE
				IN INCORNERO
				IN INCRUSTACION ESTETICA
				IME INCRUSTACION METALICA
				LC LINGUO GRESION
				LI LINGUO GRESION
				MA MEGAL
				MB MACROGONIA
				MG MEGO GRESION
				MI MICROGONIA
				MV MEGO GRESION
				NC NUCLEO COJUNTO
				O ORTOGONIA
				OT OPTURACION TEMPORAL
				PG PALATO GRESION
				PPR PROTESIS PARCIAL FIJA
				PPR PROTESIS PARCIAL REMO
				PO PONTICO
				PT PALATO VERSION
				PR PROVISIONAL
				RESINA
				RR RESTO RADICULAR
				SINO
				SN SUPER NUMERARIO
				TP TALA DE PROTESIS
				VG VESTIBULO GRESION
				VV VESTIBULO VERSION

**ODONTOGRAMAS**

**ESQUEMA:** Diente Obturado (azul) amalgama, lleno-resina, (rayado).  
 Dientes fallantes (dos rayas horizontales). Dientes destruidos por caries (rojo). Dientes destruidos por trauma (negro). Diente fracturado (una raya horizontal). Diente con corona (circulo eliptico)

Vestibular

18 17 16 15 14 13 12 11 21 22 23 24 25 26 27 28	Vestibular	38 37 36 35 34 33 32 31 41 42 43 44 45 46 47 48	
55 54 53 52 51 41 42 43 44 45 46 47 48	Linguales	72 73 74 75	Izquierdo
85 84 83 82 81 71 72 73 74 75	Derecho	46 47 48 36 34 33 32 31 41 42 43 44 45 46 47 48	Vestibular

**ANTECEDENTES ODONTOLOGICOS**

SEGURIDAD SOCIAL (EPS, SISBEN, \_\_\_\_\_) Fecha \_\_\_\_\_  
 Lugar \_\_\_\_\_  
 Consulta particular (Medica-Odontologica) \_\_\_\_\_ Fecha \_\_\_\_\_  
 Lugar \_\_\_\_\_  
 Hospitalizaciones o cirujias \_\_\_\_\_ Fecha \_\_\_\_\_  
 Lugar \_\_\_\_\_  
 Señales particulares \_\_\_\_\_  
 Descripción de la Lesión en caso de maltrato \_\_\_\_\_

Nombre del Funcionario judicial \_\_\_\_\_  
 Documento de identificación \_\_\_\_\_  
 Firma del Funcionario \_\_\_\_\_

Índice izquierdo	Índice derecho
------------------	----------------

Nota: La carta dental hace parte de la historia clínica. [Imagen]

<https://es.scribd.com/doc/234897426/Carta-Dental-Modelo-ODG>

Terminada la descripción bucal, se debe comparar con los datos ante mortem con otra carta dental, la cual tendrá un máximo de antigüedad de un año para mayor certeza del cotejo odontológico señalando las discrepancias y las concordancias para luego realizar un informe pericial sobre la identificación odontológica.

**Para realizar el cotejo odontológico:** se debe disponer de la historia clínica odontológica o la carta dental del individuo para realizar una comparación ante mortem y post mortem.

Posibles resultados de los cotejos.

**Concordancia:** Rasgos y coincidencias adquiridas en el cotejo.

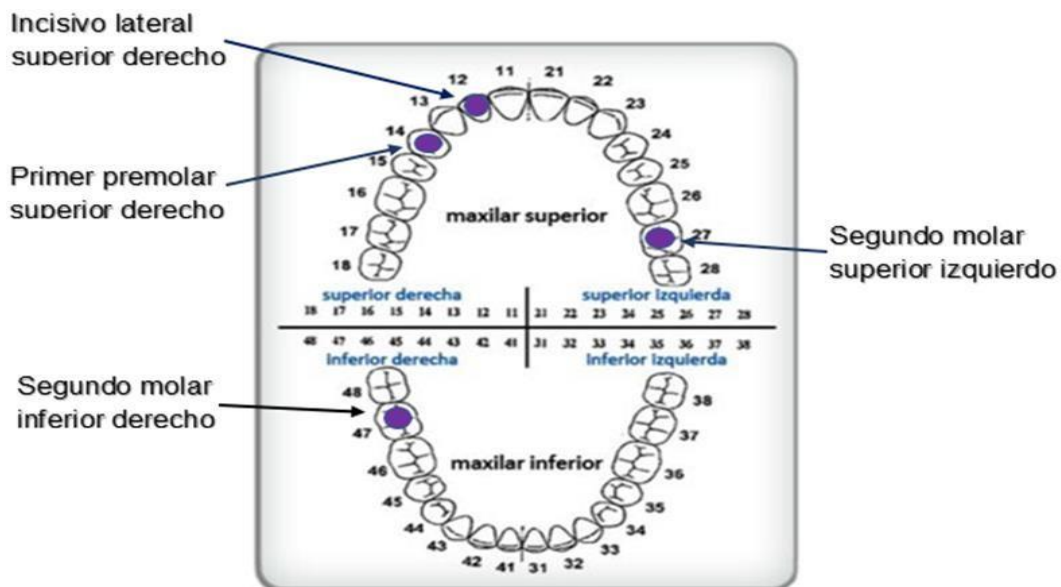
**Concordancia fuerte:** Rasgos que presentan una mayor significación de identificación por sus características específicas.

**Discrepancias Relativas:** Rasgos desiguales, posibles restauraciones o remplazos que pueden cambiar por procesos patológicos, traumas o avulsiones.

**Discrepancia Absoluta:** Rasgos diferentes que no se pueden explicar ni interpretar.

**Vigencia de dicha documentación.**

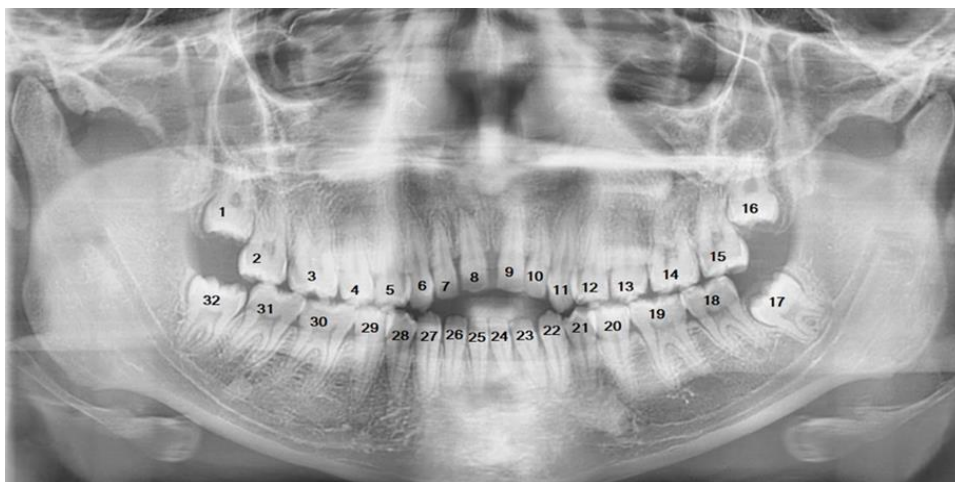Tiene una durabilidad de 1 año, ya que cada individuo debe tener controles periódicos cada 6 meses, porque durante las etapas de la vida se pueden presentar cambios dentarios, que deben ser registrados en un odontograma y guardados en base de datos.

**Figura 59***Dentadura*

Nota: Registro de los hallazgos encontrados. [Imagen]

<http://clinicadentaldoctoracotrina.com/wp-content/uploads/2018/07/numeros-dentales.jpg>

### Identificación de las piezas dentales en una radiografía

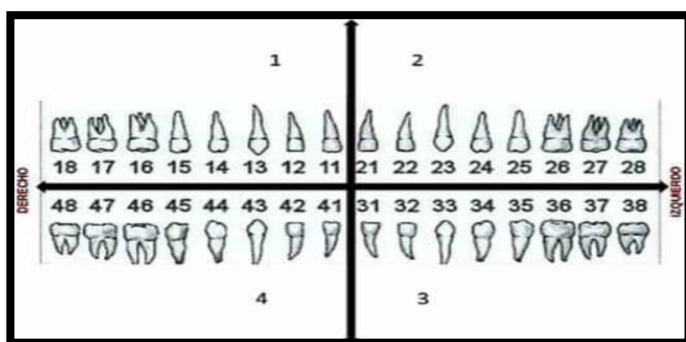
**Figura 60***Radiografía panorámica.*

Nota: Identificación Denticiaria. [Imagen] de la guía del caso 5 del diplomado de Radiología Forense.

1 Muela del juicio, 2 Segundo molar, 3 Primer molar, 4 Segundo premolar, 5 Primer premolar, 6 Canino, 7 Canino, 8 Incisivo central, 9 Incisivo central, 10 Incisivo lateral, 11 Canino, 12 Primer premolar, 13 Segundo premolar, 14 Primer molar, 15 Segundo molar, 16 Muela del juicio, 17 Muela del juicio, 18 Segundo molar, 19 Primer molar, 20 Segundo premolar, 21 Primer premolar, 22 Canino, 23 Canino, 24 Incisivo central, 25 Incisivo central, 26 Incisivo lateral, 27 Canino, 28 Primer premolar, 29 Segundo premolar, 30 Primer molar, 31 Segundo molar, 32 Muela del juicio.

### Figura 61

*Cuadrantes dentales.*



Nota: División de los cuadrantes dentarios superiores e inferiores. [Imagen]

<https://www.avodent.com/sabias-que-los-dientes-tienen-nombre-y-numeros/>

- Cuadrante 1 8 piezas dentales en la zona superior derecha
- Cuadrante 2 8 piezas dentales en la zona superior izquierda
- Cuadrante 3 8 piezas dentales en la zona inferior izquierda
- Cuadrante 4 8 piezas dentales en la zona inferior izquierda

## Conclusiones

Con la elaboración del presente trabajo se logró identificar y comprender diferentes conceptos sobre el reconocimiento de un cadáver, las técnicas de identificación, humanización en el campo laboral, dependiendo de cada caso, traumas ocasionados por accidente de tránsito, realizar un análisis de las investigaciones realizadas dependiendo del caso expuesto, lo cual nos llevó a afianzar conocimientos.

Se logró reconocer la importancia que tienen las imágenes diagnósticas en sus diferentes técnicas de Rx convencional, Tomografía y Resonancia, en los procesos investigativos, tanto en la causa de muerte, como en las diferentes evidencias encontradas en cada caso con la aplicación de la Virtopsia, el estricto cuidado que se debe tener con la cadena de custodia y su debido archivo, el cual se pueda consultar las veces que sea necesario dentro del proceso de investigación, además de los procesos que se deben tener en cuenta al aplicar la odontología forense con la elaboración de la carta dental, profundizar en la anatomía del sistema estomatognático lo que permite la identificación efectiva en las investigaciones judiciales con personas desaparecidas.

## Referencias

Bruckner, J (2005), Reyes, S. (2005). Métodos Científicos de Identificación de Cadáveres.

<http://www.odontocat.com/odontocat/nouod2/pdf/article%20cita%20odt%2024.pdf>

Conde, M. (2017). 10 CONCEPTOS BASICOS EN RADIOLOGIA DE TORAX.

[https://www.neumosur.net/files/Moodle/RADIO-2017/UD1\\_Fundamentos\\_Rx-toracica.pdf](https://www.neumosur.net/files/Moodle/RADIO-2017/UD1_Fundamentos_Rx-toracica.pdf)

Cortes, C. (2002) Gases Endoluminales. Revista Chilena de Radiología.

[https://www.scielo.cl/scielo.php?script=sci\\_arttext&pid=S0717-93082002000300004#fig22](https://www.scielo.cl/scielo.php?script=sci_arttext&pid=S0717-93082002000300004#fig22)

[https://www.scielo.cl/scielo.php?script=sci\\_arttext&pid=S0718-40262014000100013](https://www.scielo.cl/scielo.php?script=sci_arttext&pid=S0718-40262014000100013)

<https://www.youtube.com/watch?v=Y12RqCObhHY>

De La Fuente, N., & Ajo, R. (2018). Proyecciones Radiológicas. Manual Práctico (Ed. Rev. 95–114).

<https://www.medicapanamericanacom.bibliotecavirtual.unad.edu.co/VisorEbookV2/Ebook/9788498354935?token=818707d33e7e-49e8-af7a-362822969110#{%22Pagina%22:%2295%22,%22Vista%22:%22Indice%22,%22Busqueda%22:%22%22}>

El sevier. (2005). Atención Primaria. Vol. 36. Núm. 9. <https://www.elsevier.es/es-revista-atencion-primaria-27-articulo-estamos-acuerdo-con-calidad-tecnica-13082000>

Fonseca, G., Viganó, P., & Olmos, A. (2010). Odontoidentificación, "Falsas apariencias" y "Los Cazadores de Mitos". Cuadernos de Medicina Forense, 16(4), 205-215.

[http://scielo.isciii.es/scielo.php?script=sci\\_arttext&pid=S1135-76062010000300004&lng=es&tlng=es](http://scielo.isciii.es/scielo.php?script=sci_arttext&pid=S1135-76062010000300004&lng=es&tlng=es)

Medina, M., Martín, B., López, J., (2014). El uso de la edad ósea en la práctica clínica, Vol. 12.

Núm. 6. Páginas 275-283. <https://www.elsevier.es/es-revista-anales-pediatria-continuada-51-articulo-el-uso-edad-osea-practica-S1696281814702045>

[file:///C:/Users/jtjoh/AppData/Local/Temp/Rar\\$D1a11052.26966/Manual%2006%2007%2009.pdf](file:///C:/Users/jtjoh/AppData/Local/Temp/Rar$D1a11052.26966/Manual%2006%2007%2009.pdf)

Mendoza, (2014), Ministerio de Salud. Manual de Bioseguridad.

<https://www.mendoza.gov.ar/salud/biblioteca/manuales/>

Montes, G., Otálora, A. y Archila G. (2013). Aplicaciones de la radiología convencional en el campo de la medicina forense.

[http://www.webcir.org/revistavirtual/articulos/marzo14/colombia/col\\_esp\\_a.pdf](http://www.webcir.org/revistavirtual/articulos/marzo14/colombia/col_esp_a.pdf)

Málaga (2005). Síndrome de Asfixia Sumersión, Cuaderno de medicina forense no.41.

[https://scielo.isciii.es/scielo.php?script=sci\\_arttext&pid=S1135-76062005000300006](https://scielo.isciii.es/scielo.php?script=sci_arttext&pid=S1135-76062005000300006)

Slideshare. (2014). Uso de elementos de barrera. Consultado mayo 2022.

<https://es.slideshare.net/Elyllaverito/uso-de-elementos-de-barrera>

Sequoia, 2021. *Edad Ósea*. Centro Pediátrico del crecimiento.

<https://centrosequoia.com.mx/aprende-del-crecimiento%20infantil/edad-osea/>