

## **Importancia de los métodos radiológicos en medicina forense**

Natalia Andrea Narváez Toro

Tutor:

Nelson Ricardo Ávila

Universidad Nacional Abierta y a Distancia – UNAD

Escuela Ciencias de la Salud - ECISA

Tecnología en Radiología e Imágenes Diagnósticas

Agosto 2022

### **Dedicatoria**

Este trabajo va dedicado de manera especial a Dios y a mi familia que me brindan todo su apoyo incondicional en este proceso de aprendizaje, quienes han sido mi mayor motivación para nunca rendirme y por llegar a ser un ejemplo para ellos.

### **Agradecimientos**

Agradezco a Dios quien me ha ayudado a seguir adelante, a mi familia por su apoyo a lo largo de este proceso de aprendizaje, a mis compañeros de estudios y mi docente Nelson Ricardo Ávila por sus enseñanzas.

## Resumen

La importancia de los métodos radiológicos en medicina forense es de gran utilidad para la investigación, ya que es un método eficaz que ha demostrado grandes resultados y estos sirven de material probatorio, con la ayuda de la tecnología disponible como la radiología convencional siendo la más utilizada en la mayoría de los casos, pero también contamos con otros métodos radiológicos como la tomografía axial computarizada, la resonancia magnética nuclear y la ecografía, donde con estos métodos se puede realizar un diagnóstico e identificar todo tipo de lesiones que puede tener el cadáver, determinando daños internos y seguir trayectorias en caso de lesiones penetrantes.

La carta dental mediante la radiografía panorámica, es muy importante para la identificación de cadáveres, ya que ayuda en muchos casos donde el cadáver se encuentra en alto estado de descomposición y no es posible realizar la identificación por medio de huella digital, donde es muy importante contar con la radiología convencional por su rapidez y efectividad.

**Palabras clave:** radiología convencional, cadáver, identificación, métodos radiológicos.

### **Abstract**

The importance of radiological methods in forensic medicine is very useful for investigation, as it is an effective method that has shown great results and these serve as evidential material, with the help of available technology such as conventional radiology being the most used in most cases, but we also have other radiological methods such as computerised axial tomography, nuclear magnetic resonance and ultrasound, where with these methods we can make a diagnosis and identify all types of injuries that the corpse may have, determining internal damage and following trajectories in the case of penetrating injuries.

The dental chart by means of panoramic radiography is very important for the identification of corpses, as it helps in many cases where the corpse is in a high state of decomposition and it is not possible to make the identification by means of fingerprints, where it is very important to have conventional radiology because of its speed and effectiveness.

**Keywords:** conventional radiology, corpse, identification, radiological methods.

## Tabla de contenido

Introducción .....	8
Objetivos .....	10
Objetivo General .....	10
Objetivos Específicos .....	10
Justificación .....	11
Marco referencial .....	11
Marco teórico .....	12
Marco conceptual .....	12
Marco legal.....	18
Estado de arte .....	18
Método .....	19
Resultados y discusión .....	19
Referencias bibliográficas.....	20

## Lista de figuras

<b>Figura 1.</b> Radiografía de abdomen con proyectil alojado .....	9
<b>Figura 2.</b> Radiografía de carpograma.....	13
<b>Figura 3.</b> Radiografía con material de osteosíntesis .....	14
<b>Figura 4.</b> Muertes por accidentes automovilístico .....	15
<b>Figura 5.</b> Muertes por accidente de transito.....	15
<b>Figura 6.</b> Radiografía con proyectiles por armas de fuego .....	16
<b>Figura 7.</b> Numeración de piezas dentales .....	17
<b>Figura 8.</b> Radiografía panorámica dental.....	17

## **Introducción**

A través de este trabajo, damos a conocer la importancia de los métodos radiológicos en medicina forense, permitiendo que la radiología convencional sea el método más utilizado en medicina legal, mediante imágenes radiográficas se logra identificar cadáveres, determinar causa de muerte, edad radiográfica, género, muertes por accidentes de tránsito, muertes violentas, violencia infantil, etc. Este método es el primero en elección para los médicos forenses en cada caso investigativo por su efectividad y rapidez en adquirir imágenes.

De acuerdo a lo anterior, este trabajo lo desarrollaré en base a los métodos radiológicos forenses, en particular de la radiología convencional, reconociendo la importancia que tiene este método radiológico en cada caso investigativo en medicina forense y esclareciendo los hechos de cada caso investigado, siendo de gran apoyo para las autoridades judiciales.

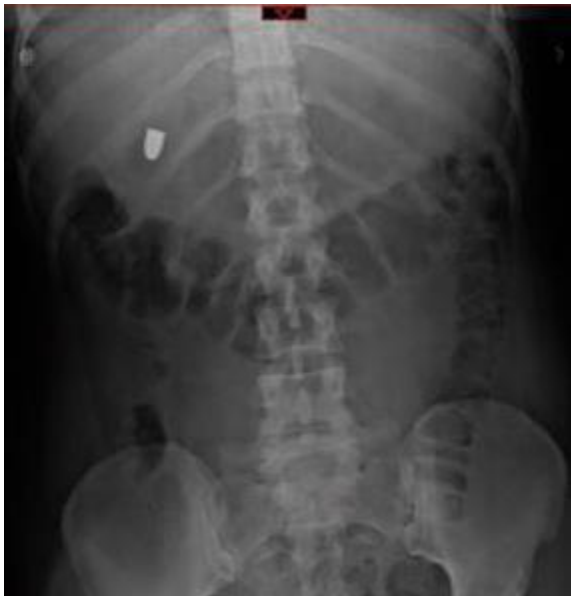## Importancia de los métodos radiológicos en medicina forense

### Problema

La importancia de los métodos radiológicos en medicina forense, específicamente la radiología convencional como soporte en la identificación de cadáveres la hace muy útil en cualquier proceso investigativo, proporcionando un apoyo esencial a las autoridades para descubrir hechos de muchos tipos, ya que este método radiológico mediante toma de radiografías es el más aplicado en medicina forense por su rapidez y eficacia a la hora de adquirir la imagen, permitiendo identificar las causas y formas de muerte, también por medio de este estudio radiológico logramos identificar a un individuo mediante una radiografía panorámica, podemos saber si el cadáver porta algún material metálico como por ejemplo: cirugías antiguas con material de osteosíntesis, fracturas, proyectiles por arma de fuego, etc.

### Figura 1

*Radiografía de abdomen con proyectil alojado*



Nota. Imagen radiografía A.p de abdomen con proyectil por arma de fuego. Meza, E. (2017).

## **Objetivos**

### **Objetivo General**

Identificar la importancia de los métodos radiológicos en medicina forense para la identificación de cadáveres, siendo determinante en una investigación.

### **Objetivos Específicos**

Conocer la importancia de la radiología convencional en el entorno forense para la identificación de cadáveres.

Determinar que método radiológico aplicar de acuerdo al caso presentado en medicina forense.

Identificar la importancia de la carta dental mediante la radiografía panorámica en la identificación de un cadáver.

## **Justificación**

Esta investigación tiene como objetivo comprender la importancia de los métodos radiológicos en medicina forense, teniendo en cuenta que con la ayuda de estos métodos en especial con la radiología convencional es posible identificar a un cadáver determinando la causa y motivo de muerte, también se determina el género, si el cadáver porta algún material de osteosíntesis, muerte violenta, accidentes de tránsito, muertes por arma de fuego debido a las altas tasas de mortalidad por violencia en todo el mundo.

De acuerdo con esto, se puede decir que la radiología convencional es un método muy útil en medicina forense, porque a través de este método radiológico se pueden identificar cadáveres y la causa de la muerte, siendo muy importante para las autoridades investigativas.

## **Marco referencial**

Los métodos radiológicos son de suma importancia en medicina forense en especial la radiología convencional, ya que a través de radiografías aplicada a los cadáveres se puede determinar lesiones por muertes violentas, abuso infantil, accidentes de tránsito logrando identificar o descartar daño óseo o de partes blandas, siendo de gran importancia para las autoridades la localización de las lesiones o en la presencia de evidencia arrojada sobre los cadáveres examinados, para complementar los exámenes físicos ya examinados. Por lo tanto, este método radiológico es el más utilizado por su rapidez y efectividad en la localización de los daños causados.

También contamos con los otros métodos radiológicos pocos aplicados en medicina forense como son la tomografía que nos ayuda a valorar los tejidos blandos, traumas y fracturas, la ecografía que nos valora tejidos blandos, masas y la resonancia magnética que nos brinda

imágenes de alta calidad para identificar las lesiones, pero el cuerpo no debe estar en estado de descomposición por su difícil valoración.

### **Marco teórico**

“La radiología forense es la aplicación de las técnicas radiográficas que habitualmente se utilizan en el diagnóstico e interpretaciones en la medicina forense ha dado lugar a una nueva disciplina dentro de la medicina: esta es la disciplina que conforma las ciencias forenses, al cual utiliza la radiología convencional con fines criminalísticos, en ese sentido los estudios radiológicos son usados tanto en cadáveres y restos óseos (exhumaciones), como en otras estructuras que requieran ser evaluadas, tales como proyectiles de arma de fuego, perdigones, cuerpos extraños, fracturas, elementos de identificación como la edad ósea los cuales ayudan a esclarecer un hecho punible” (Barajas, H. 2022).

“La identificación es un proceso de comparación. Por esta razón, para llevarla a cabo, se requiere de una información previa con la cual comparar. En el caso de la radiología, como método de apoyo para la identificación, se necesita de registros radiológicos previos de la persona (ante mortem) y del cadáver que está siendo estudiado (post mortem), de una historia clínica completa o de una descripción hecha por personas cercanas respecto de señales particulares, para su comparación con estudios radiológicos hechos durante la pericia médico-legal”. (Cuellar, 2019).

### **Marco conceptual**

A través de imágenes radiográficas podemos observar la importancia de los métodos radiológicos en medicina forense en especial la radiología convencional por ser la mas utilizada en medicina legal de manera que mediante una imagen radiográfica podemos identificar a un

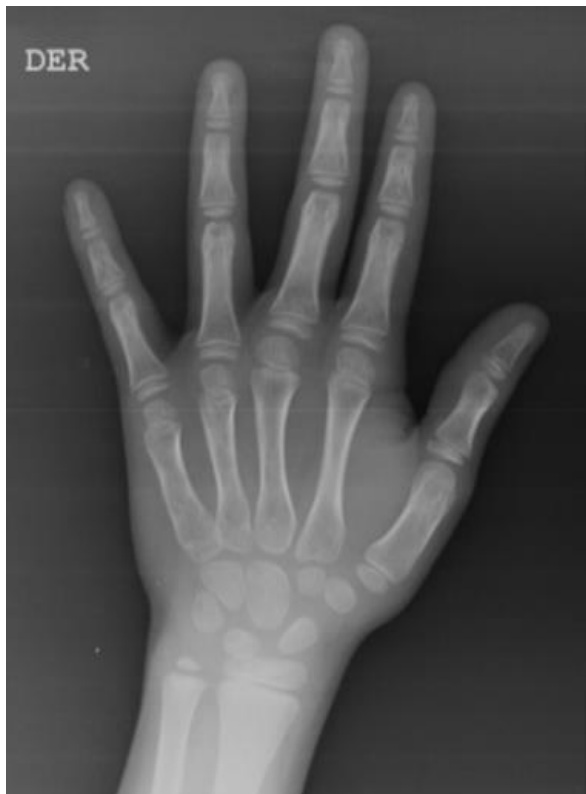cadáver, observar signos de maltrato infantil, edad probable, genero, muertes violentas, causa y motivo de muerte, muertes por accidentes de tránsito, etc. Este proceso ayuda a que cada caso, que es importante para la investigación forense, descubra los hechos y se vuelva decisivo en el proceso penal.

“La técnica radiológica más importante para determinar la edad radiológica de un individuo es el carpograma, que consiste en identificar los núcleos de crecimiento de los huesos que conforman la muñeca y la mano, en esta técnica se utilizan como referencia las tablas de Greulich y Pyle”. (Cuellar, 2019).

A continuación, podemos observar el carpograma, ver figura 2.

## **Figura 2**

### *Radiografía de carpograma*



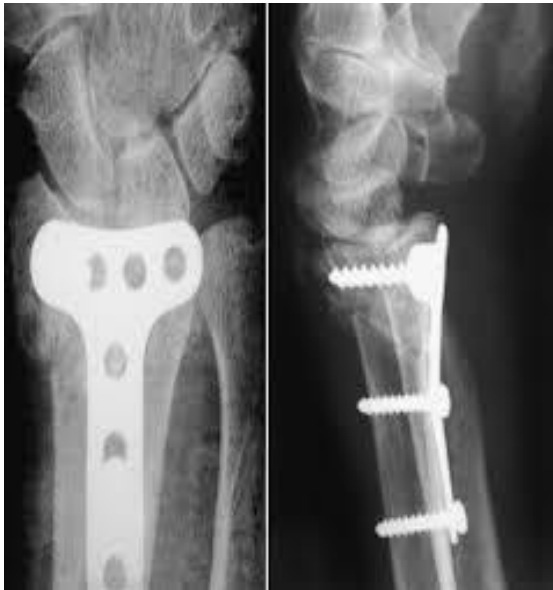Nota. Imagen radiografía de carpograma. UNAD. (2022).

“Si un cadáver presenta material de osteosíntesis, que se identifica inmediatamente en una radiografía convencional y los familiares aporten información ante mortem, se cotejan imágenes, asimismo, la existencia de algunas lesiones producidas en este tipo de accidentes puede ayudar en la identificación de los cadáveres” (Cuellar, 2019).

De acuerdo a lo anterior podemos observar que mediante estos materiales logramos realizar la identificación de un cadáver, ver figura 3.

### **Figura 3**

*Radiografía con material de osteosíntesis*



Nota. Imagen radiografía con material de osteosíntesis. García, C. (2005).

En el caso de los accidentes de tránsito por su alta tasa de accidentalidad en especial por accidentes en motociclistas la descripción de las fracturas de cráneo recibiendo trauma craneoencefálico y más precisamente en los pasajeros, también en estos accidentes automovilísticos es común ver fracturas de tibia y fracturas de cráneo por empujar el auto contra el parabrisas con trauma craneoencefálicos secundario en los automovilistas.

A continuación, podemos observar imágenes de accidentes de tránsito, ver figura 4 y 5.

**Figura 4**

*Muertes por accidentes automovilístico*



Nota. Imagen muertes por accidente automovilístico. El país. (2022).

**Figura 5**

*Muertes por accidente de tránsito*

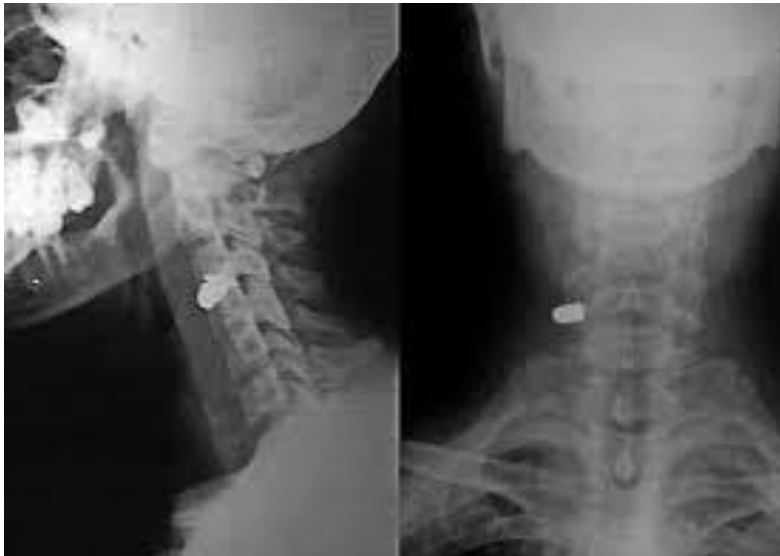

Nota. Imagen muertes en accidentes de tránsito por traumas craneoencefálicos. Heraldo. S. (2016).

Teniendo en cuenta la importancia de los métodos radiológicos en medicina forense es muy frecuente por la alta tasa de criminalidad utilizar los estudios de balística, ya que es importante incluir el número de impactos, recorrido, profundidad, ubicación, calibre y el tipo de arma de fuego, mediante la radiología convencional este tipo de material (metal) se observa radiopaco logrando identificar la ubicación del mismo. A continuación, podemos ver figura 6.

### **Figura 6**

*Radiografía con proyectiles por armas de fuego*

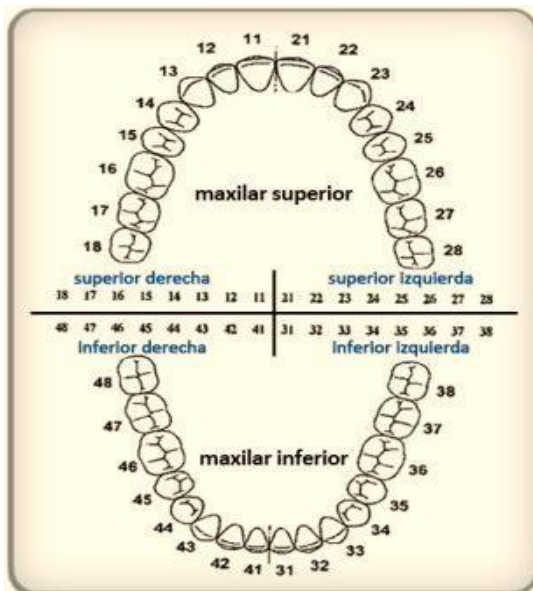


Nota. Imagen radiografía con proyectiles por armas de fuego. Soto, I. (2018).

“También se usa la radiografía panorámica dental, donde se aprecia el número de piezas dentales que se pueden determinar la edad. Si se observan los terceros molares. Que erupcionan alrededor de los 18 años, el individuo es mayor de edad, también podemos realizar la identificación de un cadáver con este estudio radiológico se procede al cotejo odontológico comparando rasgos característicos de la morfología dental, restauraciones, dientes ausentes, dientes perdidos y extracciones”. (Cuellar, 2019). A continuación, observaremos número de piezas dentales y radiografía panorámica ver figuras 7 y 8.

## Figura 7

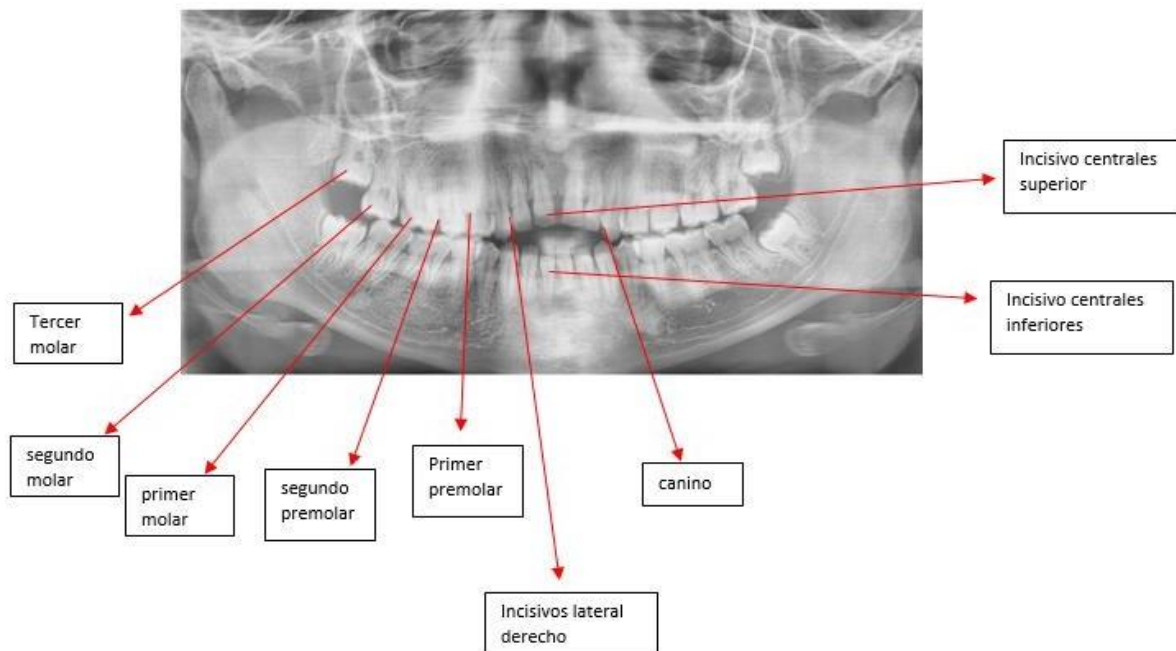
### Numeración de piezas dentales



Nota. Imagen numeración de piezas dentales. (s, f).

## Figura 8

### Radiografía panorámica dental.



Nota. Imagen radiografía panorámica dental. Universidad Nacional Abierta y a Distancia. UNAD. (2022).

## **Marco legal**

Ley 0657 de 2001. Artículo 15, “por la cual se reglamenta la especialidad médica de la radiología e imágenes diagnósticas y se dictan otras disposiciones”.

Decreto 303 de 2015, artículo 39. “Examen médico-legal. La necropsia médico legal tiene como fin determinar la causa, el mecanismo y la manera de muerte, y a fin de lograr la posterior identificación del cadáver, los peritos forenses deberán obtener, como mínimo y de acuerdo con el tipo de caso, la siguiente información: datos bioantropométricos, edad, sexo, talla y ancestro; fotografía de filiación; reseña de iofoscopia forense; toma de muestras biológicas para identificación genética; carta dental con fines de identificación forense; descripción detallada y registro fotográfico del cuerpo, de las señales particulares, los objetos y prendas asociadas al mismo”.

Ley 4796 de 2011 y la resolución 459 de 2012 del ministerio de salud y protección social.

Resolución 000606 del 5 septiembre de 2006 del Instituto Nacional de Medicina Legal y Ciencias Forenses, “por el cual se adopta el instructivo para la utilización de los rótulos de cadena de custodia de elementos materiales probatorios y evidencia física en el Instituto Nacional de Medicina Legal y Ciencias Forenses”.

## **Estado de arte**

Los métodos radiológicos en medicina forense son de gran importancia específicamente la radiología convencional por ser un método seguro, confiable, rápido, eficaz en cada proceso investigativo, ayudando en la identificación de cadáveres y la determinación de las causas de muerte, por tal motivo, este examen radiológico mediante radiografías es la mejor manera de ayudar al médico forense a emitir una opinión efectiva,

“aquí es donde cobra importancia la radiología forense, ya que es un método que brinda información fidedigna en los procesos de individualización” (Cuellar, 2019).

### **Método**

El presente trabajo se nutre de las fuentes bibliográficas que utiliza la universidad en el entorno de aprendizaje, artículos científicos, normas jurídicas de Colombia, revistas forenses para dar a conocer la importancia de los métodos radiológicos en medicina forense, como elementos fundamentales en cada proceso investigativo.

### **Resultados y discusión**

De este trabajo se puede concluir que los métodos radiológicos en la medicina forense específicamente la radiología convencional por ser la más aplicada brinda una excelente información a los médicos forenses, ya que mediante radiografías se logra identificar a un cadáver, determina la causa de muerte, donde este método es importante garantizando que todo el proceso sea correcto y los resultados que arroje la investigación sean verídicos.

En relación con lo antes expuesto, se puede determinar que los avances de las técnicas de diagnóstico por imágenes en medicina forense, se puede confiar en la radiología convencional, ya que este método radiológico es el más utilizado en medicina legal, ayudando en cada caso investigativo de forma rápida y eficaz, proporcionando resultados confiables.

### Referencias bibliográficas

Cruz, E. (2019). VIRTOPSISIA. *Radiología Forense*. Autoedición.

López Agrace, M. C. (2020). Rugoscopia con fines de identificación en odontología forense.

<http://186.28.225.13/bitstream/123456789/2715/1/2020MarthaCeciliaLopezAgrace.pdf>

Malavé, Y., & Rojas, I. (2000). *Análisis carpal como indicador de maduración ósea*.

*Actaodontológica venezolana*, 38(3), 4-9.

[http://ve.scielo.org/scielo.php?script=sci\\_arttext&pid=S0001-](http://ve.scielo.org/scielo.php?script=sci_arttext&pid=S0001-63652000000300002&lng=es&nrm=iso&tlng=)

[63652000000300002&lng=es&nrm=iso&tlng=](http://ve.scielo.org/scielo.php?script=sci_arttext&pid=S0001-63652000000300002&lng=es&nrm=iso&tlng=)

Manual de criminalística y ciencias forenses, Editorial Tébar Flores, 2009. ProQuest E-book

Central. <https://elibro-net.bibliotecavirtual.unad.edu.co/es/ereader/unad/51950?page=1>

Montes, G., Otálora, A. y Archila G. (2013). Aplicaciones de la radiología convencional en el campo de la medicina forense.

[http://www.webcir.org/revistavirtual/articulos/marzo14/colombia/col\\_esp\\_a.pdf](http://www.webcir.org/revistavirtual/articulos/marzo14/colombia/col_esp_a.pdf)