

**Radiología Forense, Estudio Alternativo Para Adquirir Conocimientos de Gran
Utilidad en Procesos Investigativos**

Yulieth Andrea Valencia Montoya

Director:

Robert Andrés Fuentes Niño

Universidad Nacional Abierta y a Distancia – UNAD

Escuela Ciencias de la Salud - ECISA

Tecnología en Radiología e Imágenes Diagnósticas

Diplomado en Radiología Forense

Septiembre 2022

Resumen

Este documento muestra concepto relevante sobre la radiología forense y la importancia de esclarecer el motivo de muerte de un ser vivo, por medio de métodos de identificación, ya sea de manera indiciaria que se basa en las características descritas por la familia, estas peculiaridades pueden ser : la talla , el peso, la edad, el color de los ojos y de la piel, características del cabello ,lunares, amputaciones , deformidades, tatuajes, cicatrices, piercing, descripciones dentales, ausencia de dientes, descripciones de las prendas de vestir y pertenencias como anillos, cadenas, relojes, o fehaciente, en las cuales se realiza a través de métodos científicos. las técnicas más empleadas son: la comparación de huellas digitales, el cotejo odontológico o patologías específicas establecidas a través de la carta dental o el ADN.

La radiología forense establece metodologías, en las cuales busca obtener estudios radiológicos para identificar o individualizar un cadáver. Esto se realiza por medio de radiografías convencionales de pelvis y cráneo, en las cuales se logra establecer el sexo a través de orificios pélvicos y las mastoides, en los estudios de carpograma y cartas dentales, se puede determinar la edad de un cadáver, también se radiografías de diferentes partes anatómicas, se logra describir la presencia de prótesis ortopédicas o material osteosíntesis, las fracturas antiguas con formación de callo óseo y las variantes anatómicas, como la presencia de fusión de vértebras o vértebras supernumerarias, esto se logra reconocer con la presencia de un familiar.

Palabras clave: indiciaria, fehaciente, radiología, métodos científicos.

Abstract

This document shows a relevant concept about forensic radiology and the importance of clarifying the reason for the death of a corpse, through identification methods, either in an indicative way that is based on the characteristics described by the family, these peculiarities can be : height, weight, age, eye and skin color, hair characteristics, moles, amputations, deformities, tattoos, scars, piercings, dental descriptions, missing teeth, clothing descriptions and belongings such as rings, chains, watches, or reliable, in which it is done through scientific methods. The most used techniques are the comparison of fingerprints, the dental comparison or specific pathologies established through the dental chart or DNA.

Forensic radiology establishes methodologies, in which it seeks to obtain radiological studies to identify or individualize a corpse. This is done through conventional radiographs of the pelvis and skull, in which sex is established through pelvic and mastoid orifices, in carpogram studies and dental charts, the age of a corpse can be determined, also X rays of different anatomical parts, it is possible to describe the presence of orthopedic prostheses or osteosynthesis material, old fractures with bone callus formation and anatomical variants, such as the presence of fusion of vertebrae or supernumerary vertebrae, this is recognized with the presence of a familiar.

Keywords: indiciaria, irrefutable, radiology, scientific methods.

Tabla de contenido

Introducción	7
Justificación	8
Objetivo general.....	9
Objetivos específicos	9
Marco Referencia.....	10
Marco Teórico o Conceptual.....	12
Marco legal	14
Estado del arte.....	16
Métodos de identificación en cadáveres	20
Cadena de Custodia, Métodos de Identificación y Fenómenos Cadavéricos.....	20
Fenómenos cadavéricos.	25
Bioseguridad en la Toma de Imágenes Diagnósticas.....	26
Métodos de identificación, Estudios radiológicos en accidentes de tránsito y Humanización.....	32
Métodos de Identificación.....	32
Estudios Radiológicos en Accidentes de Tránsito	34
Definición de Conceptos	35
Humanización	36
Carta Dental	41
Integración de Conceptos.....	48
Métodos.....	54
Resultado y discusión.....	55

Referencias Bibliográficas 56

Lista de figuras

Figura 1. Rx carpograma de individuo en estudio	20
Figura 2. Lividez cadavérica	22
Figura 3. Cadena de custodia.....	24
Figura 4. Fenómenos cadavéricos.....	25
Figura 5. Anatomía radiológica de abdomen.....	27
Figura 6. Proyecciones anatómicas de abdomen	27
Figura 7. Rx de abdomen proyección AP.....	28
Figura 8. Rx de abdomen proyección lateral.....	29
Figura 9. Rx de tórax	30
Figura 10. Imagen Rx de tórax PA/LAT.	30
Figura 11. Métodos de identificación	32
Figura 12. Anatomía de la cavidad bucal.	43
Figura 13. Plano de los dientes.....	43
Figura 14. Odontograma dental.....	44
Figura 15. Estructuras anatómicas.....	44
Figura 16. Estructuras anatómicas.....	46
Figura 17. Escala de grises.	49
Figura 18. Identificación escala de grises.....	49
Figura 19. Anatomía de tórax, proyección AP	51
Figura 21. Anatomía de tórax, proyección Lateral.	52

Introducción

En este documento, obtenemos la conceptualización de diferentes casos clínicos que redacta información específica sobre la muerte de diferentes personas, en las cuales muestran diferentes hipótesis para la respuesta de miles de dudas que se pueden obtener cuando existe una muerte de un ser humano. En ello, se observa información sobre métodos de identificación, humanización, estudios en accidentes de tránsito, carta dental, conceptualización radiológica y balística.

Por tal motivo, La radiología forense es un procedimiento clínico de gran importancia para el área médica, en los cuales, busca realizar estudios no invasivos ni destructivos conocida como virtopsia, empleando métodos de imagen tales como: Rayos x convencional (Rx.), Ecografía (Eco), Tomografía computarizada (Tac), Resonancia magnética (Rmn), procedimientos que son de gran apoyo para los investigadores obteniendo resultados óptimos y precisos en la investigación.

Asimismo, se destacan habilidades y generalidades del curso, aprovechando al máximo los sistemas de investigación, análisis de ideas y conocimientos de los diferentes temas para tener en claridad en el tema de radiología forense como lo son : métodos de identificación en cadáveres, humanización, estudios en accidentes de tránsito, carta dental, investigación de generalidades y bioseguridad, toma de imágenes diagnósticas, cadena de custodia, Protocolos de radiología, son conceptos de gran importante en los servicios clínicos, como en el área de imágenes diagnósticas.

Justificación

Este documento está basado en la investigación de diferentes casos clínicos, en donde el lector pueda identificar la gran importancia que tiene la radiología y sus componentes en el área forense. Esta técnica busca establecer metodologías no invasivas, sencillas y fáciles de realizar, con la capacidad de dejar intactos los órganos examinados. También, aporta al perito evaluar y obtener resultados rápidos y precisos en la investigación, se puede tener las causas de muerte, ayudando en la aclaración de los delitos.

Objetivos

Objetivo general

Dar claridad a los conceptos sobre la radiología aplicada en medicina forense, estableciendo los métodos de identificación en cadáveres, humanización, estudios en accidentes de tránsito, carta dental, investigación de generalidades y bioseguridad, toma de imágenes diagnósticas, cadena de custodia, Protocolos de radiología.

Objetivos específicos

Identificar los métodos de identificación de cadáveres en el caso clínico.

Contextualizar el significado de radiología forense y su importancia.

Identificar en cada momento las normas de bioseguridad al momento de toma de estudios diagnósticos.

Afianzar conocimiento sobre la cadena de custodia y el cuidado a tener con el material probatorio.

Marco Referencia

Para empezar, es necesario saber que es la radiología forense, según el libro Virtopsia creado por el profesor Eduar Cruz Cuellar es una rama importante de la medicina, cuyo principal objetivo es realizar necropsias no invasivas y no destructivas (Cruz 2019. p. 15).

De acuerdo con estudios realizados a nivel del país, la radiología forense busca por medio de estudios radiológicos identificar o individualizar un cadáver. Esto se obtiene por medio de radiografías convenciones, estudios de carpograma y cartas dentales, también por medio de radiografías de diferentes partes anatómicas, logrando describir la presencia de prótesis ortopédicas o material osteosíntesis, las fracturas antiguas con formación de callo óseo y las variantes anatómicas, como la presencia de fusión de vértebras o vértebras supernumerarias, esto se logra reconocer con la presencia de un familiar.

Con la radiología forense se logra esclarecer diferentes casos que se obtienen mediante una persona legar que tiene como función investigar y darle claridad a un caso, obteniendo resultados rápidos y precisos.

En Colombia la radiología forense cuenta, con gran amplitud sobre métodos de identificación, humanización, estudios en accidentes de tránsito, carta dental, conceptualización radiológica y balística. Para ello se establece una definición de la siguiente manera:

Métodos de identificación: se hace referencia al proceso en el que se lleva a cabo por medio de comparaciones de las características propias de cada individuo, registrada ante mortem y la recolectadas post mortem. De acuerdo con los hallazgos y comparaciones se establece el nivel de la certeza de esta identificación, se generan dos clases: indiciaria, que se basa en las características descritas por la familia, y fehaciente, en las cuales se realizan por

medio de métodos científicos, tales como el cotejo dactiloscópico cotejo odontológico el ADN. (Cruz, 2009. P. 32, 33, 34).

Humanización: según (Gutierrez.2017). Consiste en proporcionar cuidados a la persona de manera solidaria, digna, con respeto, empatía, teniendo en cuenta sus decisiones y sus valores.

Estudios en accidentes de tránsito: los accidentes de tráfico son aquellos siniestros ocurridos en un trayecto en nuestro vehículo particular como en cualquier otro transporte. Los accidentes de tráfico son la primera causa de mortalidad, principalmente en los jóvenes entre edades comprendidas entre los 18 y 25 años. Además de las cifras tan elevadas de fallecidos, estos accidentes conllevan un número considerable de lesionados. En relación con las lesiones que se producen, entre el 60 70% presentan lesiones en cabeza y cuello, entre el 10 30% lesiones a nivel torácico, entre un 10 20% presentan lesiones abdominales, entre un 5 25% muestran lesiones raquimedulares y hay que destacar que entre 50 60% tienen afectación en extremidades incluida la pelvis. (Jiménez, 2021).

Carta dental: según (Rojas,2020). La Carta Dental hace parte de la historia clínica odontológica y se refiere al examen clínico dental que le hacemos a un paciente, se puede utilizar tanto en vivos como en cadáveres.

Conceptualización radiológica y balística: según (Cruz, 2009). Balística es la Ciencia que estudia la trayectoria, el alcance, los efectos de las balas y los proyectiles y las marcas que dejan en ellos las armas de fuego con las que son disparados. Cuando una bala es disparada, esta tiene un trayecto hasta llegar a una barrera, que puede ser un objeto o un ser vivo.

Marco Teórico o Conceptual

El 8 de noviembre de 1895, se logra el descubrimiento de los Rx por el Alemán Wilhelm Conrad Rontgen, quien determino que los rayos creaban una radiación muy penetrante pero invisible. Uso placas fotográficas para demostrar que los objetos eran más o menos transparentes a los Rx dependiendo de su espesor. Realizo la primera radiografía de mano a su esposa Berta, en donde se observaron los huesos llamándolo rayos x porque no tenía conocimiento de que era esa imagen. En 1921, el medico australiano Artur Schuller realizo proyecciones de cráneo como métodos de identificación. En 1927, Culbert y Law dana conocer la identificación radiográfica de un cuerpo completo.

La radiología forense es de gran utilidad, en el momento que se requiere para realizar una identificación cadavérica. Está compuesto por una teoría principal que son los elementos materiales probatorios y la evidencia física. Según (Cruz,2009), todo objeto, instrumento o medio de conocimiento puede ser elemento material de prueba o evidencia física, siempre y cuando sea conducente para descubrir la verdad.

Los elementos de material probatorio es un concepto que se define como todo hallazgo que se encuentra durante una investigación judicial y la evidencia física es todo objeto de gran utilidad en las cuales permite llegar a una hipótesis.

La radiografía está compuesta por posiciones y planos anatómicas, en las cuales adopta el cuerpo humano. Cuanta con cuatro planos: sagital, frontal, horizontal y oblicuo, y cinco posiciones que son: decúbito supino, decúbito, prono, oblicuo, lateral y laterales de cubito.

Por lo tanto, La radiología forense es un procedimiento clínico de gran importancia para el área médica, en los cuales, busca realizar estudios no invasivos ni destructivos conocida como virtopsia.

De esta manera se resaltan las competencias y generalidades del curso, utilizando métodos de investigación, análisis de conceptos y conocimientos de los diferentes temas para tener en cuenta en radiología forense tales como: métodos de identificación en cadáveres, humanización, estudios en accidentes de tránsito, carta dental, investigación de generalidades y bioseguridad, toma de imágenes diagnósticas, cadena de custodia y Protocolos de radiología.

Marco legal

La ley 906 del 31 de agosto del 2004 se expide el código de procedimiento penal colombiano.

La Ley 9 de 1979 establece que es función del Ministerio de Salud proteger a la población contra los riesgos causados por la radiación, y que deben adoptar todas las medidas necesarias para garantizar la protección de la salud y seguridad de las personas.

Ley 657 de junio 7 de 2001, Artículo 1°. La radiología e imágenes diagnósticas es una especialidad de la medicina basada en la obtención de imágenes de utilidad médica para efectos diagnósticos y terapéuticos.

Ley 599 de 2000, por medio del cual se expide el código penal.

Ley 4796 de 2001 y la resolución 459 de 2012 del ministerio de salud y protección social.

Ley 418 de 1998, se dictan normas sobre la organización y funcionamiento de las entidades del orden nacional.

Decreto ley 2535 de 1993 se expiden normas sobre armas, municiones y explosiones.

Resolución 2869 de 2003 de la fiscalía general de la nación, por el cual se adopta el manual de procedimiento de cadena de custodia.

Resolución 0001 de 2005 de la fiscalía general de la nación, por medio de la cual se delega la función de organización y manejo de evidencia.

Resolución 9031 de 1990 del Ministerio de Salud, Establece los requisitos para licenciar equipos de rayos X y emisores de radiación ionizante.

Resolución 00609 del 7 de septiembre de 2006 del instituto nacional de medicina legal y ciencias forenses, por la cual se adopta el procedimiento para la disposición final y elementos materiales probatorios de orden biológico y no biológico con fines de análisis en los laboratorios de toxicología.

Estado del arte

Según (Astorga, Sánchez, 2021,2022. Pag,114 123), La aplicación de las técnicas de imagen que habitualmente se utilizan en el diagnóstico clínico en la Medicina Forense ha dado lugar a una nueva disciplina dentro de la Medicina: la Radiología Forense. Su ámbito de aplicación abarca desde la necropsia, la evaluación de fracturas en caso de maltrato, en especial ante sospecha de maltrato infantil, la identificación, documentación en casos de negligencia o discapacidad, estimación de la edad, tráfico de drogas y falsificación de obra de arte, basándose en datos obtenidos a partir de técnicas de radiología convencional o de los modernos métodos de imagen diagnóstica como la Tomografía Computarizada (TC), la Resonancia Magnética (RM), o la Ecografía, que en el caso de su aplicación en las necropsias se les ha llamado virtopsia. Estas nuevas técnicas están demostrando su gran potencial en las investigaciones forenses al ser no invasivas y no destructivas, en el caso de las necropsias, y por su rapidez en el diagnóstico y el fácil sistema de archivo y registro, ya que la información se puede almacenar de forma indefinida y revisarse cuantas veces sea necesario, se pueden realizar muchos procesos de análisis de imagen, como reconstrucciones en volumen o mediciones morfométricas y los datos ser enviados a otros especialistas sin manipular las muestras.

Las radiografías nos brindan un gran aporte documental, obteniendo información sobre la probable manera, causa y mecanismo de muerte de una persona y se ve revelada como un objetivo principal en medicina forense, dado a esto, la radiología forense está siempre en una constante evolución en métodos investigativos, de identificaciones y tecnologías.

Por medio de este documento, se logra obtener los conocimientos sobre este Diplomado en Radiología Forense, desarrollando conceptos académicos que permiten introducirlos en un contexto, un vocabulario y una terminología específica, de este ámbito

laboral posible en un futuro. Dando a conocer una pregunta problema para lograr identificar una hipótesis que nos ayuda a dar respuesta a cada duda obtenida en este documento.

¿Cuáles son los motivos por los cuales, los tecnólogos de radiología en imágenes diagnósticas no se enfatizan en esta rama?

Dando respuesta a esta pregunta, podemos identificar que la mayoría de las personas tiene como obstáculo profundizar sus conocimientos, por falta de una economía, la mayoría de tecnólogos de radiología diagnósticas, se quedan con un conocimiento básico sobre lo que es esta carrera. este tratado cuenta con temas a gran profundización para ayudar a incentivar a que las personas estudien a fondo la radiología puesto que es una rama de gran ayuda, en este caso es importante, puesto que permite esclarecer diferentes casos de investigación legal.

¿Sera viable poner en práctica los diferentes conocimientos, resaltando la importancia que tiene la radiología forense en los métodos de investigación?

A continuación, encontraremos, diferentes conceptos sobre la radiología forense, dando respuesta a la pregunta anterior y que por medios documentales si es posible afianzar diferentes conocimientos sobre la radiología forense.

Actividad para Desarrollar

¿Cuáles son los motivos por los cuales, los tecnólogos de radiología en imágenes diagnósticas no se enfatizan en esta rama? ¿Será viable poner en práctica los diferentes conocimientos, resaltando la importancia que tiene la radiología forense en los métodos de investigación?

La radiología forense es un procedimiento clínico de gran importancia para el área médica, en los cuales, busca realizar estudios no invasivos ni destructivos conocida como virtopsia, empleando métodos de imagen tales como: Rayos x convencional (Rx.), Ecografía (Eco), Tomografía computarizada (Tac), Resonancia magnética (Rmn), procedimientos que son de gran apoyo para los investigadores obteniendo resultados óptimos y precisos en la investigación.

En nuestro país la identificación de los cadáveres exige como métodos de identificación una necropsia en las cuales, las realiza un médico legal, este procedimiento se ve reflejado en el decreto 786 de 1990, el cual es la encargada en regular las necropsias de los diferentes tipos de cadáveres que hay en Colombia.

Nos preguntamos si la radiología forense es un método que nos permite obtener respuesta de cómo fue la muerte de un cadáver. La radiología nos brinda resultados óptimos si necesidad que en su momento se realice una necropsia, implementando procedimientos seguros para cualquier tipo de investigación y contribuyendo a esclarecer un hecho de manera rápida y eficaz.

Según estudios de investigación, los tecnólogos no se especializan en la radiología forense, ya que es una tecnología que no va dentro de las materias académicas, dando como opción realizar una especialización más a fondo. Más que el desconocimiento en dicha rama, son los factores económicos que los tecnólogos tiene para obtener conocimientos avanzados.

¿Porque los tecnólogos de radiología en imágenes diagnosticas no se enfatizan en esta rama?

La radiología busca obtener estudios diagnósticos, en las cuales permite identificar diferentes patologías, en este tema sobre la radiología forense busca establecer la identificación del motivo de la muerte de un cadáver. Entre los posibles motivos se basa la economía, ya que se debe realizar una especialización más avanzada, puesto que son métodos donde se utilizan marcos legales.

Métodos de identificación en cadáveres

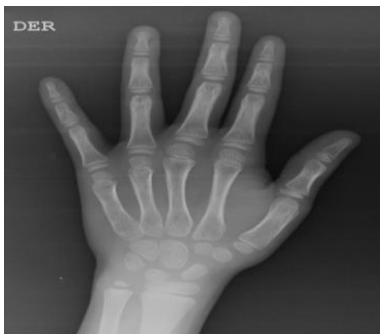Cadena de Custodia, Métodos de Identificación y Fenómenos Cadavéricos

Ingresa a la morgue, embalado, rotulado y con su debida cadena de custodia, cadáver de un menor de edad, quien de acuerdo con el acta de inspección fue encontrado por una tía, quien refiere que lo dejaban solo durante el día, cuando sus padres se iban a trabajar en su residencia, fue encontrado en sumersión completa en la alberca de la casa. Al momento de la necropsia se aprecia cadáver de menor de edad, de contextura delgada, con sus prendas puestas adecuadamente, con un peso de 15kg, con una talla de 1.05cm, livideces dorsales violáceas que desaparecen a la digito presión, rigidez completa, con múltiples cicatrices en región dorsal, glútea y extremidades inferiores, con hematomas de diferentes colores, que indican diferentes tiempos de evolución en región abdominal, dorsal, glútea y extremidades inferiores. Al examen interno se aprecian hematomas en músculos lumbares y paravertebrales, con presencia de líquido en tráquea y presencia de salida de sangre roja espumosa al corte de los pulmones.

En la Imagen Adjunta Identifique la Posible Edad Radiográfica

Figura 1

Rx carpograma de individuo en estudio



Fuentes niño, R. (2020). Reconocimientos previos [Figura]. Unad.

<https://campus113.unad.edu.co/ecisa37/mod/folder/view.php?id=5054>

Para determinar La edad ósea, es muy importante evaluarla a través del carpograma, este un método que se utiliza para evaluar la edad ósea desde el nacimiento hasta la madurez, este se valora por medio del Rx de mano y la muñeca, el cual es un estudio comparativo según su género (niño o niña), donde se visualiza las diferentes fases de crecimiento y desarrollo óseo. Este resultado puede ser lento, normal o más avanzado según la valoración de las diferentes estructuras de los huesos del carpo que consta de 8 huesos y su unión a través de los ligamentos. Este método de estudio utiliza el atlas de greulich pyle y Tanner Whitehouse 2 (TW2), que tienen parámetros para reconocer la maduración y cambios esqueléticos durante el crecimiento en un momento determinado según la edad, (infancias, pre pubertad, adolescencia, adulto) con la finalidad de buscar indicadores que determinan el grado de maduración y características óseas en sus diferentes fases, contiene un atlas con imágenes radiográficas que representan la maduración ósea por comparación.

Haciendo comparación del atlas de Greulich Pyle y la tabla de Tanner Whitehouse 2 (TW2), se puede determinar una edad aproximada del cadáver de 7 a 8 años, porque en la imagen se observa en una etapa de pre pubertad, donde se visualizan las epífisis falángicas distales o media y su tamaño es proporcional y los núcleos de crecimiento de los huesos grande, ganchosos, que se pueden observar en su totalidad.

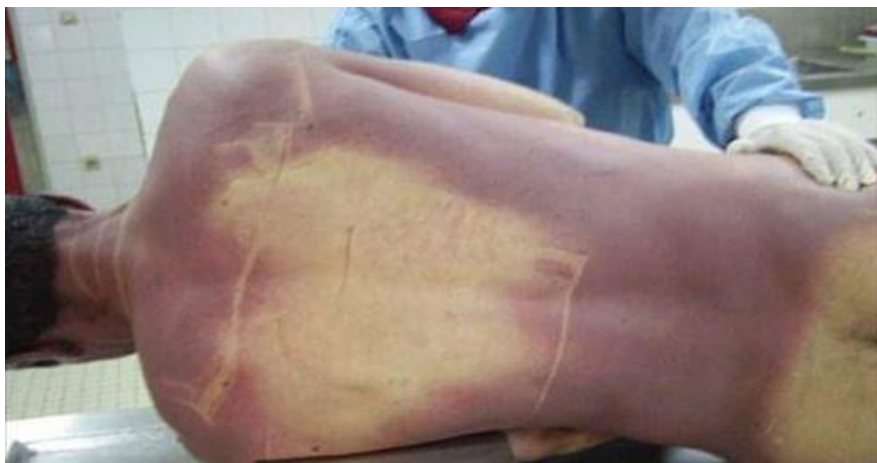Tiempo de muerte del cadáver, identificar

Analizando las características encontradas en el cadáver, se puede concluir que el tiempo de muerte del menor es de 6 a 8 horas aproximadamente, ya que, la lividez aparece inferior a 12 horas, el cuerpo presenta lividez dorsal violácea que desaparecen a la dígito presión y rigidez completa, este proceso se ocasiona por la gravedad, debido a que la sangre

no es expulsada por el corazón, esta se puede visualizar a partir de los 20 a 45 minutos posterior a la muerte, también es importante tener en cuenta otro fenómeno cadavérico temprano como es la rigidez cadavérica que aparece de 8 a 12 horas después de la muerte.

Figura 2

Lividez cadavérica.



Burbano, V. García, M. Sánchez, T. (2012). Fenómenos cadavéricos [Figura].

Necropsia y postmortem. <http://necropsiaypostmortempmfs.blogspot.com/2012/04/signos-post-mortemson-una-serie-de.html>

Manera y Causa De Muerte del cadáver

Teniendo en cuenta las características que presenta el cuerpo del menor, se puede identificar que se observan diferentes hematomas con cambios de coloración, en donde determinan que son ocasionados en diferentes tiempos, dando indicio que el niño era víctima de maltrato infantil.

Además, su talla y peso no son acordes para su edad, ya que está por debajo de los rangos normales, si analizamos los hallazgos encontrados en el cuerpo del menor es probable que la muerte se generó de manera violenta por otra persona.

La causa de la muerte es por ahogamiento por sumersión, esta ocurre cuando los pulmones se llenan de cualquier líquido que obstruyan el paso del aire, por la nariz y la boca, ocasionando un daño alveolar, edema agudo por la dilución sanguínea, provocando laríngeo espasmo, ocasionando las diferentes fases clínicas de la sumersión. Como realizaría la identificación cadavérica:

Podemos identificar que el cadáver del menor tiene un tiempo de muerte aproximadamente de 6 a 8 horas, dado a esto, se debe tener en cuenta que es un cadáver que no tiene fenómenos cadavéricos avanzados o tardíos, que nos impida obtener su reconocimiento, por tal motivo se realiza una identificación indiciaria, que se basa en las características descritas por la familia, estas peculiaridades pueden ser : la talla , el peso, la edad, el color de los ojos y de la piel, características del cabello ,lunares, amputaciones , deformidades, tatuajes, cicatrices, piercing, descripciones dentales, ausencia de dientes, descripciones de las prendas de vestir y pertenencias como anillos, cadenas, relojes.

Por otro lado, si se obtiene alguna duda de la identificación del cadáver procedemos a obtener una identificación fehaciente, en las cuales se realiza a través de métodos científicos y la técnica más empleada es la comparación.

La cadena de custodia en este caso

En el caso expuesto, la cadena de custodia se garantiza obteniendo la continuidad al grupo de normas que garantizan la protección de cada elemento de material probatorio, como lo son: las prendas de vestir y el cuerpo del niño, en las cuales permite obtener evidencias físicas completas, que dan respuesta a la causa y motivo de la muerte.

La cadena de custodia inicia desde el suceso de los hechos, luego se debe realizar su previo embalaje y se rotula adecuadamente, en donde se realiza la descripción del cadáver, igualmente se debe llevar a cabo el diligenciamiento de los formatos o registro de inspección,

en las cuales es realizado por un policía judicial y las persona que manipule el material probatorio.

Figura 3

Cadena de custodia.

RODULO ELEMENTO MATERIA DE PRUEBA O EVIDENCIA FÍSICA - FPJ - 7 -
 Formulario de Registro de Hallazgo de Elemento Materia de Prueba o Evidencia Física

1. CODIGO UNICO DE CASO
 1 1 0 0 1 6 0 0 0 0 1 9 2 0 0 6 8 0 0 4 3

2. FECHA Y HORA DE LA COLECCION
 2 2 0 3 0 6 1 4 4 6

3. MEDIDA
 5
 1
 Kg

4. SITIO O LUGAR DE HALLAZGO DEL ELEMENTO MATERIA DE PRUEBA O EVIDENCIA FISICA
 En el segundo piso del inmueble
 Ubicado en la carrera 50 No. 4-50
 Barrio Torremolinos, Bogotá.

5. IDENTIFICACION DEL HALLAZGADO
 Pedro Paramo Perez
 Parte de estupefacientes.

6. DESCRIPCION DEL ELEMENTO MATERIA DE PRUEBA O EVIDENCIA FISICA
 Bolsa plástica color negro conteniendo sustancia sólida
 Granulada de color beige, olor característico

7. RECOLECCION DEL ELEMENTO MATERIA DE PRUEBA O EVIDENCIA FISICA

COLECCIONADO	IDENTIFICACION	GRADO	GRUPO	OTRO
Juan Luis Guerra	79.450.230	D.A.S.	Criminalístico	

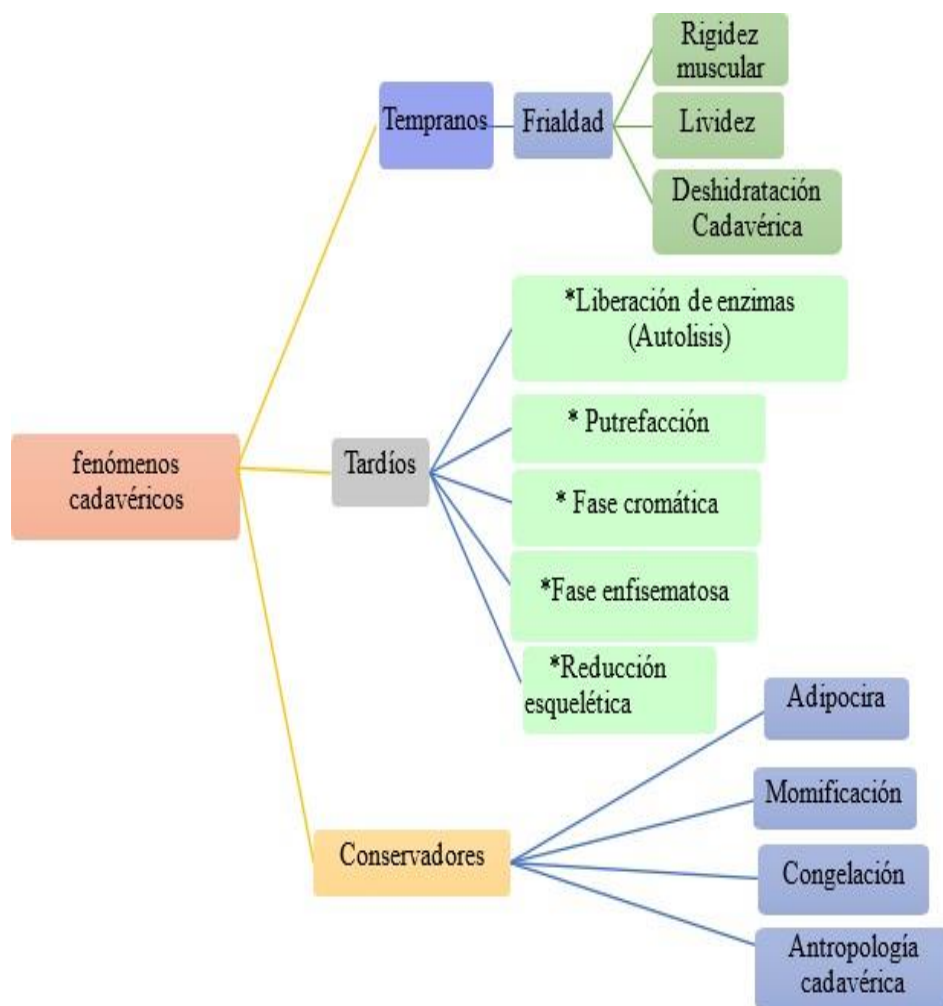
Toribio, L. (2009). Cadena de custodia [figura]. Slideshare.

<https://es.slideshare.net/luchotoribio/cadena-de-custodia-colombia>

Fenómenos cadavéricos

Figura 4

Fenómenos cadavéricos.



Valencia, Y. (2022). Mapa mental, fenómenos cadavéricos [Figura]. Autoría propia.

Bioseguridad en la Toma de Imágenes Diagnósticas

Durante el procedimiento de necropsia de un cuerpo de sexo masculino de aproximadamente 24 años, quien se encontraba con prendas de uso femenino y quien presentaba cinco orificios por proyectil de arma de fuego de carga única a nivel del tórax, teniendo en cuenta lo anterior el perito solicita a usted como tecnólogo en radiología e imágenes diagnósticas la toma de rayos equis (Rx). Proyecciones utilizadas para adquirir imágenes diagnósticas a nivel de tórax y abdomen. Para adquirir imágenes diagnósticas de tórax y abdomen se utilizan estas proyecciones radiológicas.

Las proyecciones más utilizadas en un Rx de tórax. Los RX de tórax se deben de realizar siempre una proyección postero anterior (PA) y una lateral (L). Se debe llevar a cabo, una adecuada técnica de exploración, si el paciente colabora hacer, una correctamente inspiración, la imagen debe estar centrada y sin ningún tipo de rotación. Solamente se realizará una proyección única cuando las condiciones del paciente no permitan la realización del estudio.

En la proyección posterior anterior (PA), la radiación entra por la espalda del paciente, en las cuales, se magnificación de la silueta cardíaca y se observa en tamaño normal, ya que, el corazón está en contacto con el detector.

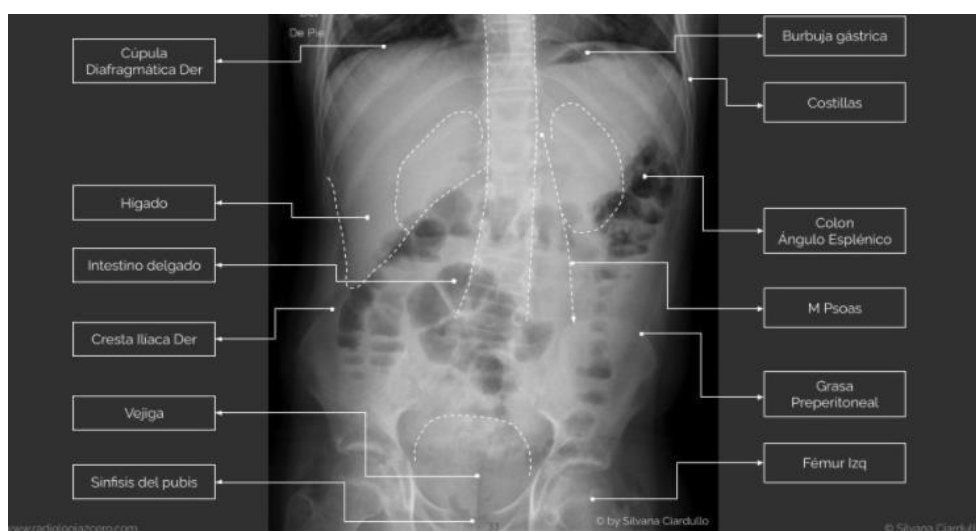
La proyección Lateral, se realiza apoyando el hemitórax izquierdo sobre la película, identificándose claramente la columna dorsal, el esternón, áreas retroesternales, retro cardíaca, silueta cardíaca y de los hilios pulmonares, estructuras no visibles en la proyección PA.

Las proyecciones más utilizadas en un Rx de abdomen. Las proyecciones más utilizadas, en la exploración radiológica convencional del abdomen es: la AP (anteroposterior), con el paciente en decúbito supino y en bipedestación. Otra de las

proyecciones, aunque menos habitual, es la proyección en decúbito prono, existe la exploración en decúbito lateral; esta posición es la más adecuada en pacientes con poca movilidad. Las partes anatómicas más visualizadas en con estas proyecciones son: estomago, intestino delgado, intestino grueso, hígado, bazo, musculo psoas, riñones, entre otros.

Figura 5

Anatomía radiológica de abdomen.

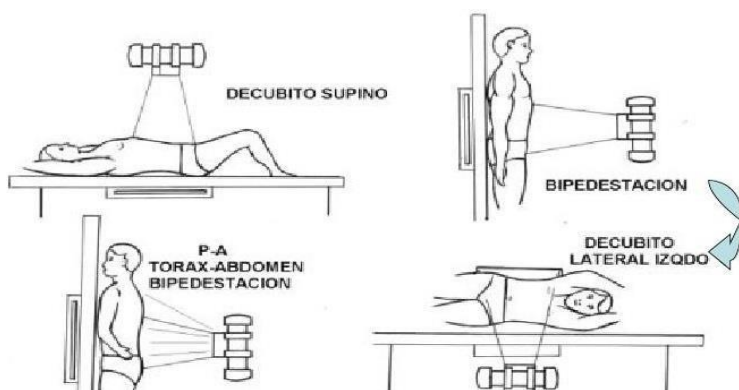

Cardullo, S. (2020). Interpretación radiológica de abdomen [Figura]. Radiología 2.0.

<https://radiologia2cero.com/radiografia de abdomen paso a paso/>

Figura 6

Proyecciones anatómicas de abdomen.

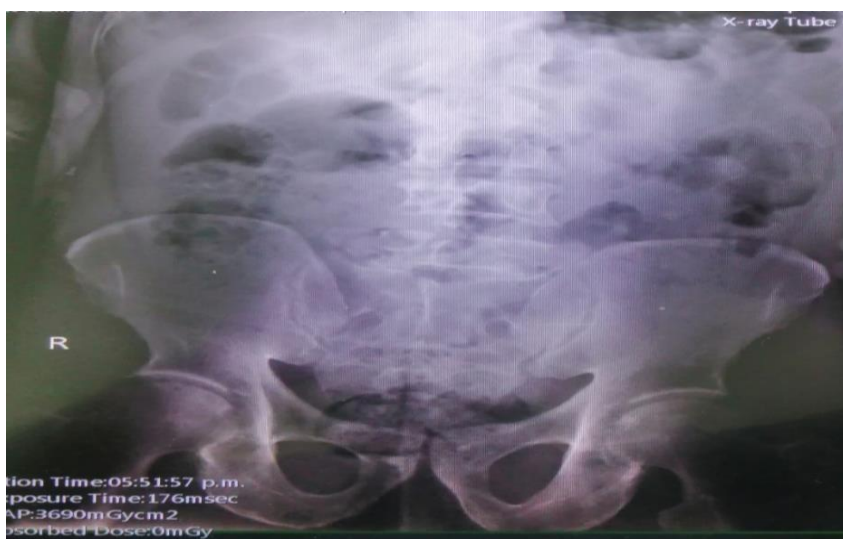


Cardullo, S. (2020). Interpretación radiológica de abdomen [Figura]. Radiología 2.0.

<https://radiologia2cero.com/radiografia-de-abdomen-paso-a-paso/>

Figura 7

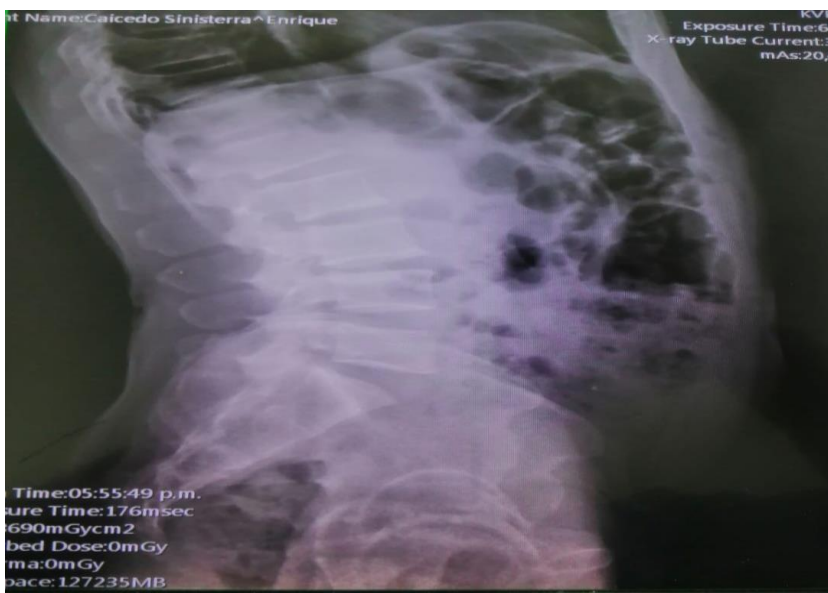Rx de abdomen proyección AP.



Valencia, Y. (2022). Rx de abdomen AP [Figura]. Autoría propia. Clínica Cristo Rey

Figura 8

Rx de abdomen proyección lateral.



Valencia, Y. (2022). Rx de abdomen proyección lateral [Figura]. Autoría propia.

Clínica cristo rey.

Ventajas del par Radiológico

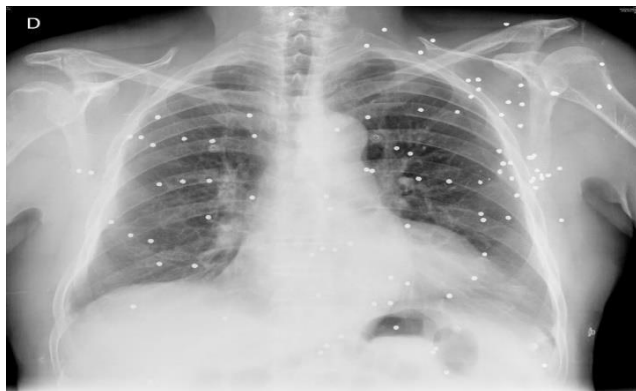Se considera que, el par radiológico, son estudios en donde podemos visualizar imágenes en proyecciones de AP Y lateral, de acuerdo con estos estudios nos permite observar diferentes partes anatómicas. Como lo son: el corazón, los pulmones, las vías respiratorias, los vasos sanguíneos, los huesos de la columna, las escapulas, los arcos costales anteriores y posteriores, el callado aórticos, la Carina, siluetas mediastinales, senos costo frénico, estomago, colon, pliegue axilar, esternón, hilio derecho, espacio aéreo retro cardiaco, tráquea.

Obteniendo esta información, sobres las diferentes proyecciones de radiografía de tórax, el perito forense que realiza el procedimiento, podrá tener un correcto diagnóstico y podrá declarar que órganos fueron afectados por los proyectiles, también puede determinar si

el proyectil tiene orificio de salida, si el proyectil dejó material de alta densidad por esquirlas metálicas y asimismo, identificar cuál de todos los impactos fue el causante de la muerte o por otro lado, si los impactos no fueron tan certeros para causar la muerte del cadáver.

Figura 9.

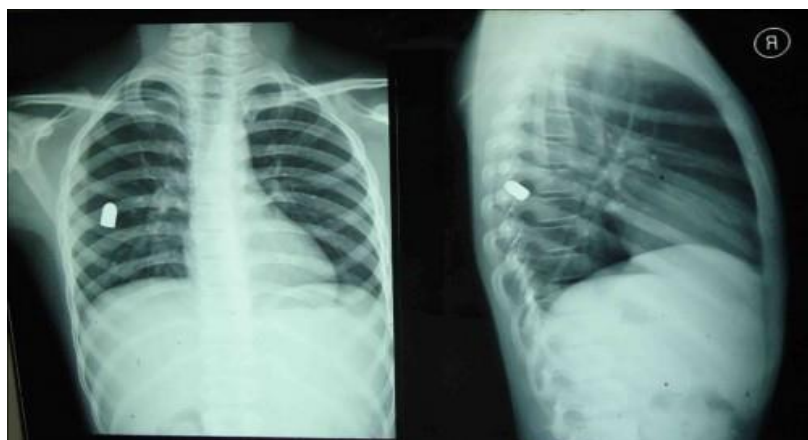Rx de tórax.



De la cámara, M. (2015). Proyección PA con esquirlas de bala [Figura]. Técnicos radiológicos. http://www.tecnicosradiologia.com/2014/05/radiografia_toracica_con_perdigones.html#google_vignette

Figura 10.

Imagen Rx de tórax PA/LAT.



Pérez, E. (2017). Bala de arma de fuego [Figura]. Stockarmas. https://www.stockarmas.com/la_cabeza_al_pecho_o_una_pierna_adonde_dirigir_nuestros_disparos/

Normas de bioseguridad que se deben aplicar durante el procedimiento radiológico, en cuanto a el concepto de bioseguridad, se entiende que es un grupo de normas y protocolos que ayuda a prevenir los riesgos a la salud de un ser humano, en donde buscamos la ejecución de diferentes actividades de una manera segura y eficaz.

La bioseguridad en el área de radiología busca minimizar agentes infecciosos, en las cuales son perjudiciales, no solo para el paciente, sino para el personal de la salud. Esto se puede llevar a cabo mediante medidas estrictas, en donde se adoptan prácticas rutinarias, que se deben cumplir a su cabalidad por el personal que labore en el área.

Para estas normas y protocolos contamos con diferentes principios de la bioseguridad que son:

Universalidad: Este principio señala los diferentes cuidados que se deben tener en los distintos lugares en donde se labora, por lo tanto, tener precaución con diferentes fluidos corporales del cadáver, ya que, al momento de la manipulación para la toma de imágenes diagnósticas, nos podemos contaminar con sangre de las heridas por el arma de fuego.

Uso de barreras: este principio es de gran importancia, puesto que es una herramienta de protección personal a diferentes infecciones patológicas, esto se logra con el uso adecuado de los elementos de protección personal tales como: guantes, gafas, cofia y un delantal de plástico o antifluido.

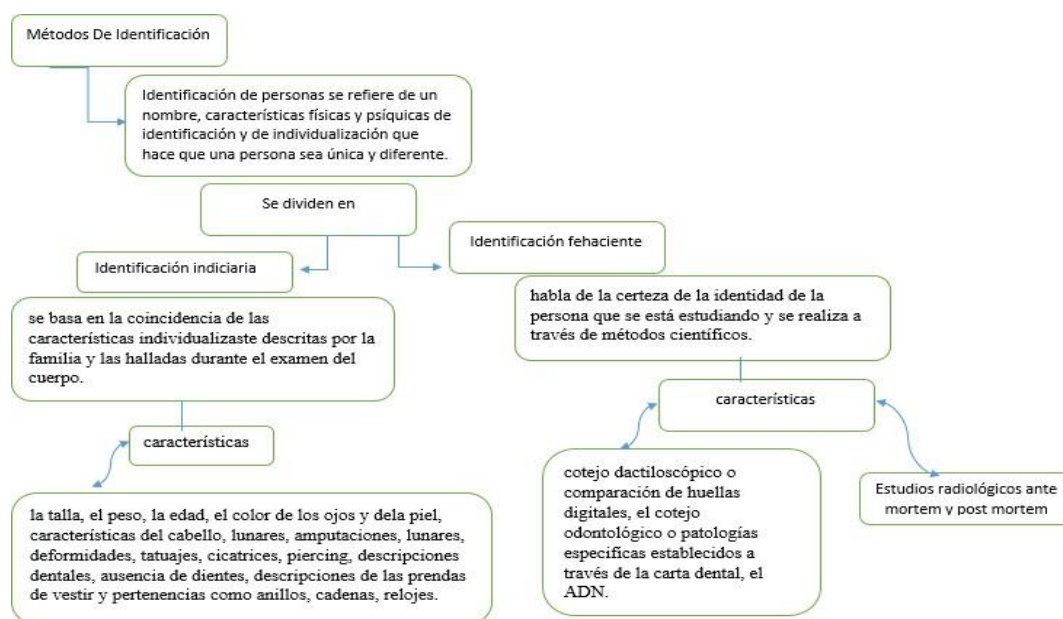
Métodos de identificación, Estudios radiológicos en accidentes de tránsito y Humanización

Métodos de Identificación

Cadáver de sexo masculino con una edad estimada entre 70 y 75 años, quien se encontraba en un asilo de ancianos bajo custodia del estado, nunca fue cedulado ni se conoce identificación plena, no se conoce familia, ingresa a procedimiento de necropsia para establecer manera y causa de muerte e identificación de este, para este caso.

Figura 11

Métodos de identificación



Valencia, Y. (2022). Mapa mental de métodos de identificación [Figura]. Autoría propia.

Método de identificación se hace en este caso clínico. se encuentra un cadáver de un hombre mayor de edad, en las cuales debemos reconocer, por su situación y peculiaridad que tiene, nunca fue cedulao y no se tienen datos de su procedencia, ni de sus familiares, se realizara su identificación con el método fehaciente, en las cuales podemos obtener información más científica del cadáver. Se procede a adquirir cotejos dactiloscópicos, pruebas de ADN para compararlos con bases de datos existente en nuestro país, puesto que con el método identificación indiciaria no se logra una adecuada identificación de cadáver.

Cremación del cadáver en este caso clínico. con respecto a, la contextualización de la cremación de un cadáver se puede definir como la destrucción de un cuerpo por medio de calor. Según investigación por diferentes citas bibliográficas, la resolución 1447 del 2009, ilustra las leyes que normalizan los diferentes requisitos, en los cuales se deben cumplir al momento de realizar una cremación a un cadáver. El artículo 39, de las normas generales de cremación de cadáver, establece que: se podrá crearse el cadáver de una persona, cuya muerte sea objeto de investigación y se encuentre plenamente identificado, cuando exista previamente una autorización escrita del funcionario que esté encargado de la respectiva investigación, o de la autoridad competente para ello y al mismo tiempo, según artículo 40, es como requisito La autorización o manifestación escrita de la voluntad de la persona en vida o de sus familiares después de la muerte (Resolución Número 1447 De 2009.p.16). Según mi punto de vista, según el caso expuesto, el cuerpo del occiso no tiene una identificación, ni tampoco tiene un familiar, es decir, que no es factible llevar el proceso de creación, puesto que, si se realiza se está pasando por alto el cumplimiento de las normas establecidas por la resolución. Sin embargo, existen diferentes clasificaciones de los cementerios que permite realizar una adecuada inhumación del cadáver, es posible, hacerse en bóveda o tumbas, en donde sean individualizadas y se identifiquen mediante un código asignado por la

administración del cementerio, por otra parte, los cementerios pueden tener espacios disponibles para sepultar cuerpos o restos no identificados.

Estudios Radiológicos en Accidentes de Tránsito

Mujer de aproximadamente 65 años, encontrada en vía pública, quien ingresa a la morgue debidamente embalada rotulada y con su respectiva cadena de custodia. Al abrir el embalaje, el perito encuentra al examen externo hematoma peri orbitario bilateral, múltiples abrasiones y escoriaciones de predominio dorso lateral izquierdo en región toracoabdominal izquierda que se extiende hasta el muslo izquierdo también se aprecia deformidad a nivel del tercio medio del muslo izquierdo.

En este caso cual es la probable manera, causa y mecanismo de muerte, y defina los conceptos:

Según hechos concretos que nos brindan, se puede determinar que la mujer adulta mayor fue víctima de un accidente de tránsito, generado por un vehículo en movimiento y en las cuales le provoca diferentes traumatismos en varias partes del cuerpo. La víctima fue atropellada por un vehículo en movimiento que ocasionando hematoma peri orbitario bilateral, siendo la causa principal de la muerte, ya que, según investigaciones, podemos determinar que un signo principal de un trauma craneoencefálico es el hematoma peri orbitario, en donde nos muestra signo de fractura de la base del cráneo, parte anatómica de gran importancia, ya que, a través de múltiples canales y forámenes pasan numerosas estructuras neurovasculares para el cuerpo humano.

El cuerpo humano tiene diferentes partes anatómicas, que tiene como objetivo regular los niveles de los diferentes sistemas cardiovascular y las hormona producida por las células neuroendocrinas a la sangre, dado a esto, al realizar un examen externo por el perito, la mujer presento un alto grado de trauma en el cerebro produciendo un choque neurogénico, lo que

produce un impacto contundente en la cabeza, también cabe resaltar, que la occisa presento trauma en la región toracoabdominal y según caso expuesto, la adulta mayor presento múltiples abrasiones y escoriaciones de predominio dorso lateral izquierdo, es probable que haya presentado una obstrucción en la circulación central en la parte anatómica del tórax, esto ocurre cuando el tórax es severamente comprimido por medios mecánicos externos.

Definición de Conceptos

Hematoma periorbitario: Es acumulación de sangre alrededor de los ojos, después de una fractura de base anterior de cráneo o de fosa facial medial.

Abrasiones: Son desgaste o roce superficial de la piel producido por un raspón o una quemadura por fricción. En general, las abrasiones son lesiones leves.

Escoriaciones: Se producen cuando la fuerza se transmite en dirección perpendicular a la piel, aplastándola generalmente sobre una prominencia ósea. Pueden ocurrir cuando el cuerpo se desploma sobre el suelo.

Clase de lesiones óseas que se pueden encontrar en este cadáver, dependiendo del impacto primario. existen diferentes traumas por accidentes de tránsito, en las cuales producen impactos que ocasionan la muerte. En este caso clínico mencionan hematoma peri orbitario bilateral en consecuencia a un trauma craneoencefálico, múltiples abrasiones y escoriaciones de predominio dorso lateral izquierdo en región toracoabdominal que puede provocar rupturas de grandes vasos, órganos afectando las vías aéreas, fracturas costales ocasionando daños aórticos, subclavios o cardíacos, Lesiones esplénicas o abdominales, Laceraciones o contusiones pulmonares, Neumotórax y Hemotórax. También se aprecia deformidad del muslo izquierdo, en donde se puede obtener una fractura a nivel del tercio medio de hueso del fémur, afectando las arterias del miembro inferior izquierdo.

Humanización

Adulto de 32 años de sexo masculino que asiste para valoración médico legal; quien refiere al perito que sufrió herida por proyectil de arma de fuego a nivel de cara anterior tercio proximal del muslo izquierdo, por lo que el perito solicita ayuda diagnóstica, por consiguiente, llega al servicio de radiología en silla de ruedas, con dolor y limitación al movimiento, es acompañado por familiar que no ofrece ningún tipo de información.

Que se debe tener en cuenta en el servicio de radiología e imágenes diagnósticas para garantizar la dignidad del paciente:

Cuando un paciente busca atención de salud, por una enfermedad, tiene como expectativa encontrar personal capaz de transmitirle seguridad, confianza, respeto, sensibilidad y comprensión con su situación.

En nuestra actualidad, los sistemas de calidad que brindan las instituciones prestadoras de salud han mejorado mucho en los procesos con objetivo de atender las necesidades de sus usuarios, el área de radiología de imágenes diagnósticas busca realizar estudios con una excelente calidad de imagen, tener procesos y procedimientos definidos, sino que, además, se implementen políticas que permitan tener una atención más humanizada.

El servicio de radiología tiene un gran número de protocolos, que garantiza la atención digna para el paciente tales como:

Desde del ingreso del paciente a la institución, Se busca brindar una atención digna al paciente en donde no sea vulnerables sus derechos.

Se recibe orden medica del área de facturación, en las cuales se debe revisar datos del paciente, estudios radiológicos que solicita el médico tratante.

Se realiza llamado del paciente.

Se saluda al paciente, de una forma cortés y adecuada.

El tecnólogo se presenta y debe confirmar datos personales del paciente (nombre completo, cedula).

El tecnólogo verifica estudio, lateralidad y diagnóstico del paciente para una buena realización del estudio.

Se brinda protección al paciente para evitar radiación a las diferentes partes anatómicas que no se necesitan estudiar.

Como tecnólogo, se le debe explicar al paciente, lo que se le va a realizar y se debe brindar la confianza plena para que el paciente pregunte cualquier duda sobre la realización del estudio.

Como personal de salud se debe tener un alto rango de humanización, ya que los pacientes por su patología manejan alto grado de dolor.

Se debe tratar al paciente con un trato digno y con respeto sin ninguna discriminación por razones de sexo, raza, origen nacional o familiar, lengua, religión, opinión política o filosófica.

Contar con todos los requisitos y personal necesario en el área de radiología.

Entregar un resultado diagnóstico en radiología oportuno para el paciente.

Casos en donde aplica la radiología forense, ejemplo de cada uno. La radiología forense juega un papel muy importante para la identificación de cadáveres, ya que, es un método que brinda información confiable en los procesos legales. Esta identificación se puede realizar a casos, tales como:

Identificación de cadáveres de desastres: se realiza toma de imágenes diagnósticas puesto que, se presentan hechos de mutilación, quemaduras, descomposición, lo que impide el reconocimiento científico. Ejemplo: un desastre aéreo, se puede cotejar imágenes de cadáveres con antecedente de cirugías con material de osteosíntesis.

Identificación de cadáver mediante la toma de Rx de los senos paranasales: este método se utiliza cuando encontramos cuerpos, en estado esqueléticos, restos cadavéricos y carbonizados.

Confrontación e identificación del cadáver: se necesita una información para realizar una comparación previa, en las cuales se debe obtener imágenes radiológicas de la persona ante mortem y del cadáver que está siendo estudiado post mortem, buscando descripciones hechas por familiares, para la comparación de estudios radiológicos hechos durante la pericia médico legal.

Identificación del cadáver por medio de la edad: la edad es una característica importante que se debe determinar, puesto que, nos da respuesta si el cadáver es adulto mayor o si es menor de edad. Para ellos se debe realizar un carpograma que identifica los núcleos de crecimiento del hueso que forman la muñeca y la mano, tiene como referencia la tabla de Greulich y Pyle, también se usa la panorámica dental, donde se observan el número de piezas con las que se puede identificar la edad, radiografía convencional de cráneo en donde se evalúan las fontanelas anteriores y posteriores.

Identificación de cadáver por medio del sexo: el Rx puede lograr una identificación del cadáver, en caso de que el cuerpo tenga un avanzado grado de descomposición o se haya calcificado. En estos casos se puede realizar una radiografía de cráneo en donde se puede observar más redondeado en la mujer y en los varones las mastoides son más grandes y en la

pelvis podemos observar que el agujero pélvico en la mujer es redondeado y en el hombre el agujero obturador es redondeado.

Identificación de cadáver por maltrato infantil: se logra identificación de las lesiones de tejidos blandos, lesiones óseas más frecuentes en los huesos largos en donde se pueden observar fracturas metafisiarias del fémur, tibia y humero. También fracturas en las falanges, fracturas costales especialmente en la región posterolateral.

Identificación de cadáver por radiología aplicada en balística: se puede describir diferentes puntos sobre estudios balísticos que son:

Identificar el número de proyectiles: existen heridas causadas por proyectil de arma de fuego que por su morfología dificultan identificar si corresponde al orificio de entrada o de salida y que no permiten calcular la cantidad de proyectiles que deben estar alojados en el cuerpo, en estos casos son de gran utilidad los estudios radiológicos.

Identificar La trayectoria del proyectil: la presencia de múltiples heridas, causadas por el proyectil de arma de fuego que se cruzan en su trayectoria anatómica, dificulta la trayectoria de cada uno de ellos. En estos casos las radiografías logran identificar las lesiones óseas a dibujar un posible trayecto de la bala.

Identificar el Calibre del proyectil: es de gran importancia para lograr identificar las posibles armas que fueron disparadas y lo que ayuda asociarlo con el presunto agresor.

Identificación del tipo de arma: existen diferentes armas de fuego, las de carga única (pistola, revolver, fusil), las de carga múltiple (escopetas o armas hechizas) y los explosivos. En la mayoría de los casos, el examen el trabajo externo y minucioso realizado por el médico forense puede determinar tipos de armas utilizadas.

Identificación de cadáver por asfixia mecánica: muchos de los datos que se obtienen en la escena pueden ayudar determinar cuál fue la manera o forma de muerte: si fue un homicidio producto de una estrangulación (ocasionada por un tercero) o un suicidio por ahorcamiento. La radiología ayuda a determinar lesiones de estructuras del cuello que orientan a la diferenciación de una estrangulación y un suicidio. Se deben realizar estudios de la laringe y del hueso hioides que las cuales es útil para lograr el objetivo.

Identificación de muerte perinatal: es útil para identificar y documentar las lesiones traumáticas óseas producidas en el canal del parto, un estudio radiológico, en casos de muertes perinatales, es importante para determinar si la muerte ocurrió intra o extrauterinamente.

Identificación de antropología forense: la necropsia en este tipo de cadáveres es de gran complejidad debido a la ausencia de tejido, lo que dificulta la reconstrucción de los huesos, la radiografía en estos casos es de gran utilidad, se debe tomar un Rx de los restos óseos, para estudios médicos legales.

Identificación de cadáver por accidente de tránsito: una adecuada descripción y documentación de las lesiones óseas en el estudio de muertes en accidente de tránsito es de gran importancia para la reconstrucción de este.

Otras aplicaciones de la radiología en la medicina forense:

Identificación de imágenes radiopacas en vías digestivas en los casos de las “mulas”.
Documentación de lesiones en investigaciones por lesiones personales.

Hurtos.

Heridas por armas blancas.

Estudios en casos de responsabilidades médicas.

Documentación de opacidad pulmonar bilateral en los casos de muerte por ahogamiento.

La documentación de lesiones cervicales óseas y vasculares por medio de estudios radiológicos convencionales o con medio de contraste.

Carta Dental

Se recibe en la morgue cadáver semi esqueletado con prendas masculinas recuperado de la orilla del río, a quien al momento de la necropsia no se le pudo tomar necrodactilar; al momento de la exploración de la cavidad oral se encuentran ausencias a nivel de incisivo lateral superior derecho, usencia antigua del segundo molar superior izquierdo e inferior derecho, fractura oblicua a nivel del primer premolar derecho superior.

Método de identificación para este caso, cotejo y vigencia de la documentación: el método más adecuado para la identificación del cadáver es el fehaciente, dado que, por medio de este método logramos identificar e investigar los hechos sobre la muerte de dicho individuo y debido a que el cadáver estaba semi esqueletado no se puede realizar la autopsia, ni la dactiloscopia, en las cuales podemos lograr establecer el motivo de la muerte de manera asertiva. Esta prueba se refiere a las impresiones dactilares que aparecen en las falanges distales de los dedos de las manos, que tiene como objetivo reconocer y construir una identificación cadavérica, dado que, el estado del cadáver no facilita una buena identificación, se deben realizar estudios a través de una ficha dental, puesto que, es una de las principales características de un método de investigación confiable. La ficha o carta dental post mortem es un formato de carácter legal, en donde se registran las características bucodentales de un cadáver no identificado, con el propósito de compararlo con una ficha dental ante mortem y poder Identificarlo.

En este caso el cotejo se debe realizar mediante identificación visual, que nos muestra las condiciones de los dientes, tales como: números de dientes, pérdidas, fracturas, caries, prótesis, maxilares, tejido blandos).

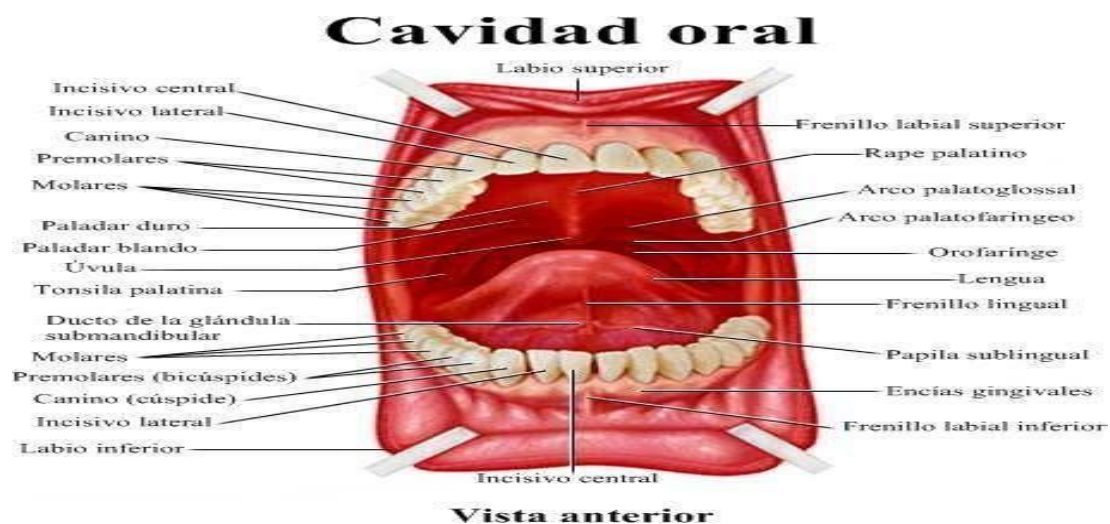
Vigencia de la carta dental: una de las cualidades que tiene una carta dental, son los desarrollos legales y documentales en las cuales, deben ser vigente, en Colombia regida por la Ley N ° 38 de 15 de enero de 1993, en donde establece que en una consulta odontológica, deberá documentar las acciones pertinentes, en las cuales, brinde el sistema de huellas dactilares y la prueba la carta dental para su identificación completa, de esta forma cada consultorio, ya sea pública o privada debe incluir la información en la historia clínica y en estos casos presentarlo como un documento de cadena de custodia cuando se requiera en un proceso como en este caso, así, a través de estructuras dentales permite al científico forense identificar el cuerpo con mayor facilidad y enunciar características físicas, estructuras dentales, practica en la carta dental y reconocimiento del cadáver. Dado a esto, la documentación tiene un tiempo de vigencia de un año, según artículo. 6, Resolución Numero 2113 DE 2021. Se debe llevar a cabalidad, el diligenciamiento con calidad, responsabilizando al profesional la realización optima de su trabajo y aún más en el registro de las historias clínicas, además Carta Dental debe tener fuerza vinculante a partir de la mayoría de edad, para que la misma pueda constituirse como elemento material probatorio de identificación.

Dentadura enunciada por el perito: el término estructuras dentales se refiere a cualquiera de los dientes presentes en la cavidad bucal como son los incisivos, caninos, premolares y molares. Cuentan con una parte visible en la cavidad oral que corresponde a la corona, recubierta a nivel del cuello por una pequeña porción de la encía o gingival, formando

el surco fisiológico por vestibular y lingual, y las papilas interdentes por proximal. La parte no visible ubicada dentro del hueso se llama raíz.

Figura 12

Anatomía de la cavidad bucal.

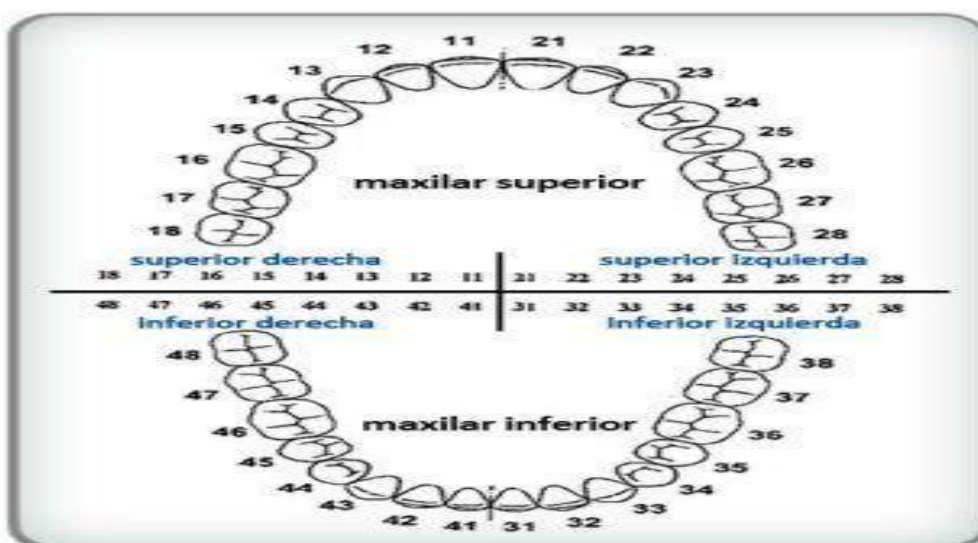


Rivera, K. (2020). Estudiar odontología [Figura]. Pinteres.

<https://www.pinterest.es/pin/639933428282664704/>

Figura 13

Plano de los dientes.



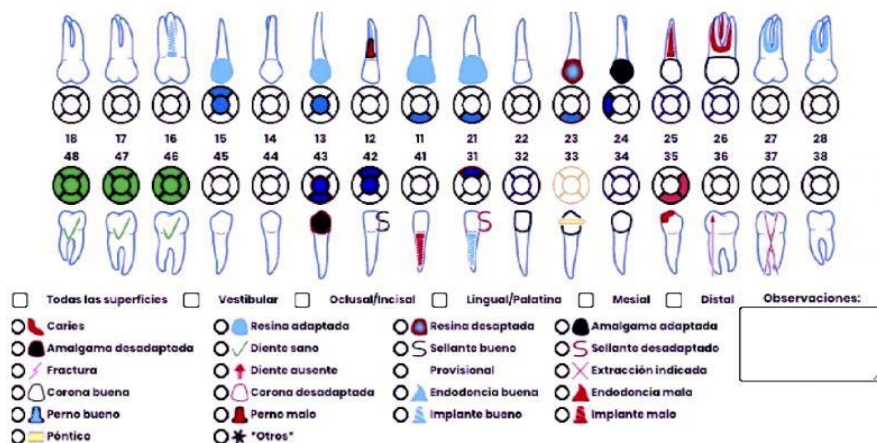
Mojica, M. (2020). Numeración dental [Figura]. Pinteres.

<https://www.pinterest.fr/pin/665758757385802928/>

El cuadrante es el resultado de la división en cuatro de la cavidad bucal del examinado. En el adulto estos cuadrantes se enumeran del 1 al 4, iniciando por el cuadrante superior derecho, luego el superior izquierdo, a continuación, el inferior izquierdo y, finalmente, el cuadrante inferior derecho, según la dirección de la manecilla del reloj.

Figura 14

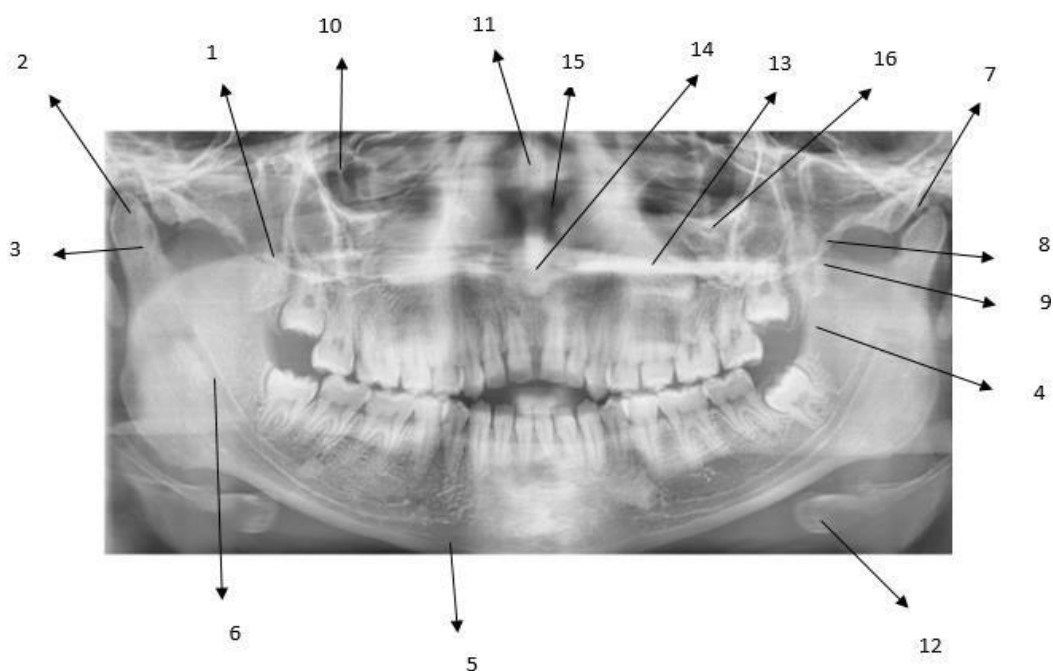
Odontograma dental.



Sada, A. (2020). Odontograma digital [Figura]. Profesorado.

<https://profesorsada.com/como funciona tu historial dental/>

Identifique las piezas dentales que se encuentran en la siguiente radiografía

Figura 15*Estructuras anatómicas.*

Fuentes niño, R. (2022). Anatomía radiológica dental [Figura]. Unad.

<https://campus113.unad.edu.co/ecisa37/mod/folder/view.php?id=5054>

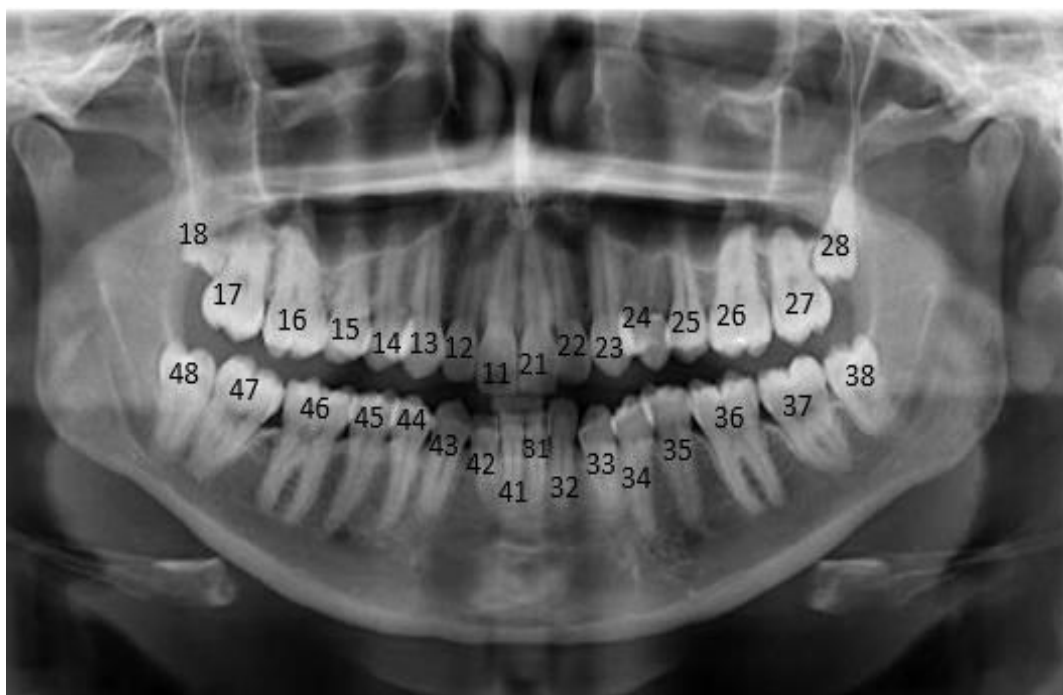
Estructuras anatómicas:

- | | |
|------------------------------------|------------------------|
| 1. Proceso coronoideo. | 9. Placas pterigoides. |
| 2. Cóndilo mandibular. | 10. orbita. |
| 3. Cuello condilar. | 11. Septo nasal. |
| 4. Rama mandibular. | 12. Hueso hioides. |
| 5. Borde inferior de la mandíbula. | 13. Paladar duro. |
| 6. Canal mandibular. | 14. Espina nasal. |
| 7. Fosa glenoidea. | 15. Cornetes nasales. |
| 8. Arco cigomático. | 16. Seno maxilar |

La cavidad bucal está conformada en 32 diente: 8 incisivos, 4 caninos, 8 premolares y 12 molares.

Figura 16.

Estructuras anatómicas.



Noren, A. (2017). Guía dentista [Figura]. Deentyblog.

https://www.deenty.com/blog_subdomain/index/

Ubicación dental:

Cuadrante superior derecho (18	16.	Primer molar.
17):	15.	Segundo premolar.
18.	14.	Primer premolar.
17.	13.	Canino.

- | | |
|---|--|
| 12. Incisivo lateral. | 45. Segundo premolar. |
| 11. Incisivo central. | 44. Primer premolar. |
| Cuadrante superior izquierdo (21–
28): | 43. Canino. |
| 21. Incisivo central. | 42. Incisivo lateral. |
| 22. Incisivo lateral. | 41. Incisivo central. |
| 23. Canino. | Cuadrante inferior izquierdo (31
38): |
| 24. Primer premolar. | 31. Incisivo central. |
| 25. Segundo premolar. | 32. Incisivo lateral. |
| 26. Primer molar. | 33. Canino. |
| 27. Segundo molar. | 34. Primer premolar. |
| 28. Tercer molar. | 35. Segundo premolar. |
| Cuadrante inferior derecho (41 48): | 36. Primer molar. |
| 48. Tercer molar. | 37. Segundo molar. |
| 47. Segundo molar. | 38. Tercer molar. |
| 46. Primer molar. | |

Integración de Conceptos

Se recibe en la morgue, un cadáver con herida localizada a nivel del hemitórax derecho, de borde lineales equimóticos, atípica, sin anillo de contusión perilesional, ni restos de pólvora, para lo cual el médico prosector solicita una radiografía como ayuda diagnóstica, en la radiografía antero posterior de tórax, se observa un cuerpo extraño lineal y en la proyección lateral, se aprecia un material radiopaco de aproximadamente dos centímetros.

Definición de radiolúcido y radiopaco, ejemplo en una imagen radiográfica de Abdomen simple:

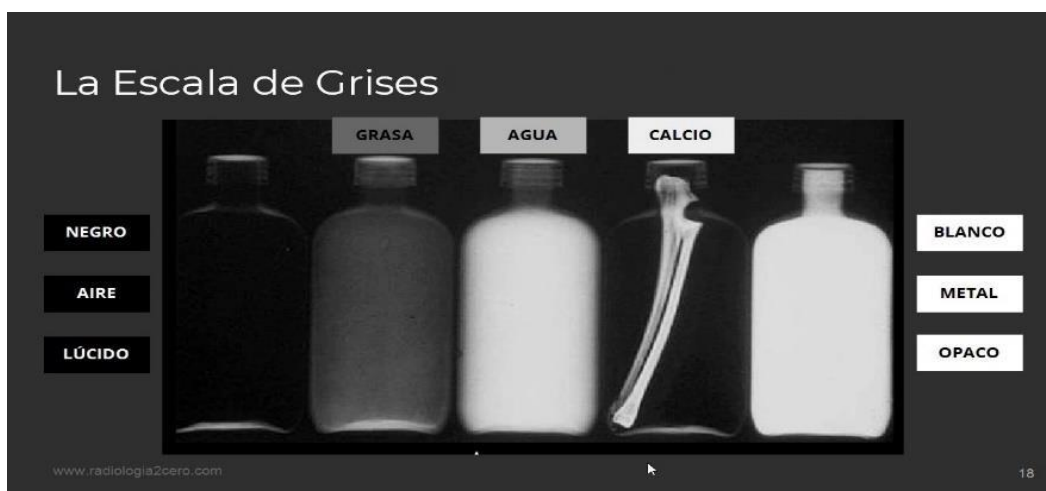
La palabra radiolúcido en radiológica hace referencia al color que se obtiene de un estudio. La conceptualización más determinada se puede establecer, cuando decimos que una imagen tiene bajo contraste y se observa oscura, es porque no obtiene un alto grado de atenuación.

Por otro lado, se establece que la palabra radiopaco es lo contrario a lo radiolúcido. Dicho de otra manera, en una imagen se observa un alto contraste, un ejemplo claro, es cuando en una radiografía observamos un color blanco esto quiere decir que la estructura tiene un alto grado de atenuación, en las cuales permite en este caso recibir más radiación.

Con lo anterior, se puede determinar las diferentes densidades que tiene la radiología en una imagen y que por consiguiente establece la atenuación de una imagen.

Figura 17

Escala de grises.

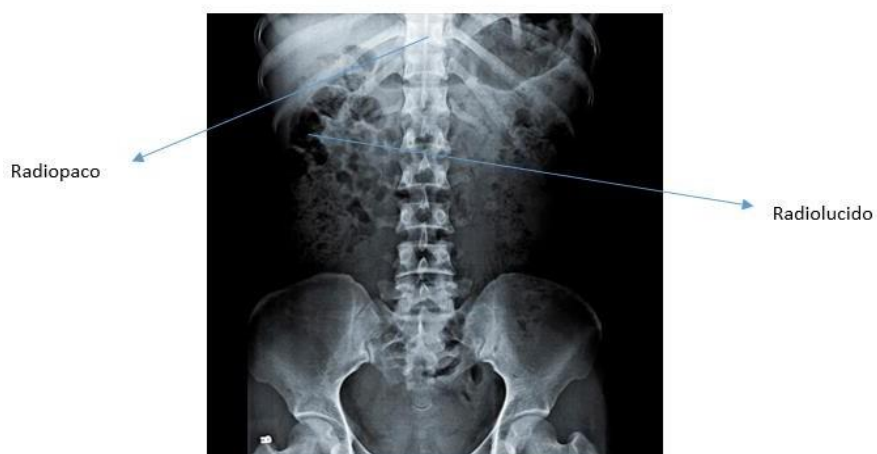


Cardullo, S. (2020). Densidad radiológica [Figura]. Radiología 2.0.

<https://radiologia2cero.com/5-densidades-radiologicas/>

Figura 18

Identificación escala de grises.



Cardullo, S. (2020). radiografía de abdomen AP. Innovación tecnológica.

<https://www.actualpacs.com/blog/2017/12/28/radiografia-abdomen-cuando-realizarla-riesgos-beneficios/>

Definición de balística y sus ejemplos: balística es la Ciencia que estudia la trayectoria, el alcance, los efectos de las balas y los proyectiles y las marcas que dejan en ellos las armas de fuego con las que son disparados. Cuando una bala es disparada, esta tiene un trayecto hasta llegar a una barrera, que puede ser un objeto o un ser vivo. La balística estudia desde el momento que la munición es disparada, analizando todo su recorrido hasta que impacta con alguna superficie.

La balística es una ciencia que ayuda a aclarar crímenes, encontrar culpables y sus resultados son utilizados como pruebas en los juicios.

La balística se clasifica en tres tipos:

Interna: Cuando la bala está dentro del arma.

Externa: Cuando la bala esta fuera del arma.

Terminal: Estudia los efectos que la bala causa al chocar con un cuerpo vivo o con un objeto.

Se puede determinar diferentes conceptos como lo son: fuerza, trayectoria, rotaciones y cambios de trayectoria o comportamientos en diferentes circunstancias que pueden ser utilizadas en diferentes tipos de caso como lo es, el medio ambiente, tipo de arma, datos tan exactos desde que el proyectil sale del proveedor hasta el cañón del arma. También, estudia los fenómenos que se presentan en el interior del arma al momento de la detonación y finalmente los efectos causados por el impacto obtenido por el proyectil balístico en un cuerpo u objeto.

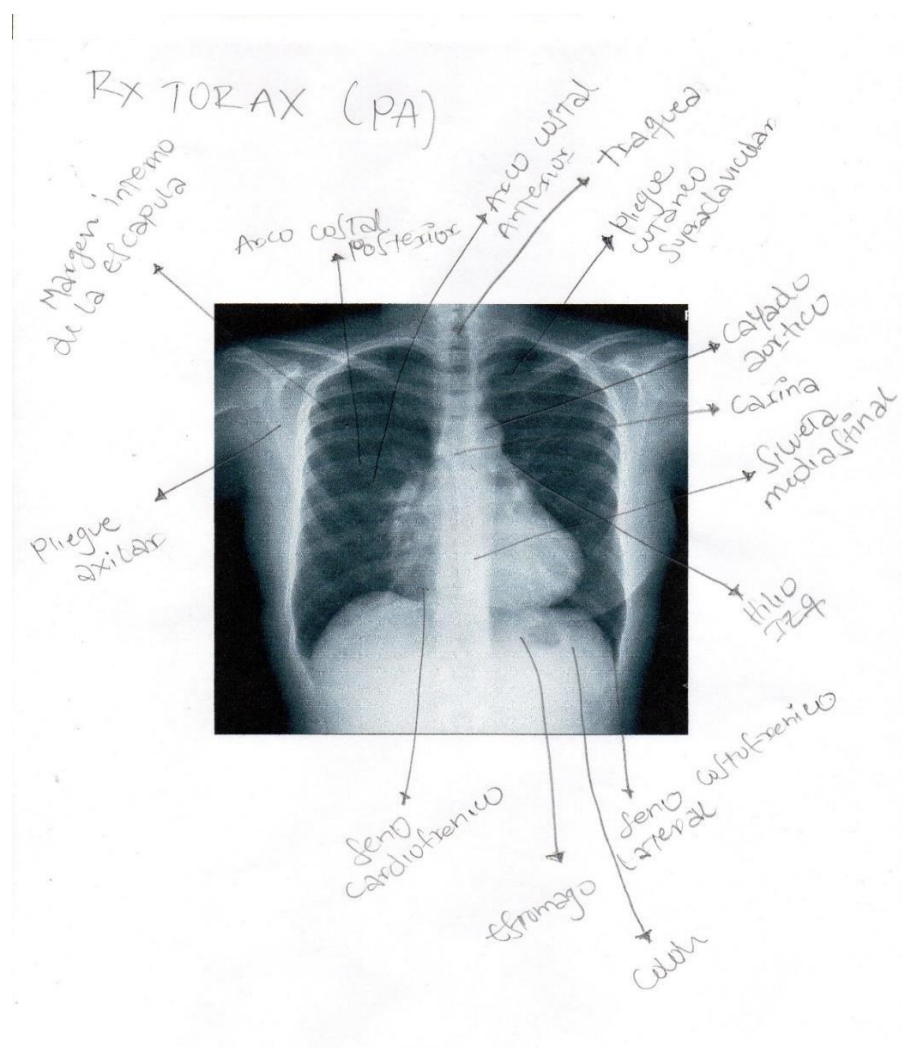
Deduzcamos que, en un cañaduzal, aparece el cadáver de una mujer con un balazo en el tórax. Los personales de investigación indagan que esta persona había sido amenazada tiempo atrás por su esposo. Al llegar a la casa del sospechoso, encuentran un arma de fuego.

Gracias al perito, se descubre el proyectil hallado en el tórax de la víctima había sido disparado con esta misma arma. De esta manera el investigador garantiza información previa para resolver el caso.

Radiografía de tórax en proyección pa, lateral y sus partes anatomía.

Figura 19

Anatomía de tórax, proyección AP

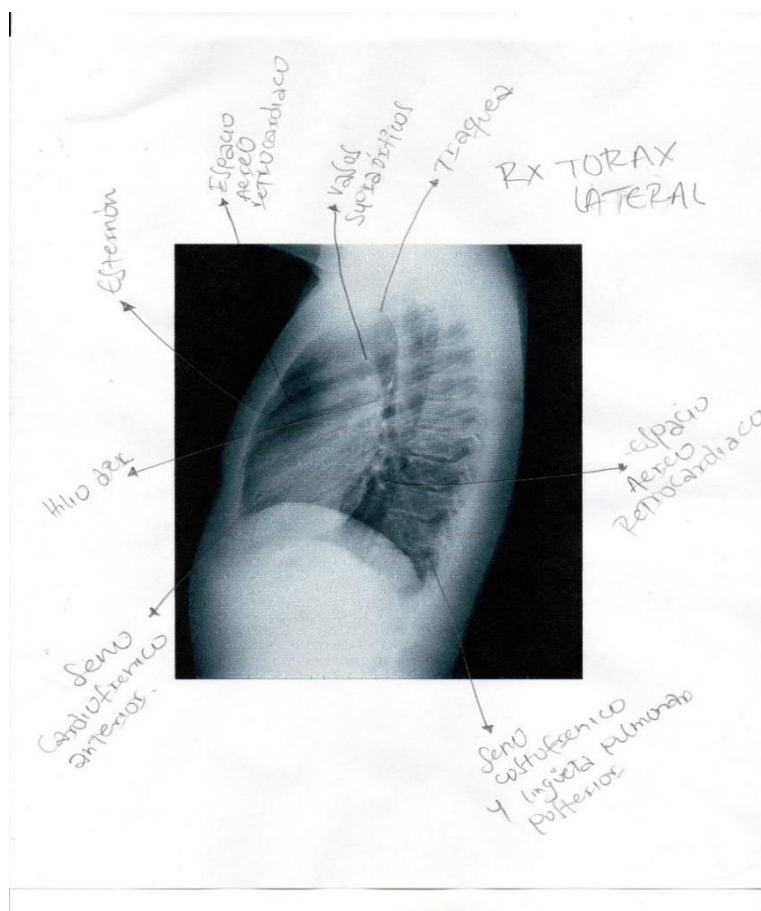


Valencia, Y. (2022). Rx de tórax proyección PA [Figura]. Autoría propia.

Clínica cristo rey

Figura 21

Anatomía de tórax, proyección Lateral.



Valencia, Y. (2022). Rx de tórax proyección lateral [Figura]. Autoría propia. Clínica cristo Rey

Ventaja de la radiología convencional sobre la resonancia magnética en este caso clínico:

La radiología convencional es más rápida para obtener un diagnóstico.

Un Rx permite mejor ubicación al momento de identificar proyectil.

La gran ventaja de Rx es que se puede realizar por medio de radiación, en las cuales, se logra una identificación asertiva, ya que, en el caso expuesto hay una herida por arma de fuego, por tal motivo en el cuerpo está alojado un material metálico, al ingresar el cadáver al área del resonador, este está hecho con elementos de imanes, dado a esto es probable que la proyección alojada se traslada a otra parte del cuerpo y se dificultara hallar los hechos de la muerte.

También podemos decir que el costo de un estudio convencional es más económico que un estudio especial como el de la resonancia magnética.

A que corresponde el material radiopaco que se observa en la radiografía y que fue la posible causa del deceso:

Es de gran importante identificar los hallazgos mencionados por la persona encargada de la investigación del caso, el cual nos brindan datos de gran importancia para lograr determinar cuál podría haber sido la principal causa de muerte de esta persona:

Con relación a la información obtenida por el perito, la radiografía de tórax en proyección antero posterior se logra observa un cuerpo extraño lineal y en la proyección lateral se identificar un material radiopaco de aproximadamente 2 cm, se puede decir que la herida del hemitórax con borde lineal fueron causadas por un objeto corto punzante (navaja , cuchillo , chuzo), el cual al ingresar al cuerpo de la víctima este, queda alojado en el interior del cuerpo, causando una lesión en la región torácica generando una herida mortal.

En cuanto a los hallazgos radiológicos encontrados en las diferentes proyecciones AP y lateral, se observa que no se encuentra restos de pólvora, ni proyectiles de bala y en la parte externa del cuerpo no se observa anillo de contusión perilesional, lo cual se puede establecer que la causa de la muerte es ocasionada con una herida por un arma corto punzante.

Métodos

En este trabajo se realiza un método de investigación es deductivo se realiza a través de medio informático por medios de artículos y libros dirigido a un grupo graduados en tecnología radiológica, obteniendo resultados concretos con enfoque probatorio.

Resultado y discusión

Esta contextualización, permite identificar conceptos importantes para entender cada proceso que se llevan a cabo en medicina legal y forense, los cual sirven como proceso fundamental para garantizar que el elemento probatorio y las evidencias estén siempre completas desde su recopilación en el lugar de los hechos para poder ser usada como garantía procesal.

Con el desarrollo de caso de estudio se identifican cada uno de los conceptos sobre métodos de identificación en cadáveres, humanización, estudios en accidentes de tránsito, carta dental, investigación de generalidades y bioseguridad, toma de imágenes diagnósticas, cadena de custodia, Protocolos de radiología.

Finalmente, después de una búsqueda exhaustiva de la información se logró dar solución a los interrogantes de cada caso de estudio, permitiendo obtener conocimientos claros de estas competencias, demostrando la importancia de poner en práctica la radiología forense obteniendo, información básica de los cadáveres por medio de la técnica radiológica.

Referencias Bibliográficas

Aso, J., Martínez, J., Aguirre, R. Baena, S. (2006). Biopsia. Aplicaciones de un nuevo método de inspección corporal no invasiva en ciencias forenses.

<http://scielo.isciii.es/pdf/cmfn40/Art01.pdf>

Bruckner, J. Reyes, S. (2021). Métodos Científicos de Identificación de Cadáveres.

<http://www.odontocat.com/odontocat/nouod2/pdf/article%20cita%20odt%2024.pdf>

ConSalud. (2020). Biopsia. [https://consalud.es/saludigital/revista/virtopsia la tecnologia que pretende revolucionar la medicina forense 579](https://consalud.es/saludigital/revista/virtopsia%20la%20tecnologia%20que%20pretende%20revolucionar%20la%20medicina%20forense%20579)

Fonseca, G.M., Viganó, P., Olmos, A.. (2010). Odontoidentificación, Falsas apariencias y Los Cazadores de Mitos. Cuadernos de Medicina Forense.

http://scielo.isciii.es/scielo.php?script=sci_arttext&pid=S113576062010000300004&lng=es&tlng=es

Instituto Nacional de Medicina Legal y Ciencias Forenses (2011). Práctica para el Exámen Odontológico Forense.

<https://www.medicinalegal.gov.co/documents/20143/40473/Gu%C3%ADa+pr%C3%A1ctica+para+el+examen+odontol%C3%B3gico+forense+versi%C3%B3n+03..pdf/e13913402cae97cf87444e65882ba787>

Kousen, J. (2020). La carta dental como medio probatorio de identificación. Estudio sobre la eficacia del Odontograma a partir de la mayoría de edad.

<https://repository.ucatolica.edu.co/bitstream/10983/8111/4/LA%20CARTA%20DENTAL%20COMO%20MEDIO%20PROBATORIO%20DE%20IDENTIFICACION.pdf>

Manual de criminalística y ciencias forenses, Editorial Tébar Flores, 2009. ProQuest Ebook

Central. <https://elibro.net/bibliotecavirtual.unad.edu.co/es/ereader/unad/51950?page=1>

Montes, G., Otálora, A. y Archila G. (2013). Aplicaciones de la radiología convencional en el campo de la medicina forense.

http://www.webcir.org/revistavirtual/articulos/marzo14/colombia/col_esp_a.pdf