

**Impacto Generado En la Calidad De Imagen Por mal Posicionamiento En Radiografías de
Tórax**

Sara Isabel Oliveros Martínez

Valentina Carmona Ríos

Luis Esteban Márquez Silva

Gelabert Leonardo Peña Pérez

Dina Paola Cuero

Asesor

Víctor Julio Vargas

Universidad Nacional Abierta y a Distancia - UNAD

Escuela de Ciencias Sociales Artes y Humanidades ECSAH

Tecnología en Radiología e Imágenes Diagnosticas

2024

Dedicatoria

La presente tesis documental es especialmente dedicada a nuestras madres, padres, hermanos hijos, esposos y esposas, quienes, con su apoyo constante, nos proporcionaron la motivación necesaria para no darnos por vencidos y continuar avanzando en el crecimiento de nuestra carrera profesional. Agradecemos profundamente sus consejos, su cariño sus enseñanzas, y su presencia inquebrantable a nuestro lado, tanto en los momentos de alegría como en los de dificultad, ofreciéndonos siempre ese respaldo incondicional durante este proceso educativo.

Agradecimientos

En primer lugar, expresamos nuestro más profundo agradecimiento a Dios por brindarnos la fortaleza para superar nuestros temores y guiarnos en cada etapa de nuestra trayectoria universitaria. También queremos extender nuestra gratitud a los tutores de la Universidad Nacional Abierta y a Distancia, quienes nos proporcionaron las bases fundamentales para nuestra formación.

Resumen

La investigación denominada “Impacto generado en la calidad de imagen por mal posicionamiento en radiografías de tórax” enfrenta un desafío clave en la práctica de la radiología, donde la precisión del diagnóstico es clave para asegurar una atención médica de alta calidad. El mal posicionamiento durante la evaluación médica puede derivar en consecuencias perjudiciales, como la alteración en la morfología torácica, junto con la superposición de estructuras anatómicas, puede resultar en mediciones imprecisas y en diagnósticos erróneos. Provocando un impacto negativo en la salud de los pacientes, lo que conlleva un incremento en los costos y a demora en la atención médica.

La resolución de este reto resulta vital para garantizar diagnósticos más precisos, prevenir complicaciones y maximizar la eficiencia en el manejo de los recursos del sistema sanitario. Para lograrlo, es fundamental adoptar medidas preventivas, tales como cumplir con los protocolos de procedimientos estándar, lo que permite identificar y corregir posibles fuentes de error.

En consecuencia, este estudio tiene como finalidad identificar y analizar los errores más comunes en el diagnóstico, con el propósito de mejorar los protocolos clínicos y la capacitación del personal de radiología, lo que resulta en una mejora significativa en la calidad de la atención y la seguridad de los pacientes. Asimismo, favorecerá la adopción de métodos más eficientes y uniformes, lo que potenciará la calidad de la atención médica en la identificación y manejo de enfermedades torácicas.

Palabras clave: Calidad de imagen, Morfología torácica, Atención médica, Capacitación en radiología, Diagnósticos erróneos.

Abstract

The research titled "Impact of Malpositioning on Image Quality in Chest X-rays" addresses a key challenge in radiology practice, where diagnostic precision is crucial for ensuring high-quality medical care. Malpositioning during medical evaluation can lead to harmful consequences, such as alterations in thoracic morphology and the superimposition of anatomical structures, resulting in inaccurate measurements and erroneous diagnoses. These issues negatively affect patient health, increase costs, and delay medical attention. Resolving this challenge is vital to ensure more accurate diagnoses, prevent complications, and maximize the efficiency of healthcare resources. Achieving this requires adopting preventive measures, such as adhering to standard procedural protocols, which help identify and correct potential sources of error. Consequently, the study aims to identify and analyse the most common diagnostic errors to improve clinical protocols and radiology staff training, leading to significant improvements in patient care quality and safety. It will also promote the adoption of more efficient and uniform methods, enhancing the quality of medical care in identifying and managing thoracic diseases.

Keywords: Image quality, Thoracic morphology, medical care, Radiology training, Erroneous diagnoses.

Tabla de contenido

Introducción	9
Planteamiento del problema.....	10
Justificación.....	13
Objetivos	16
Objetivo General	16
Objetivos Específicos	16
Marco teórico	17
Proyección pa: TÓRAX:.....	17
Factores técnicos:	17
Posición del paciente.....	17
Posición de la región anatómica.....	18
Rayo central:	19
Colimación:	19
Criterios radiológicos:	19
Posición:	19
Posición lateral: TÓRAX	20
Factores técnicos:	20
Posición del paciente.....	20
Posición de la región anatómica.....	21
Rayo central:	21
Colimación:	21
Respiración:.....	22

Estructuras mostradas:.....	22
Posición:	22
Mal posicionamiento en Radiografías de Tórax.....	24
Inclinación:	24
Rotación del paciente	25
Mala exposición en radiografías de tórax.....	25
Sobreexposición	26
Tácticas para reducir las deficiencias provenientes del inadecuado posicionamiento del paciente	27
Avances tecnológicos en la optimización de la calidad de imagen en radiografía digital de tórax.....	30
Impacto clínico de los errores en el diagnóstico radiológico torácico.	32
Impacto de los errores diagnósticos en la atención médica y reputación de instituciones de salud.....	33
Metodología	35
Fuente de Información	36
Análisis y Resultados	37
Conclusiones	41
Referencias Bibliográficas.....	43

Lista de Figuras

Figura 1 <i>Proyección de Tórax PA</i>	18
Figura 2 <i>Radiografía de Tórax PA</i>	20
Figura 3 <i>Posición Lateral Izquierda de Tórax</i>	21
Figura 4 <i>Radiografía de Tórax Lateral</i>	22

Introducción

La radiografía de tórax es una de las herramientas diagnósticas más comunes y esenciales en la práctica clínica debido a su capacidad para evaluar afecciones pulmonares, cardíacas y estructurales en el tórax. En la investigación realizada se dará a conocer la importancia de la precisión en el diagnóstico a través de radiografías; depende en gran medida de la calidad de imagen obtenida, que está estrechamente relacionada con el correcto posicionamiento del paciente.

Sin embargo, el mal posicionamiento es un problema frecuente que puede generar imágenes distorsionadas o borrosas, afectando la interpretación de hallazgos y poniendo en riesgo la precisión diagnóstica, además se complementa con los protocolos de imagenología convencional adecuados para la toma de una buena imagen radiográfica del tórax.

El proyecto se enfoca en analizar el impacto del mal posicionamiento en la calidad de las imágenes de tórax, abordando cómo errores comunes en la alineación del paciente pueden interferir con la visualización clara de estructuras vitales. También está basada en una investigación descriptiva de tipo cuantitativo que explora las consecuencias clínicas de una imagen de calidad deficiente, que van desde diagnósticos erróneos hasta la necesidad de repetir la exposición a radiación, incrementando riesgos tanto para el paciente como para el sistema de salud, se discutirán técnicas y prácticas correctas de posicionamiento, así como estrategias para mejorar la calidad de imagen en el contexto de la radiografía torácica. Con este enfoque, se busca proporcionar a los participantes herramientas prácticas y conocimientos técnicos que les permitan optimizar su práctica radiológica, asegurando imágenes de alta calidad y reduciendo el margen de error en el diagnóstico.

Planteamiento del Problema

En el amplio campo de la ciencia más exactamente en radiología es fundamental para los médicos, radiólogos y tecnólogos la implementación de buenas técnicas para realizar las radiografías impecables, teniendo en cuenta y abordando los parámetros técnicos como lo es el kilo voltaje y el amperaje esto conlleva a las posiciones adecuadas para las diferentes proyecciones radiológicas que se implementen y más aún en radiología convencional. Esto es fundamental para obtener los estudios adecuados de alta calidad, facilitando la visibilidad y observación de las diferentes estructuras anatómicas y permitiendo una observación clara de las diversas estructuras anatómicas y esto conlleva a una interpretación radiológica exacta. Además, los distintos tecnólogos en el campo de la radiología convencional contienen una preparación para obtener los conocimientos claros y necesarios para entender y comprender porque son los motivos en los que se producen errores y como detectarlos para evitar volver a implementarle radiación a los pacientes y evitar la repetición del examen ya realizado.

El conocimiento y la práctica es fundamental para implementar un buen diagnóstico médico, enfrentamos día a día múltiples desafíos muy significativos que fortalecen la precisión diagnóstica, especialmente en estudios radiográficos de tórax donde podemos adquirir y detectar con precisión los cambios anatómicos para el diagnóstico efectivo y seguro para nuestros pacientes en general.

Las diferentes referencias anatómicas de los pacientes al momento de preparación, los estudios de imagenología diagnóstica actualmente se han transformado en dificultades el momento de interpretar los diferentes estudios, por parte de los médicos radiólogos. Algunos factores determinantes y físicos, como los movimientos involuntarios, fuerza y algunas malas posiciones este inadecuado posicionamiento de los pacientes en estudios radiográficos de tórax,

implica dificultades trascendentales para realizar un apropiado diagnóstico, y esto genera resultados incorrectos que conlleva a un impacto negativo en el ámbito de la atención médica prestada. De acuerdo con lo anterior bajo este panorama de dificultad que se desarrolla por el indebido posicionamiento, se requiere revisar y mejorar los protocolos establecidos, basándose e las indicaciones del radiólogo, para obtener diagnósticos y un posicionamiento adecuado con las indicaciones del radiólogo para obtener diagnósticos y evaluaciones exactas y obtener un tratamiento preciso y adecuado para todos nuestros pacientes.

El mal posicionamiento de los pacientes en estudios radiográficos de tórax refleja un obstáculo para obtener con certeza un buen diagnóstico, mientras que el buen posicionamiento perfecciona y fomenta el avance en el área de la radiología convencional. Se obtiene una serie de beneficios para los pacientes y también a los profesionales radiólogos y de la salud al promover una atención médica exacta y garantizada.

Se estima que el 50% de todos los procedimientos radiológicos son radiografías de tórax, la mayoría solicitadas de manera rutinaria al ingreso hospitalario y antes de la intervención quirúrgica. Se considera a la radiografía de tórax como una técnica simple de realizar, requiere poco tiempo, es accesible y barata, y la dosis de radiación recibida es mínima. Sin embargo, realizar una radiografía de tórax no tiene sentido si no se respeta los principios fundamentales, a que una interpretación correcta necesita de una técnica adecuada. Pero subsisten problemas de mala inspiración, rotación del paciente o radiografías movidas. En el entorno del tecnólogo, en el que con más frecuencia se ve comprometida la calidad radiográfica, tanto en su vertiente intrínseca o técnica como en su apariencia o percepción. (Domínguez GLG)

Estos errores pueden llevar a una interpretación errónea y a la pérdida de información diagnóstica crucial. Es debido establecer conocimiento previo de los protocolos y demás

información como el adecuado posicionamiento y alineación del paciente a la hora de realizar una radiografía de tórax visualizando así la anatomía de las diferentes estructuras viables a la interpretación del Galeno a la hora de tener una buena imagen de calidad radiográfica, facilitándole la toma de decisiones a la hora de realizar un diagnóstico y tratamientos para los pacientes

Justificación

Para iniciar, es indispensable evidenciar que el mal posicionamiento de los pacientes en los estudios radiográficos de tórax puede derivar diversas repercusiones negativas como es la distorsión de la anatomía del tórax, llevando a cabo con dificultad la lectura e interpretación de la imagen radiográfica, la interposición de las estructuras anatómicas, enmascarando lesiones o anomalías, las medidas incorrectas que afectan la lectura o evaluación de la alineación torácica, diagnósticos erróneos o imprecisos interactuando en las decisiones de los diferentes tratamientos, determinando una repetición del estudio, implementando más la exposición a la radiación y ocasionando retardos en el diagnóstico médico. Por lo cual se implementa en repeticiones que incrementen los costos inmersos y la carga financiera para el paciente y el ámbito del sistema de la salud.

Por ende, investigar el impacto del mal posicionamiento del paciente en estudios radiográficos de tórax es determinante debido su trascendencia enfocada en la precisión del diagnóstico y, por ello, en la calidad de la observación médica aportando así, a perfeccionar el uso de los diferentes implementos o recursos en la salud y reducir la radiación innecesaria en el paciente. De tal manera, evitamos los errores diagnósticos en los estudios radiográficos de tórax es esencial identificar las causas más frecuentes de errores y establecer medidas correctivas, así como establecer una comunicación frecuente con el usuario y el equipo médico.

En este caso, los resultados inmersos en este trabajo pueden tener un desarrollo o impacto significativo en la mejora de los protocolos trascendentales clínicos y la preparación del personal de radiología, implementando un beneficios directo al desarrollo de la atención y seguridad de los diferentes pacientes, estableciendo un buen diagnóstico preciso es esencial y fundamental para realizar un tratamiento eficaz; y el mal diagnóstico puede implementar tratamientos

inadecuados, intervenciones inadecuadas o retardos en el momento de ejecutar los cuidados medios necesarios a los pacientes.

Teniendo en cuenta que los profesionales en el área de la salud se basan en gran manera de el desarrollo de las imágenes radiográficas para implementar las diferentes decisiones clínicas implementadas. La mejora de las imágenes aporta un elemento fundamental para el progreso del diagnóstico temprano de múltiples patologías y para la ejecución de un dictamen médico eficaz.

Existe una gran motivación para aportar e implementar la mejora de la precisión diagnóstica y la calidad de la atención médica para los diferentes pacientes con afecciones del tórax, debido a la precisión diagnóstica es trascendental y esencial para desarrollar el pronóstico evolutivo de la enfermedad e implementar el desarrollo de tratamientos según sean necesarios. Datos precisos aportan a la interpretación y comprensión de las patologías, y se derivan nuevos tratamientos y se implementa la mejora eficaz de la práctica médica en su entorno.

Principalmente, debemos entender como el mal posicionamientos afectan la exactitud diagnóstica, es fundamental para implementar la calidad de la atención médica, implementar este impacto contribuirá a desarrollar intervenciones más productivas teniendo en cuenta los parámetros técnicos establecidos generalmente y utilizado por los radiólogos obtenemos parámetros generales que abarca el adecuado posicionamiento y desarrollo de las lecturas y diagnóstico médico, esto establece una excelente calidad de imagen y una adecuada atención a los pacientes facilitando el conocimiento apropiado para el desarrollo efectivo de los parámetros radiográficos de tórax.

Teniendo en cuenta los parámetros técnicos para la ejecución de radiografías de tórax, obtenemos el conocimiento previo de cuando una radiografía está bien tomada y cuando está mal tomada, abarcando con conocimiento las principales estructuras anatómicas.

Objetivos

Objetivo General

Evaluar el impacto generado en la calidad de la imagen por mal posicionamiento del paciente en una radiografía de tórax

Objetivos Específicos

Investigar acerca del protocolo básico utilizado en la toma de una radiografía de tórax.

Determinar los errores más comunes en general y específicamente con el mal posicionamiento del paciente que generan mala calidad de imagen a la hora de tomar una radiografía de tórax.

Identificar los factores de calidad y criterios radiológicos referentes a la toma de una radiografía de tórax

Marco teórico

Un rayos x de tórax es un estudio imagenológico que se utiliza para tomar imágenes de estructuras y órganos ubicados al interior del tórax utilizando ciertas dosis de radiación, Un posicionamiento radiográfico preciso y uniforme requiere disponer de algunos puntos de referencia que permitan centrar correctamente el receptor de imagen para ello se revisan las imágenes, y protocolos que determinan los factores de calidad a la hora de tomar las imágenes, y asegurar así que en una proyección concreta se incluye toda la anatomía esencial.

Proyección pa: TÓRAX

Cuando se realiza en posición erecta, la radiografía PA revela derrames pleurales, neumotórax, atelectasias y signos de infección.

Factores técnicos

Tamaño del chasis: 35×43cm, vertical u horizontal

Rejilla anti-difusora móvil o fija.

Intervalo: 110-125kV.

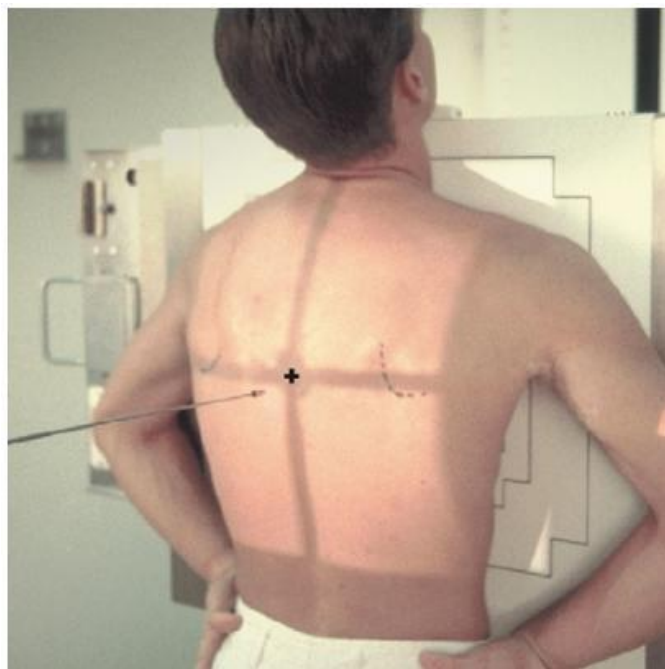Posición del paciente

Paciente en posición erecta, con los pies ligeramente separados y el peso distribuido por igual sobre ambos.

Mentón levantado, apoyado en el RI.

Manos en la parte inferior de las caderas, con las palmas hacia fuera, los codos parcialmente flexionados.

Hombros rotados hacia delante contra el RI (para permitir que las escápulas se desplacen lateralmente de los campos pulmonares); hombros deprimidos hacia abajo para desplazar las clavículas por debajo de los vértices

Figura 1*Proyección de Tórax PA*

Nota. Tomado de. Produccion Y Tratamiento De Imágenes Diagnosticas. N/D. 2016.

<https://pruccion.blogspot.com/2016/05/proyeccion-factores-tecnicos-v.html>

Posición de la región anatómica:

Alinear el plano medio sagital respecto al RC y a la línea media del RI, con bordes iguales entre la parte externa del tórax y los lados del RI.

Hay que asegurar que no hay rotación del tórax, colocando el plano medio coronal paralelo al RI.

Para el paciente promedio, subir o bajar el RC y el RI hasta el nivel de T7. (En la mayoría de los pacientes, la parte superior del RI estará unos 4-5cm por encima de los hombros.)

Rayo central

RC perpendicular al RI y centrado en el plano medio sagital a nivel de T7 (18-20cm por debajo de la vértebra prominente, o en un ángulo inferior de la escápula).

RI centrado respecto al RC.

SID=180cm.

Colimación

Colimar en los cuatro lados de la zona de los campos pulmonares. (El borde superior del campo iluminado debe estar al nivel de la vértebra prominente, y los bordes laterales, por fuera de los bordes cutáneos externos.)

Criterios radiológicos

Ambos pulmones, desde los vértices hasta los ángulos costofrénicos, y la tráquea llena de aire a partir de T1. Marcas de la región hiliar, corazón, grandes vasos y tórax óseo.

Posición

Mentón lo bastante elevado como para evitar la superposición de los vértices.

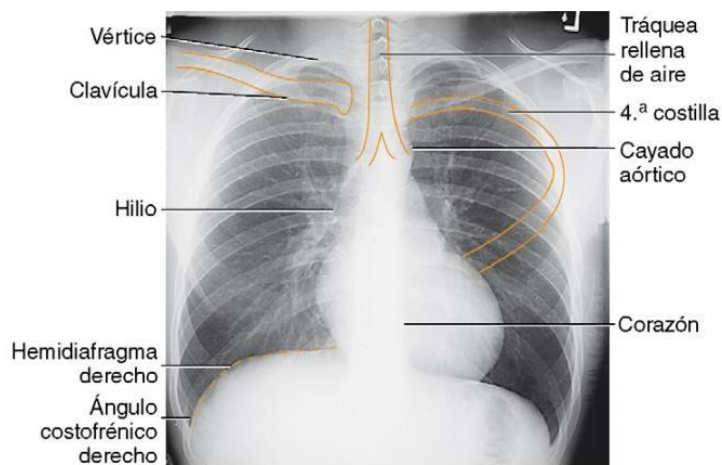
Rotación de los hombros lo bastante anterior como para impedir la superposición de las escápulas sobre los campos pulmonares.

Sombras mamarias grandes (si las hay) situadas por fuera de los campos pulmonares.

Desde la región superior a la región inferior de la caja torácica, la distancia de los bordes costales externos a la columna vertebral es la misma a ambos lados.

Figura 2

Radiografía de Tórax PA



Nota. Tomado de. Producción Y Tratamiento De Imágenes Diagnosticas. N/D. 2016.

<https://prduccion.blogspot.com/2016/05/proyeccion-factores-tecnicos-v.html>

Posición lateral: TÓRAX

Patología mostrada Una perspectiva de 90° desde la posición PA puede mostrar la patología situada por detrás del corazón, los grandes vasos y el esternón.

Factores Técnicos:

Tamaño del RI: 35×43cm, vertical

Rejilla anti-difusora móvil o fija

Intervalo: 110-125kV

Posición del Paciente

Paciente en posición erecta, con el lado izquierdo contra el RI, a menos que los síntomas se localicen en el lado derecho (en ese caso, realizar una radiografía lateral derecha, si el protocolo del departamento incluye esa opción).

Distribuir el peso uniformemente sobre ambos pies.

Brazos levantados por encima de la cabeza, con el mentón hacia arriba

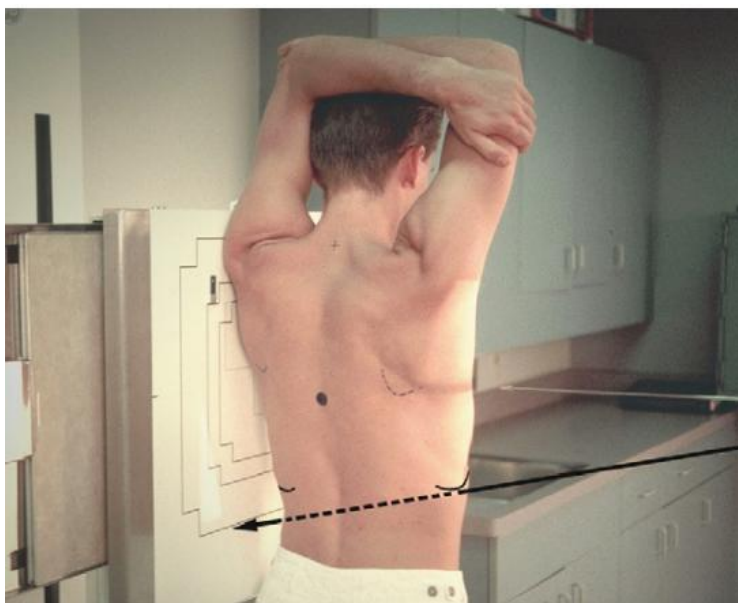
Posición de la Región Anatómica

Centrar al paciente respecto al RC y al RI, por delante y por detrás.

Colocar al paciente en una posición lateral verdadera

Figura 3

Posición lateral izquierda de tórax



Nota. Tomado de. Produccion Y Tratamiento De Imágenes Diagnosticas. N/D. 2016.

<https://pruccion.blogspot.com/2016/05/proyeccion-factores-tecnicos-v.htm>

Rayo Central

RC perpendicular, dirigido a la región torácica media a nivel de T7 (8-10cm por debajo de la escotadura yugular). • SID=180cm.

Colimación

Colimar en los cuatro lados la zona de los campos pulmonares (el borde superior del campo iluminado debe estar al nivel de la vértebra prominente).

Respiración

Hacer la exposición al final de la segunda inspiración completa.

Estructuras Mostradas

Todo el pulmón, desde los vértices a los ángulos costofrénicos y desde el esternón, por delante, al tórax y las costillas posteriores, por detrás.

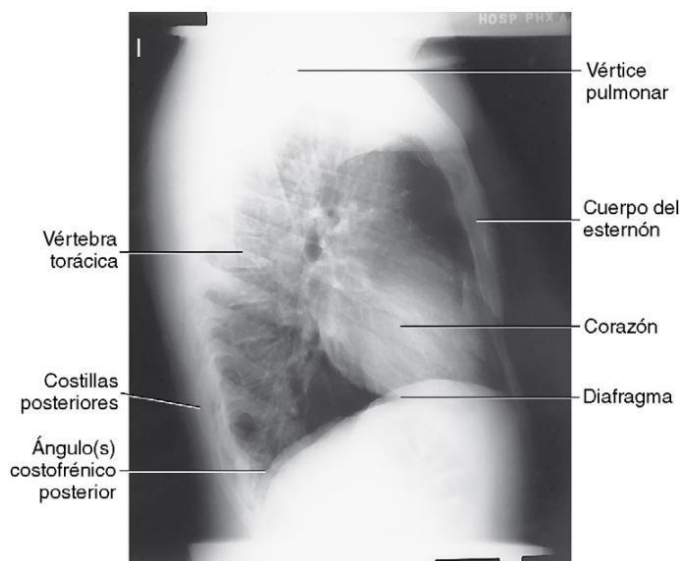
Posición

Mentón y brazos lo bastante elevados como para impedir que las partes blandas se superpongan sobre los vértices.

Ausencia de rotación: las costillas posteriores y el ángulo costofrénico del lado alejado del RI se proyectan ligeramente por detrás (1-2 cm) a causa de los rayos divergentes.

Figura 4

Radiografía de Tórax Lateral



Nota. Tomado de. Produccion Y Tratamiento De Imágenes Diagnosticas. N/D. 2016.

<https://prduccion.blogspot.com/2016/05/proyeccion-factores-tecnicos-v.html>

En una proyección de tórax PA, una rotación incluso leve produce una deformación del tamaño y la forma de la sombra cardíaca (puesto que en el tórax el corazón está localizado anteriormente). Por tanto, es importante que NO exista rotación. Para evitar la rotación, hay que asegurarse de que el paciente esté de pie uniformemente sobre los dos pies y con ambos hombros desplazados hacia delante y hacia abajo. La escoliosis y una cifosis excesiva hacen más difícil evitar la rotación. La escoliosis es una curvatura lateral (de lado a lado) de la columna; se combina a menudo con una cifosis excesiva o joroba. En conjunto, estas curvaturas de la columna provocan con frecuencia cierto grado de deformación torsional del tórax óseo, lo que dificulta o hace imposible conseguir una posición PA verdadera y sin ningún grado de rotación.

En el campo de la medicina, dentro de los exámenes realizados por diagnóstico, la radiografía de tórax es el procedimiento más común. De acuerdo con Radiological Society of North America (RSNA) & American College of Radiology (ACR), los rayos x son la técnica más antigua y la más empleada en la obtención de imágenes médicas, por tanto, se ve reiterado la importancia de una buena toma para la calidad diagnóstica.

Así entonces, se constituye como una herramienta diagnóstica fundamental en la práctica médica moderna, permite a los profesionales de la salud visualizar y evaluar las estructuras anatómicas dentro de la cavidad torácica (Dallos-Bareño, 2020). Sin embargo, la utilidad diagnóstica de esta técnica depende en gran medida de la calidad de la imagen obtenida que puede verse el mal posicionamiento y la mala exposición en las radiografías de tórax, estos continúan siendo problemas críticos que afectan la calidad diagnóstica, llevando a cabo interpretaciones incorrectas o la necesidad de repetir estudios, lo que aumenta la exposición del cliente a la radiación (Promedco, 2024).

Mal posicionamiento en Radiografías de Tórax

En relación con Ramírez *et al.*, (2024), la importancia de la calidad diagnóstica en las radiografías es innegable, ya que esta calidad es un pilar fundamental para la precisión en el diagnóstico médico y la efectividad del tratamiento subsiguiente. Sin embargo, el mal posicionamiento del paciente y la exposición inadecuada durante la adquisición de imágenes representan desafíos que pueden comprometer la calidad, afectando a los resultados. Estas deficiencias no solo pueden resultar en imágenes que distorsionan la anatomía, dificultando la identificación de patologías críticas, sino que también aumentan el riesgo de interpretaciones erróneas, lo que es confirmado por Hernández & Ruiz (2022), el mal posicionamiento del paciente durante la realización de estudios radiológicos es una de las principales causas de errores en la obtención de imágenes diagnósticas, este fenómeno puede resultar en imágenes borrosas, mal alineadas o incompletas, lo que dificulta la interpretación precisa por parte del radiólogo, de esta manera los factores comunes que contribuyen a un mal posicionamiento incluyen:

Inclinación

La inclinación incorrecta del paciente ya sea en sentido anteroposterior o postero anterior, durante la obtención de imágenes radiográficas de la columna, es un factor determinante que afecta la calidad de estas y, por ende, la precisión diagnóstica. En concordancia con Ramírez *et al.*, (2024), en casos de actitud escoliótica, se observa una inclinación de la columna en la imagen radiográfica, lo que distorsiona la relación anatómica entre las vértebras, generando una falsa alineación. Este error en el posicionamiento del paciente puede derivar en superposición de estructuras anatómicas, como las vértebras torácicas y las cúpulas diafragmáticas, dificultando la correcta identificación de anomalías y, por lo tanto, la emisión de un diagnóstico preciso.

Rotación del Paciente

De acuerdo Martínez (2015), con la rotación del paciente en las radiografías de tórax postero-anterior constituye un error técnico relevante que puede comprometer la calidad diagnóstica de la imagen, este fenómeno ocurre cuando el cuerpo del paciente no está alineado correctamente en el plano sagital, lo que produce asimetrías visibles en la radiografía, como la desigual equidistancia de las clavículas respecto a las apófisis espinosas de las vértebras torácicas, esto puede generar la impresión de alteraciones pulmonares o cardíacas inexistentes, lo que conlleva diagnósticos erróneos.

Mala exposición en Radiografías de Tórax

El campo de la radiografía, la formación de imágenes se basa en la interacción de los rayos X con los tejidos corporales, donde la atenuación diferencial de la radiación crea el contraste necesario para distinguir las diferentes estructuras anatómicas. (National Institute of Biomedical Imaging and Bioengineering, 2022). Para este procedimiento se distinguen diferentes factores técnicos de exposición que determinan la visibilidad de la estructura y dosis de radiación, en tal caso, un procedimiento inadecuado de algunos de estos parámetros conlleva a un error:

Kilovoltaje (Kv): Tensión aplicada al tubo de Rx. Penetración de los Rx que determina la calidad de los Rx. En una radiografía de tórax, un kVp insuficiente no permite una adecuada penetración del haz de rayos X a través del tórax, lo que genera una imagen subexpuesta, especialmente en pacientes con mayor masa corporal. Un kVp demasiado alto puede reducir el contraste entre estructuras de tejidos blandos y generar una imagen sobreexpuesta, dificultando la identificación de lesiones pulmonares, consolidaciones o nódulos (promedco, 2020).

Miliamperaje (mAs): Cantidad de Rx (Miliamperios) y tiempo de exposición (Segundos).

En este caso, el tiempo de exposición y la corriente determinan la cantidad de rayos X que atraviesan el cuerpo del paciente. Si la exposición es demasiado baja, se genera una imagen con "ruido", lo que reduce el contraste y hace difícil visualizar los detalles finos. Por el contrario, una exposición excesiva puede llevar a imágenes sobreexpuestas, con áreas de estructuras anatómicas que aparecen "quemadas" o sin suficiente contraste para identificar características críticas.

DFP: la distancia entre el foco (tubo de Rx) y la película radiográfica. En este factor, Una distancia demasiado corta puede provocar distorsión o ampliación de las estructuras anatómicas, mientras que una distancia excesiva puede resultar en imágenes más oscuras debido a una mayor dispersión de los rayos X. Este fenómeno, junto con una mala exposición, puede complicar la evaluación precisa de los detalles estructurales.

Estos errores pueden generar imágenes que son demasiado claras (subexpuestas) o demasiado oscuras (sobreexpuestas), lo que afecta la visibilidad de las estructuras anatómicas, y, por ende, la precisión del diagnóstico. Además, si consideramos que, el 100 % de la efectividad de un buen tratamiento, depende de unas indicaciones claras, y un diagnóstico completamente certero, entonces no hay campo para errores.

Sobreexposición

Una radiografía de tórax simple expone al paciente a alrededor de 0.1 mSv. Esto es aproximadamente la misma cantidad de radiación a la que las personas están expuestas naturalmente durante unos 10 días (American Cancer Society, 2016).

Esta sobreexposición ocurre cuando los rayos X atraviesan el cuerpo del paciente con demasiada intensidad o por un tiempo excesivo, cuanto mayor sea tiempo de exposición, más fotones obtiene la película y la exponen y la película genera una imagen oscura y con menor

contraste. El temporizador radiográfico, abre y cierra el caudal de rayos X. Si abre el doble de tiempo, saldrán el doble de rayos X del aparato (González, 2017). Si dobla el tiempo, la película estará más oscura (aproximadamente dos veces más oscura).

Esta condición dificulta la diferenciación entre los distintos tejidos ocultando detalles importantes, como lesiones pulmonares sutiles o pequeños nódulos. La sobreexposición disminuye la capacidad de diferenciar entre los tejidos blandos y los pulmones, haciendo que estructuras no sean visibles.

Por otro lado, también puede suceder que haya una subexposición, es decir que el tiempo de exposición sea demasiado corto y la radiografía salga muy clara. En las imágenes subexpuestas, las vértebras torácicas pueden aparecer demasiado borrosas, lo que dificulta la identificación de fracturas o deformidades. Además, las áreas pulmonares pueden parecer anormalmente radiolúcidas, lo que podría llevar a interpretaciones erróneas (Bushong, 2020). Estos errores se pueden originar de las exposiciones dobles, que ocurren por la distracción del operador.

Tácticas para Reducir las Deficiencias Provenientes del Inadecuado Posicionamiento del Paciente

Minimizar los errores diagnósticos derivados del mal posicionamiento del paciente es fundamental en el ámbito clínico, especialmente en procedimientos de diagnóstico por imágenes y evaluaciones físicas.

Unos de los factores más relevantes y de cumplimiento para atender la situación es la capacitación continua del personal, esto proporcionará a los técnicos y profesionales médicos un esquema sobre las técnicas adecuadas de posicionamiento del paciente y las formas de implementación. Según Arellano Gago (2021), la formación continua reduce errores

relacionados con la práctica clínica y mejora la seguridad del paciente. Es esencial la comunicación precisa con los pacientes y explicar al paciente la importancia de mantenerse quieto y en una posición específica durante los estudios puede prevenir movimientos innecesarios que alteren el diagnóstico.

La tecnología avanzada es el uso de métodos innovadores como los sistemas de escaneo automáticos que detectan el mal posicionamiento, estos pueden considerarse una alternativa o herramienta eficaz para minimizar errores. Hoy en día la inteligencia artificial (IA) está marcando una diferencia significativa en la precisión diagnóstica. Los sistemas automatizados de detección de errores, que alertan sobre un mal posicionamiento o una exposición incorrecta, están reduciendo el número de estudios repetidos y mejorando la eficacia del proceso (Iglesias-Lopez, 2023). Además, las innovaciones en software de interpretación han permitido un análisis más detallado de las imágenes, mejorando la identificación de patologías que antes pasaban desapercibidas (Rodriguez *et al.*, 2023).

Los protocolos estandarizados implementan guías claras y formas de posicionamiento para cada tipo de examen que puede reducir significativamente los errores. En su estudio, Martínez-Sagasta (2006) sugiere que la estandarización del proceso ayuda a minimizar la variabilidad y mejora la precisión de los resultados. El uso de dispositivos de apoyo ergonómicos y de soporte, como almohadas y cojines ortopédicos, pueden garantizar una mejor alineación corporal del paciente. RSNA & ACR (2022) destacan que el uso de estos dispositivos no solo mejora el confort del paciente, sino que también asegura un mejor posicionamiento, lo que lleva a diagnósticos más precisos. Mientras que la verificación previa al procedimiento genera un doble chequeo del posicionamiento antes de iniciar un estudio diagnóstico ayuda a prevenir errores.

Esta práctica es clave para asegurar la correcta alineación y evitar repeticiones innecesarias de estudios.

Estas estrategias, cuando se aplican de manera conjunta, pueden minimizar significativamente los errores derivados del mal posicionamiento del paciente, mejorando la calidad del diagnóstico y la seguridad del paciente. En concordancia con Melgar (2024), reducir los errores de posicionamiento del paciente no solo mejora la calidad diagnóstica, sino que también puede reducir la necesidad de repeticiones, minimizando la exposición a radiación en algunos casos y aumentando la eficiencia del proceso.

En esta secuencia, Vítolo, F., & Gancedo (2009), define los errores diagnósticos como equivocaciones que ocurren durante la interpretación de imágenes, y tienen un impacto significativo en la precisión del diagnóstico. Estos errores son relativamente comunes y pueden ser responsables de una gran parte de los eventos adversos, aunque algunos de estos errores son comprensibles y no constituyen negligencia médica, otros pueden ser graves si causan daño al paciente debido a la falta de cuidado, impericia o desconocimiento del radiólogo.

En este orden de ideas Vítolo, F., & Gancedo (2009), destaca que los errores diagnósticos pueden clasificarse en cinco tipos principales, cada uno con implicaciones relevantes para la práctica clínica. Los errores de percepción representan entre el 60% y el 80% de los casos y ocurren cuando el radiólogo no identifica hallazgos presentes en la imagen, a pesar de contar con una buena calidad técnica y la información clínica adecuada. En segundo lugar, los errores de razonamiento ocurren cuando, aun habiendo identificado los hallazgos, donde se interpretan de manera incorrecta debido a sesgos o fallos en la lógica diagnóstica. Por su parte, los errores aliterativos se presentan cuando un error inicial que se perpetúa en informes posteriores sin una revisión crítica de las imágenes, seguido de los errores relacionados con la falta de conocimiento,

que se deben al desconocimiento de la anatomía o de las variantes normales, particularmente en áreas especializadas como la radiología pediátrica y finalmente los errores por mala técnica, que surgen cuando la calidad de la imagen es insuficiente para una interpretación adecuada.

Avances Tecnológicos en la Optimización de la Calidad de Imagen en Radiografía Digital De Tórax

La transformación digital en el campo de la radiología ha revolucionado la manera en que se adquieren y procesan las imágenes diagnósticas. Según Machado et al. (2023), la radiografía digital (DR) representa uno de los avances más significativos en la tecnología de imagen médica durante las últimas décadas, ofreciendo ventajas sustanciales sobre los sistemas analógicos tradicionales. Los detectores digitales modernos, equipados con tecnología de panel plano que utiliza centelladores de yoduro de cesio (CsI) o selenio amorfo (a-Se), han demostrado una mejora significativa en la eficiencia cuántica de detección (DQE) y la relación señal-ruido (SNR), factores fundamentales para la calidad diagnóstica. (Chan, 2023)

En el contexto de la optimización de imagen, los sistemas DR han incorporado sofisticados algoritmos de procesamiento en tiempo real. Como señala el Organismo Internacional de Energía Atómica (IAEA), la Exposición Automática Digital (DAE) ha emergido como una tecnología crucial que permite ajustar dinámicamente los parámetros de exposición basándose en la densidad del tejido evaluado. Este avance ha reducido significativamente la variabilidad entre operadores y ha mejorado la consistencia en la calidad de imagen.

El procesamiento de imagen adaptativo ha experimentado un desarrollo notable en los últimos años. De acuerdo con Bereciartua (2016), los algoritmos de mejora de contraste pueden adaptarse a diferentes regiones anatómicas simultáneamente, permitiendo una optimización específica para cada estructura dentro del campo de visión. Esta capacidad es particularmente

valiosa en la radiografía de tórax, donde la visualización simultánea de tejidos blandos, estructuras óseas y campos pulmonares presenta desafíos únicos.

La integración de la inteligencia artificial en los sistemas de radiografía digital ha marcado un punto de inflexión en la optimización de la calidad de imagen. De Francisco ALM, (2024) destaca cómo los sistemas basados en aprendizaje pueden identificar automáticamente errores de posicionamiento y sugerir ajustes en tiempo real, reduciendo significativamente la necesidad de repetir estudios. Estos sistemas también pueden realizar mejoras Postprocesamiento específicas para cada región anatómica, adaptándose a las necesidades particulares de cada caso.

Los sistemas de archivo y comunicación de imágenes (PACS) modernos han evolucionado para incluir capacidades avanzadas de procesamiento y análisis, Según Pardellans et al., (1994) la integración de estos sistemas con herramientas de procesamiento avanzado no solo permite el almacenamiento eficiente de imágenes sin pérdida de calidad, sino que también facilita el acceso instantáneo a estudios previos para comparación y ofrece herramientas sofisticadas de Postprocesamiento.

La dosimetría digital integrada se ha vuelto un componente crucial en la optimización de los procesos realizados en estos estudios. Andisco et al., (2014) señalan que estos sistemas proporcionan monitoreo en tiempo real de la dosis de radiación y pueden generar alertas automáticas cuando se detectan desviaciones de los protocolos establecidos. Esta capacidad no solo mejora la seguridad del paciente, sino que también contribuye a la optimización continua de los protocolos de adquisición.

Las innovaciones en la tecnología de visualización han sido igualmente significativas. Los monitores diagnósticos modernos, como describe Susi (2020), incorporan sistemas de calibración automática y control de luminancia adaptativa que aseguran una visualización óptima

de las imágenes en diferentes condiciones ambientales. Estas mejoras en la tecnología de visualización han demostrado ser cruciales para la detección de sutiles hallazgos patológicos.

La implementación exitosa de estas tecnologías avanzadas requiere un enfoque sistemático que incluya capacitación continua y monitoreo regular del rendimiento. Como argumentan Machado et al. (2023), la optimización de la calidad de imagen en radiografía digital es un proceso dinámico que debe adaptarse continuamente a las nuevas tecnologías y protocolos disponibles. Este proceso de mejora continua ha demostrado ser fundamental para mantener altos estándares de calidad diagnóstica.

Impacto Clínico de los Errores en el Diagnóstico Radiológico Torácico

Los errores en el diagnóstico radiológico torácico tienen un impacto clínico significativo, ya que pueden retrasar el tratamiento oportuno o conducir a terapias inapropiadas para los pacientes. Entre las principales causas de estos errores se encuentran la mala interpretación de las imágenes, la presencia de artefactos técnicos y la falta de correlación con la historia clínica del paciente (Barcenás & Gordillo, 2014). Estos fallos pueden generar consecuencias graves, sobre todo en patologías pulmonares, cardíacas y vasculares, donde la detección temprana es esencial para el pronóstico del paciente.

En el caso del cáncer del pulmón, una de las patologías más graves que puede afectar el tórax, los errores de diagnóstico pueden retrasar el tratamiento adecuado, lo que impacta negativamente en la supervivencia (Mesa-Guzmán, 2021). Estudios han demostrado que hasta el 20-30% de los casos de cáncer de pulmón son diagnosticados erróneamente o de manera tardía debido a errores en la interpretación de imágenes radiológicas, esta demora en el diagnóstico puede reducir las opciones terapéuticas y aumentar la mortalidad asociada a la enfermedad (Zander, 2018).

Asimismo, los errores en la identificación de enfermedades infecciosas como la neumonía o complicaciones pulmonares graves, como la neutorax y los derrames pleurales, pueden ocasionar complicaciones serias si no se diagnostican a tiempo. Un estudio realizado por Self *et al.*, (2013) demostró que los errores en la interpretación radiológica de casos de neumonía resultaron en un incremento en la duración de las estancias hospitalarias y un aumento de la morbilidad.

los errores en el diagnóstico radiológico torácico pueden tener un impacto profundo en los resultados clínicos del paciente. La mejora de los protocolos de interpretación, la formación continua de los radiólogos y el uso de tecnologías emergentes, como la inteligencia artificial, son esenciales para minimizar estos errores y mejorar la calidad del diagnóstico.

Impacto de los Errores Diagnósticos en la Atención Médica y Reputación de Instituciones de Salud

La calidad de la atención en los servicios de salud se ha convertido en un pilar esencial de la medicina contemporánea. Los múltiples desafíos que han surgido en las últimas décadas, debido a la creciente complejidad de los sistemas de salud, junto con las mayores demandas de los pacientes y sus familias, además del aumento en los costos de atención, requieren soluciones eficaces. Estas soluciones deben asegurar que los pacientes reciban los tratamientos adecuados en el momento preciso, respetando la equidad y garantizando el respeto a sus valores y derechos (d'Empaire, 2010).

Esta situación se transmuta más allá de algunos casos específicos, en términos de salud, cualquier situación que comprometa el bienestar del paciente se considera un riesgo alto, por tanto, en términos de nuestra investigación, un mal diagnóstico se convierte en un problema. Según García (2019), estos errores pueden dar lugar a acciones legales por parte de los pacientes,

lo que no solo genera costos legales significativos, sino que también daña la reputación de la institución médica, afectando la confianza del público en sus servicios.

Implicando consecuencias emocionales, además, los errores diagnósticos pueden causar ansiedad y estrés tanto en los pacientes como en sus familias, lo que impacta negativamente en la percepción general de la calidad de atención brindada por la institución. Por ende, en crucial en la atención medica los errores diagnósticos pueden resultar en tratamientos inadecuados, complicaciones adicionales y un deterioro en la salud del paciente, lo que puede llevar a un aumento en los costos del sistema de salud y retrasos en el tratamiento adecuado.

Metodología

Se realiza una investigación descriptiva, de tipo cualitativo que implica recopilar y analizar datos no numéricos para comprender conceptos, Radiografía de tórax, Factores de calidad y mal posicionamiento en radiografía de tórax, y dar respuesta a los objetivos de esta investigación, para el diseño de la metodología de esta indagación se realizó una revisión bibliográfica utilizando, revistas científicas, bibliotecas y bases de datos encontrados en Google académico, Scielo, Dianled, biblioteca de la Unad, donde se seleccionaron 38 artículos referentes a factores de calidad de imagen y mal posicionamiento de radiografías de tórax, y de diferentes autores como Arellano Gago, arcenas & Gordillo, empleados en la investigación, quienes afirman que los errores en el diagnóstico radiológico torácico tienen un impacto clínico significativo, ya que pueden retrasar el tratamiento oportuno o conducir a terapias inapropiadas para los pacientes, donde se buscó identificar y lograr la adecuada calidad de imágenes en pacientes con cambios anatómicos que ayuden a dar un diagnóstico acertado, es indispensable evidenciar que el mal posicionamiento de los pacientes en los estudios radiográficos de tórax puede derivar diversas repercusiones negativas como es la distorsión de la anatomía del tórax, donde los resultados inmersos en este trabajo pueden tener un desarrollo o impacto significativo en la mejora de los protocolos trascendentales clínicos y la preparación del personal de radiología, para ello fue necesario investigar acerca del protocolo básico utilizado en la toma de una radiografía de tórax y determinar los errores más comunes por el mal posicionamiento de los pacientes, que generan mala calidad de la imagen resultante de la radiografía de tórax, también se realizó énfasis en la identificación de factores de calidad y criterios radiológicos estipulados por la literatura de actores reconocidos.

Se han escrito varios artículos proponiendo metodologías para encontrar y almacenar publicaciones relevantes sobre el tema específico, los autores recopilaron bien la información, sobre los criterios de calidad y el mal posicionamiento de la imagen de rayos x de tórax.

Fuente de Información

La fuente de información se tomó de diferentes artículos científicos textos, revistas, y documentos generales donde el cual se seleccionaron 38 artículos de diferentes bases de datos y se obtuvo información relacionada sobre las generalidades de radiografía de tórax, necesaria para sustentar y elaborar este proyecto de investigación.

Análisis y Resultados

Profundizando en el análisis de los resultados obtenidos, se observa que el posicionamiento adecuado del paciente en radiografías de tórax es fundamental para lograr una calidad de imagen óptima que permita un diagnóstico preciso. Los errores de posicionamiento, como la inclinación o rotación incorrecta del paciente, son determinantes en la aparición de distorsiones anatómicas que dificultan la interpretación clínica. Estos errores provocan que las estructuras, como los pulmones, el corazón y el mediastino, no se visualicen correctamente, y pueden generar la falsa impresión de patologías o, por el contrario, enmascarar enfermedades reales. Según Martínez (2015), la rotación inapropiada del paciente en la proyección PA lleva a asimetrías visibles en la imagen, como la desigual distancia entre las clavículas y la columna, lo cual puede derivar en diagnósticos erróneos.

Esto destaca la importancia de contar con tecnólogos en radiología capacitados que sigan protocolos rigurosos para evitar estos problemas, asegurando que el paciente esté posicionado adecuadamente y que no exista rotación. Por otro lado, el análisis técnico de los parámetros de exposición muestra que el kilovoltaje (kVp), el miliamperaje (mAs) y la distancia foco-película (DFP) juegan roles cruciales en la calidad de la imagen radiográfica. Estos parámetros deben ajustarse según las características del paciente para asegurar una exposición adecuada. Un kVp insuficiente, por ejemplo, no permite una correcta penetración del haz de rayos X, lo cual resulta en una imagen subexpuesta con falta de detalles en estructuras profundas.

Contrariamente, un kVp demasiado alto puede llevar a una sobreexposición, dificultando la diferenciación de tejidos blandos (National Institute of Biomedical Imaging and Bioengineering, 2022). González (2017) advierte que un ajuste incorrecto de estos parámetros puede comprometer la imagen final, ya sea por exceso o defecto de contraste, dificultando la

visualización de detalles sutiles y afectando la precisión diagnóstica. En este contexto, la configuración adecuada de los factores técnicos de exposición es esencial para garantizar una imagen clara y detallada, especialmente en pacientes con características físicas que requieren ajustes específicos de estos parámetros.

La investigación resalta que el desarrollo y la implementación de tecnología avanzada en radiografía digital representan una oportunidad significativa para reducir los errores y optimizar la calidad de imagen. Los sistemas de radiografía digital (DR) han demostrado ser altamente eficaces para minimizar las variaciones entre operadores y proporcionar una consistencia superior en los resultados. Los detectores digitales modernos permiten un procesamiento de imagen en tiempo real, ajustando los parámetros de exposición de forma automática en función de las densidades de los tejidos (Machado et al., 2023). Además, la integración de la inteligencia artificial (IA) en estos sistemas ha demostrado ser beneficiosa, ya que permite la detección automática de errores de posicionamiento y ofrece recomendaciones en tiempo real, lo que reduce la necesidad de repetir estudios y disminuye la exposición a la radiación para los pacientes (De Francisco, 2024). Este avance tecnológico es especialmente relevante en entornos con gran demanda, donde la eficiencia y la precisión diagnóstica son cruciales para atender adecuadamente a todos los pacientes.

Otro aspecto importante en la mejora de la calidad de imagen es la estandarización de protocolos de posicionamiento y el uso de soportes ergonómicos para mantener al paciente en la posición correcta durante el estudio. Según Martínez-Sagasta (2006), la estandarización de estos procesos reduce significativamente la variabilidad entre estudios y asegura que se cumplan los mismos criterios de calidad en cada examen. La implementación de soportes ergonómicos, como cojines y almohadas, es particularmente útil en pacientes con dificultades para mantenerse

inmóviles, ya que proporcionan una mejor alineación corporal y minimizan el riesgo de errores por movimientos indeseados. Esto, combinado con una verificación previa al inicio del estudio, ayuda a reducir la repetición de estudios, garantizando la correcta alineación y la captura de todas las estructuras anatómicas necesarias en una sola toma.

La investigación también enfatiza el impacto clínico de los errores diagnósticos en la atención al paciente y en la reputación de las instituciones de salud. Los errores de posicionamiento y exposición pueden retrasar el diagnóstico y el tratamiento adecuado, lo cual es especialmente crítico en enfermedades de rápida progresión como el cáncer de pulmón. Mesa-Guzmán (2021) menciona que los diagnósticos tardíos o erróneos en casos de cáncer de pulmón disminuyen las opciones de tratamiento y afectan negativamente el pronóstico del paciente, aumentando la tasa de mortalidad. De igual manera, Bárcenas y Gordillo (2014) sostienen que la falta de precisión en el diagnóstico no solo afecta la salud del paciente, sino que también tiene repercusiones legales y emocionales tanto para los afectados como para sus familias. Este tipo de errores puede llevar a demandas legales, generando altos costos para las instituciones y afectando su credibilidad y reputación en la comunidad.

Asimismo, los errores en el diagnóstico pueden prolongar la estancia hospitalaria y elevar los costos de atención médica, ya que los pacientes requieren estudios adicionales para confirmar o corregir el diagnóstico inicial. Esto también implica una carga adicional para los sistemas de salud y una posible afectación en la satisfacción de los pacientes y sus familias. En este contexto, es esencial que las instituciones de salud inviertan en capacitación continua para su personal técnico y en tecnología de avanzada para minimizar estos errores, garantizar un diagnóstico certero y reducir el número de estudios repetidos, lo que también disminuye la exposición del paciente a radiación innecesaria.

Finalmente, el análisis de los resultados muestra que la precisión en el diagnóstico por radiografía de tórax depende de una combinación de factores: la correcta capacitación del personal, la adopción de tecnología avanzada y el cumplimiento de protocolos estandarizados. Estas medidas no solo mejoran la calidad de la imagen, sino que también contribuyen a una atención médica más segura y eficaz. La formación continua del personal radiológico es crucial para mantenerse al día con las mejores prácticas y adaptarse a las nuevas tecnologías. La inteligencia artificial y los sistemas de radiografía digital emergen como herramientas esenciales en la mejora de la calidad de imagen, permitiendo una mayor precisión y eficiencia en el proceso diagnóstico. Este análisis sugiere que las instituciones de salud deben priorizar la implementación de estas herramientas y prácticas para mejorar la calidad del diagnóstico, reducir la exposición a la radiación y asegurar una atención de calidad para los pacientes.

Conclusiones

En conclusión, este estudio destaca la importancia del posicionamiento adecuado del paciente para obtener radiografías de tórax de alta calidad diagnóstica. Los errores de inclinación y rotación afectan significativamente la visualización de estructuras clave como el corazón y los pulmones, y pueden inducir a interpretaciones erróneas o generar la falsa impresión de patologías inexistentes. La precisión en el posicionamiento, en combinación con el cumplimiento riguroso de protocolos radiológicos, es esencial para reducir estos errores y garantizar imágenes que reflejen de manera precisa la anatomía del paciente.

Asimismo, los factores técnicos de exposición, como el kilovoltaje, el miliamperaje y la distancia foco-película, resultan cruciales en la obtención de imágenes de calidad. Una exposición incorrecta puede producir imágenes subexpuestas o sobreexpuestas, comprometiendo la capacidad del radiólogo para identificar detalles sutiles. Estos resultados enfatizan la necesidad de ajustar los parámetros técnicos a las características específicas de cada paciente para maximizar la calidad diagnóstica y minimizar el riesgo de errores.

La incorporación de tecnologías avanzadas, especialmente en radiografía digital e inteligencia artificial, emerge como un recurso invaluable para optimizar la calidad de las imágenes y minimizar los errores derivados de posicionamiento y exposición. La capacidad de estos sistemas para detectar errores automáticamente y ajustar parámetros en tiempo real mejora significativamente la precisión diagnóstica, reduciendo la necesidad de estudios repetidos y contribuyendo a la seguridad del paciente y a la eficiencia operativa.

El impacto clínico de los errores diagnósticos en radiografía de tórax es considerable, ya que puede llevar a diagnósticos tardíos o erróneos, afectando directamente el tratamiento y pronóstico del paciente. Además, estos errores representan una carga emocional y económica

tanto para los pacientes como para las instituciones de salud, con consecuencias en su reputación y en los costos derivados de estudios adicionales y tratamientos innecesarios. La implementación de protocolos estandarizados y el uso de tecnología avanzada no solo mejoran la calidad de la atención médica, sino que también fortalecen la confianza de los pacientes en los servicios de radiología.

En síntesis, la precisión en el diagnóstico de imágenes radiológicas requiere un enfoque integral que combine la capacitación continua del personal, la adopción de tecnologías de vanguardia y el cumplimiento de protocolos de calidad. Estas estrategias, junto con una supervisión constante y ajustes técnicos específicos, son fundamentales para mejorar la calidad de las imágenes radiológicas y reducir los errores diagnósticos, contribuyendo así a una atención de salud más segura y confiable.

Referencias Bibliográficas

- Alcalde., S, Rodriguez Fernandez T., Hemotorax de cauda poco habitual (2017).
<https://dialnet.unirioja.es/servlet/articulo?codigo=6121305>
- American Cancer Society. (2016). Riesgos de la radiación relacionados con los estudios por imágenes. Cancer.org. <https://www.cancer.org/es/cancer/diagnostico-y-etapa-del-cancer/pruebas/estudios-por-imagenes/riesgos-de-la-radiacion-asociados-con-los-estudios-por-imagenes.html>
- Andisco, D., Blanco, S., & Buzzi, A. E. (2014). Dosimetría en radiología. *Revista Argentina de Radiología / Argentinian Journal of Radiology*, 78(2), 114–117.
<https://doi.org/10.1016/j.rard.2014.06.010>
- Arizaga, Ballesteros, V., Garza, Castillo, R., Franco, Cabrera, M, C., Estrada, Hernandez, C., Lara, Diaz, V, J., Alcorta, Garcia, M, R., (2021). Estimación de la exposición intencionada a radiación ionizante en pacientes de una Unidad de Cuidados Intensivos.
<https://research-ebSCO-com.bibliotecavirtual.unad.edu.co/c/qcagk4/viewer/pdf/6oawpbb6rv?proxyApplied=true>
- Bárcenas Moreno, D. C., & Gordillo Jiménez, V. (2014). Hallazgos radiográficos torácicos, en caninos de la clínica veterinaria ULS desde 2002 al 2011.
- Bereciartua Pérez, M. A. (2016). Desarrollo de algoritmos de procesamiento de imagen avanzado para interpretación de imágenes médicas. Aplicación a segmentación de hígado sobre imágenes de Resonancia Magnética multisequencia (Doctoral dissertation, Universidad del País Vasco-Euskal Herriko Unibertsitatea).
- Bushong, S. C. (2020). *Ciencia Radiológica para Tecnólogos: Física, Biología y Protección*. Elsevier Ciencias de la Salud.

- Chacaltana, Martínez, P, J., (2014). Facultad de medicina E.A.P detecnología médica. Calidad de las radiografías digitales de tórax postero anterior en el hospital nacional.
<https://cybertesis.unmsm.edu.pe/backend/api/core/bitstreams/bdedc311-1655-4388-ad24-6995ab6c00fe/content>
- Chan, J. (2023, mayo 31). Todo lo que necesita saber sobre el detector de panel plano. Fabricante de sistemas de inspección por rayos X - Wellman. <https://wellmanxray.com/es/blog/todo-lo-que-necesita-saber-sobre-detector-panel-plano/>
- Clavijo., L, D., Soria., C,E ,Quevedo A, S, Delgado J,L (2022). Sistema de información en la web de detección de COVID – 19 en radiografías de tórax.
<https://dialnet.unirioja.es/servlet/articulo?codigo=8635311>
- Contreras, J. S., Jiménez- Rodríguez, L. A., & Gamboa-Suárez, R. (2022). Contribución de la radiología digital al mejoramiento de la calidad en el servicio de imagenología. *Nova*, 20(39), 25–47. <https://doi.org/10.22490/24629448.6576>
- Contreras, J. S., Jiménez- Rodríguez, L. A., & Gamboa-Suárez, R. (2022). Contribución de la radiología digital al mejoramiento de la calidad en el servicio de imagenología.
https://www.researchgate.net/publication/367355912_Contribucion_de_la_radiologia_digital_al_mejoramiento_de_la_calidad_en_el_servicio_de_imagenologia
- Dallos Bareño, C. M. (2020) Fundamentos anatómicos de la región torácica y su aproximación morfológica desde las imágenes diagnósticas (Rayos X simple y tomografía axial computada).
- de Francisco ALM, ARTIFICIAL: La Nueva Inteligencia y su Aplicación en Nefrología. En: Lorenzo V., López Gómez JM (Eds). *Nefrología al día*. ISSN: 2659-2606. Disponible en: <https://www.nefrologiaaldia.org/609>.

Delgadillo J. Vargas T. Encinas D. (2013) control de calidad de la imagen radiografica Rev. Act. Clin. Med v.37.

d'Empaire, Gabriel. (2010). CALIDAD DE ATENCIÓN MÉDICA Y PRINCIPIOS ÉTICOS.

Acta bioethica, 16(2), 124-132. <https://dx.doi.org/10.4067/S1726-569X2010000200004>

Domínguez Gasca, Luis Gerardo, Arellano Aguilar, Gregorio, Harrison Gómez, Carlos, Magaña

Reyes, Jorge, & Domínguez Carrillo, Luis Gerardo. (2018). Imagen radiográfica

dubitativa: modificaciones en el diagnóstico con y sin datos clínicos del paciente.

[http://www.scielo.org.mx/scielo.php?script=sci_arttext&pid=S1870-](http://www.scielo.org.mx/scielo.php?script=sci_arttext&pid=S1870-72032018000100007&lng=es&tlng=es)

[72032018000100007&lng=es&tlng=es.](http://www.scielo.org.mx/scielo.php?script=sci_arttext&pid=S1870-72032018000100007&lng=es&tlng=es)

Donnamaria, V., Palla, A., Petruzzelli, S., Pugliesi, O., & Giuntini, C. (1991). Does the patient's

posture affect the detection of chest radiographic findings suggestive of pulmonary

embolism? Respiration; International Review of Thoracic Diseases, 58(5-6), 260-264.

<https://doi.org/10.1159/000195942>

García B., Cristián. (2019). La medicina defensiva en la práctica de la radiología. Revista chilena

de radiología, 25(1), 2-4.

Goic M & Montoya p & Murillo K. (2021) Lectura de radiografía convencional de tórax

Gonza Suárez, A. F. (2017). Errores en las tomas radiográficas periapicales realizadas por

estudiantes de internado estomatológico de la Universidad Señor de Sipán-Chiclayo,

2016.

Gowtham B, Karthikeyan S., Pon Harshavardhanan, Naveen Kurra, Sumathi D. (2024). CHEST

X-RAY CLASSIFICATION USING SELF-SUPERVISED.

<https://research.ebsco.com/c/qcagk4/viewer/pdf/utsu2j7tpf>

Hernández Mora, L., & Ruiz Challú, G. (2022). Errores más comunes de la radiología convencional.

http://revistasbolivianas.umsa.bo/scielo.php?script=sci_arttext&pid=S2304-37682013001000005&lng=pt&nrm=iso

Humani, Repetto, J, A., Pretel Espinoza, H, A (2023). Calidad de colimación en imágenes radiográficas digitales de totax en neonatos en una clínica privada de lima- metropolitana. https://repositorio.upch.edu.pe/bitstream/handle/20.500.12866/14906/Calidad_HuamaniRepetto_Javier.pdf?sequence=1

Iglesias López, D. (2023). Impacto de la Inteligencia Artificial en la Radiología. *Revista Cubana de Informática Médica*, 15(1).

Jimenez Rodriguez, L. A., Contreras, J., & Gamboa Suarez, R. (2022). Contribución de la radiología digital al mejoramiento de la calidad en el servicio de imagenología. *NOVA*, 20(39), 25-47. <https://doi.org/10.22490/24629448.6576>

Jimenez, E,A., Mosquera, A., Posso I., Valoyes. C,M., Galleo, C., (2018). concordancia de los estudiantes de V y VI semestre de Tecnología en Radiología e Imágenes Diagnósticas, en la identificación de los parámetros de calidad en una Radiografía de Tórax, Colombia, segundo semestre. <https://revia.areandina.edu.co/index.php/vbn/article/view/906>

Langevin, P. B., Hellein, V., Harms, S. M., Tharp, W. K., Cheung-Seekit, C., & Lampotang, S. (1999). Synchronization of radiograph film exposure with the inspiratory pause: Effect on the appearance of bedside chest radiographs in mechanically ventilated patients. *American Journal of Respiratory and Critical Care Medicine*, 160(6), 2067–2071. <https://doi.org/10.1164/ajrccm.160.6.9902060>

Leal, C., determinación de la calidad de imágenes clínicas digitales para proyecciones postero-anterior de tórax. (2022).

https://www.researchgate.net/publication/374724147_determinacion_de_la_calidad_de_imagenes_clinicas_digitales_para_proyecciones_postero-anterior_de_torax

Machado Acuña, F., Salas Blanco, R., & Rivero Pons, B. E. (2023). Consideraciones teóricas sobre la radiografía digital como medio diagnóstico. *Medisan*, 27(4).

Machado Acuña, F., Salas Blanco, R., & Rivero Pons, B. E. (2023). Consideraciones teóricas sobre la radiografía digital como medio diagnóstico. *Medisan*, 27(4).

Machado, F., Salas R., Rivero B., (2023), Consideraciones teóricas sobre la radiografía digital como medio de diagnóstico. <https://www.redalyc.org/journal/3684/368475632011/html/>

Manguña, J.L., Verona, M., Gomero, C.R., Velez J (2021). Factores asociados a hallazgos anormales en radiografías digitales de tórax en trabajadores asintomáticos en Lima, Perú. <https://dialnet.unirioja.es/servlet/articulo?codigo=7975221>

Marais, J., Venkatakrishna, S. S. B., Calle-Toro, J. S., Goussard, P., Eber, E., & Andronikou, S. (2023). Patient rotation chest X-rays and the consequences of misinterpretation in paediatric radiology. *Paediatric Respiratory Reviews*, 47, 41–50. <https://doi.org/10.1016/j.prrv.2023.05.003>

Martinez Sagasta, Carlos. (2006). Estandarización de Procesos Asistenciales.

Martínez, P. J. C. (2015). Calidad de las radiografías digitales de tórax postero–anterior en el Hospital Nacional Dos de Mayo. Octubre–Diciembre 2014 (Doctoral dissertation, Universidad Nacional Mayor de San Marcos).

Melgar Tipiani, A. M. (2024). Costos y errores de imágenes radiográficas digitales en el servicio de diagnóstico por imágenes del Instituto Nacional de Rehabilitación. “Dra. Adriana Rebaza Flores” Amistad Perú-Japón, Lima-2021.

Mesa-Guzmán, M. A. (2021). Impacto de intervenciones quirúrgicas sobre enfermedad benigna en el cribado de cáncer de pulmón.

NIBIB. (2022). Rayos X. National Institute of Biomedical Imaging and Bioengineering.

<https://www.nibib.nih.gov/espanol/temas-cientificos/rayos-x>

Olmedo, M.I., Revista enfermería neonatal (2021). Evaluación Radiologica de los catéteres centrales en neonatología. <https://research.ebsco.com/c/qcagk4/viewer/pdf/ku7w5arw5v>

Pardellans, J. P., Pedemonte, J. C. C., & Layret, J. L. (1994). Sistemas de archivo y comunicación de imagen en radiología. Radiología, 67-76.

Problemas comunes al realizar rayos x y cómo solucionarlos. (2020, noviembre 9).

Promedco.com; Promedco. <https://www.promedco.com/noticias/problemas-comunes-al-realizar-rayos-x>

PRODUCCION Y TRATAMIENTO DE IMAGENES DIAGNOSTICAS. (2016). Blogspot.com.

<https://prduccion.blogspot.com/2016/05/proyeccion-factores-tecnicos-v.html>

Radiological Society of North America (RSNA), & American College of Radiology (ACR).

(2022). Rayos X del tórax. Radiologyinfo.org.

<https://www.radiologyinfo.org/es/info/chestrad>

Ramírez, A., et al. (2024). Impacto de los errores diagnósticos por mal posicionamiento del paciente, en estudios radiográficos de columna. [Diplomado de profundización para grado]. Repositorio Institucional UNAD.

<https://repository.unad.edu.co/handle/10596/62605>

Revista Médica Sinergia Vol.6, Núm.4 file:///C:/Users/leona/Downloads/665-

Texto%20del%20art%C3%ADculo-5967-2-10-20220709%20(1).pdf

Reyes J., Landaeta L., Gasperi R,J., (2015). Calidad de imagen de las radiografías de tórax.

<https://dialnet.unirioja.es/servlet/articulo?codigo=6570463>

Rodriguez, A., Martínez, L., & Alvarado, S. R. (2023). Uso de nuevas tecnologías en Radiología

e imágenes diagnósticas y su relación con las competencias profesionales y/o perfil de

egreso del Licenciado en Radiología de Panamá y Latinoamérica en los últimos 15 años.

Ciencia Latina revista Científica Multidisciplinar, 7(1), 6762-6788.

Self, WH, Courtney, DM, McNaughton, CD, Wunderink, RG y Kline, JA (2013). Alta

discordancia entre la radiografía de tórax y la tomografía computarizada para la detección

de opacidades pulmonares en pacientes de urgencias: implicaciones para el diagnóstico

de neumonía. The American journal of emergency medicine , 31 (2), 401-405.

Slone, R. M., Van Metter, R., Senol, E., Muka, E., & Pilgram, T. K. (1996). Effect of exposure

variation on the clinical utility of chest radiographs. Radiology, 199(2), 497–504.

<https://doi.org/10.1148/radiology.199.2.8668802>

Susi, V. C. (2020). Ventajas de la Radiología Digital en pacientes politraumatizados.

Temsah, M.-H., Al-Eyadhy, A., Alsohime, F., Nassar, S. M., AlHoshan, T. N., Alebdi, H. A.,

Almojel, F., AlBattah, M. A., Narayan, O., Alhaboob, A., Hasan, G. M., & Abujamea, A.

(2021). Unintentional exposure and incidental findings during conventional chest

radiography in the pediatric intensive care unit. Medicine, 100(9), e24760.

<https://doi.org/10.1097/md.00000000000024760>

Tobar, J,F., Benitez Paz, F., Leon Trochez A., Tórax inestable, perspectiva de manejo (2008).

<https://dialnet.unirioja.es/servlet/articulo?codigo=6544729>

Vasquez Gaibor, A,A., Reinoso Tapia, S,C., Lliguichuzca, Calle M,N, Cedeño Caballero J,V.,
Neumonía asociada a ventilación mecánica (2019).

<https://dialnet.unirioja.es/servlet/articulo?codigo=7116504>

Vítolo, F., & Gancedo., E. (2009). ERRORES DIAGNÓSTICOS EN RADIOLOGÍA. Biblioteca
Virtual NOBLE.

<http://asegurados.descargas.nobleseguros.com/download/posts/November2017/KsrnKY>

WelN9G5YBmeXOs.pdf

Zander, D. S., & Farver, C. F. (Eds.). (2018). Patología pulmonar. Elsevier Health Sciences.