

**Importancia Del Radiodiagnóstico en Patologías Cerebrales Fetales En Gestantes Entre
Las 21 Y Las 32 Semanas De Gestación**

Mayra Alejandra Rios García

Nathaly Moran Saldarriaga

Asesor

Luis Arboleda

Universidad Nacional Abierta y a Distancia UNAD

Escuela de Ciencias de la Salud ECISA

Tecnología en Radiología e Imágenes Diagnosticas

2025

Resumen

La imagenología del cerebro fetal es uno de los pilares de la medicina prenatal y el diagnóstico de patologías cerebrales que afectan de manera significativa el desarrollo cognitivo y neuronal del feto. Un diagnóstico prenatal oportuno puede aportar en la toma de decisiones de continuidad o no con la gestación, o de posibles tratamientos y preparación para el momento del nacimiento, contribuyendo a la mejora del pronóstico neonatal y la toma de decisiones clínicas.

Palabras clave: Cerebro fetal, resonancia cerebral, neurosonografía, estudios cerebrales fetales, radiodiagnóstico prenatal.

Abstract

Fetal brain imaging is one of the pillars of prenatal medicine and the diagnosis of brain pathologies that significantly affect the cognitive and neuronal development of the fetus. A timely prenatal diagnosis can contribute to decisions about whether to continue with the pregnancy, possible treatments, and preparation for the moment of birth, contributing to improved neonatal prognosis and clinical decision-making.

Keywords: Fetal brain, brain resonance, neurosonography, fetal brain studies, prenatal radiodiagnosis.

Tabla de Contenido

Introducción	7
Justificación	8
Objetivos.....	9
Objetivo General.....	9
Objetivos Específicos	9
¿Cómo Contribuye el Radiodiagnóstico a la Identificación Temprana y Manejo de Patologías Cerebrales En Fetos Durante El Segundo Y Tercer Trimestre Del Embarazo?	10
Desarrollo Del Radiodiagnóstico Prenatal y Evolución de la Medicina para Diagnóstico de Patologías Cerebrales Fetales	10
La Implementación del Ultrasonido Como Medida Gold Standard para el Diagnóstico Prenatal	10
Uso de la Resonancia Magnética como Diagnóstico Prenatal y el Rol del Tecnólogo dentro del Radiodiagnóstico por Ultrasonido y RM.....	10
Importancia de Cualificación del Tecnólogo en la Implementación del Radiodiagnóstico, Técnicas y Métodos Efectivos y Eficaces que Aporten en el Diagnóstico Prenatal y Cómo Disminuir, Minimizar o Tratar los Artefactos por Movimientos Generados en la Imagen por Resonancia	12
Actualización Constante en Neurodiagnóstico Prenatal.....	12
Importancia del Radiodiagnóstico en Patologías Cerebrales Fetales entre las 21 y 32 Semanas de Gestación.....	13
Limitaciones Técnicas	14
Limitaciones Logísticas.....	15

Limitaciones de Accesibilidad en Zonas Rurales	15
Limitaciones Éticas.....	15
Marco Teórico y Conceptual	17
El Desarrollo Cerebral Fetal	17
Radiodiagnóstico Prenatal: Definición y Herramientas	17
Importancia del Diagnóstico Precoz.....	18
Rol Del Radiodiagnóstico en la Toma de Decisiones Clínicas	19
Diagnóstico Prenatal por Ultrasonido.....	19
Diagnóstico Prenatal por RMN	22
Conclusiones	28
Recomendaciones	29
Referencias Bibliográficas	30

Lista de Figuras

Figura 1 <i>Neurosonografía fetal</i>	19
Figura 2 <i>Neurosonografía fetal</i>	20
Figura 3 <i>Neurosonografía fetal</i>	20
Figura 4 <i>Neurosonografía fetal</i>	21
Figura 5 <i>Neurosonografía fetal</i>	21
Figura 6 <i>RMN obstétrica</i>	22
Figura 7 <i>RMN obstétrica</i>	23
Figura 8 <i>RMN obstétrica</i>	24
Figura 9 <i>RMN obstétrica</i>	24
Figura 10 <i>RMN obstétrica</i>	25
Figura 11 <i>RMN obstétrica</i>	25
Figura 12 <i>RMN obstétrica</i>	26

Introducción

La imagenología del cerebro fetal representa una de las áreas más fascinantes y sensibles dentro de la medicina prenatal. A través de ella, es posible observar el desarrollo neurológico del feto y detectar alteraciones que podrían afectar su vida incluso antes de nacer. Este tipo de diagnóstico temprano permite orientar decisiones médicas, emocionales y familiares que impactan directamente el futuro del recién nacido.

Como tecnóloga en imágenes diagnósticas, reconozco la importancia de nuestra labor dentro de este proceso. No solo somos quienes ejecutamos los estudios con precisión técnica, sino también quienes brindamos apoyo humano y profesional en momentos de alta carga emocional para las gestantes y sus familias. Comprender la relevancia de una imagen clara y bien realizada puede marcar la diferencia entre un diagnóstico certero o una interpretación equivocada.

Por eso, el estudio de la imagenología cerebral fetal no solo representa un reto tecnológico, sino también una oportunidad para resaltar el rol del tecnólogo como pieza clave en el trabajo interdisciplinario que busca garantizar un diagnóstico oportuno, ético y de calidad en beneficio del binomio madre-hijo.

Justificación

El neurodiagnóstico cerebral fetal mediante técnicas de imagen, como el ultrasonido y la resonancia magnética, constituye una herramienta fundamental para la evaluación temprana del desarrollo neurológico intrauterino.

La detección oportuna de anomalías estructurales y funcionales del sistema nervioso central durante la gestación no solo facilita una planificación más efectiva del manejo perinatal, sino que también contribuye de manera significativa a la toma de decisiones clínicas informadas y al asesoramiento adecuado a los padres.

Con el avance de la tecnología, el ultrasonido obstétrico ha demostrado ser una técnica accesible, no invasiva y de bajo costo, ampliamente utilizada en el monitoreo prenatal. No obstante, en situaciones que requieren evaluaciones más detalladas o cuando los hallazgos ecográficos son inciertos, la resonancia magnética fetal se consolida como un complemento diagnóstico de alta precisión, permitiendo una caracterización más exacta de las estructuras cerebrales fetales.

El presente trabajo monográfico se justifica en la necesidad de profundizar en el conocimiento, comparación y aplicación clínica de estas técnicas de neuroimagen, con el objetivo de destacar su relevancia en la práctica médica actual. Asimismo, se busca fomentar la reflexión sobre su uso ético, la disponibilidad tecnológica y las implicancias sociales que conlleva un diagnóstico temprano en el contexto del neurodesarrollo fetal.

Objetivos

Objetivo General

Analizar y comparar la utilidad diagnóstica del ultrasonido y la resonancia magnética en la evaluación del desarrollo cerebral fetal, destacando su relevancia en la detección temprana de anomalías del sistema nervioso central.

Objetivos Específicos

Describir las principales técnicas de neuroimagen utilizadas en el diagnóstico cerebral fetal, con énfasis en el ultrasonido y la resonancia magnética.

Examinar las ventajas, limitaciones y aplicaciones clínicas de cada técnica en diferentes contextos obstétricos.

Identificar las patologías neurológicas fetales más comunes que pueden detectarse mediante ultrasonido y resonancia.

Comparar la efectividad diagnóstica del ultrasonido versus la resonancia magnética en la detección de anomalías cerebrales prenatales.

Reflexionar sobre la importancia del diagnóstico precoz en el pronóstico neurológico del recién nacido y en la toma de decisiones clínicas perinatales.

¿Cómo Contribuye el Radiodiagnóstico a la Identificación Temprana y Manejo de Patologías Cerebrales En Fetos Durante El Segundo Y Tercer Trimestre Del Embarazo?

Durante el desarrollo embriogénico, uno de los primeros órganos que se forma es el cerebro y la medula espinal, lo cual hace que su desarrollo sea continuo y progresivo.

Desarrollo Del Radiodiagnóstico Prenatal y Evolución de la Medicina para Diagnóstico de Patologías Cerebrales Fetales

Con el paso del tiempo y la evolución de la imagenología diagnóstica se han implementado múltiples formas de diagnóstico prenatal, uno de los más utilizados para el neurodiagnóstico prenatal ha sido el ultrasonido neurológico, también conocido como neurosonografía, y la implementación de la resonancia magnética obstétrica debido a que estos métodos diagnósticos no utilizan radiación ionizante lo que los hace seguros para los diagnósticos durante el periodo de gestación.

La Implementación del Ultrasonido Como Medida Gold Standard para el Diagnóstico Prenatal

Se usa como estudio primario debido a su alta eficiencia en neurodiagnóstico y su seguridad para el diagnóstico prenatal ya que no emite radiación ionizante. No hay estudios que confirmen que el uso constante del ultrasonido pueda generar daños o lesiones fetales.

Uso de la Resonancia Magnética como Diagnóstico Prenatal y el Rol del Tecnólogo dentro del Radiodiagnóstico por Ultrasonido y RM

Es importante el uso de resonancia magnética cerebral fetal dentro del radiodiagnóstico prenatal de enfermedades o lesiones cerebrales ya que, aunque el ultrasonido es seguro y funciona muy bien, la RM nos permite establecer lesiones a nivel de tejidos blandos de manera

más clara, identificar posibles sangrados o lesiones a nivel del tejido neuronal y compromiso nervioso.

Importancia de Cualificación del Tecnólogo en la Implementación del Radiodiagnóstico, Técnicas y Métodos Efectivos y Eficaces que Aporten en el Diagnóstico Prenatal y Cómo Disminuir, Minimizar o Tratar los Artefactos por Movimientos Generados en la Imagen por Resonancia

Si bien es cierto que la lectura de informes y diagnóstico hacen parte del rol del radiólogo, el tecnólogo de imágenes diagnósticas debe estar en la capacidad de identificar lesiones a nivel neuronal, y debe contar con la calificación de obtener imágenes de RM que contribuyan a la identificación de patologías y disminución de tiempos de toma de estudio teniendo en cuenta que el feto es un paciente dinámico que no siempre va a estar en una misma posición.

Actualización Constante en Neurodiagnóstico Prenatal

Al conocer que el cerebro fetal es un órgano que evoluciona y cambia durante todo el periodo embriogénico y fetal, es importante la constante actualización de conocimientos por parte del personal involucrado en la atención.

Importancia del Radiodiagnóstico en Patologías Cerebrales Fetales entre las 21 y 32

Semanas de Gestación

El diagnóstico prenatal ha evolucionado significativamente gracias al desarrollo de técnicas de imagen como la ecografía de alta resolución y la resonancia magnética fetal (RMF), permitiendo una evaluación más precisa del desarrollo del sistema nervioso central (SNC) del feto. Este avance es especialmente relevante durante el período comprendido entre las semanas 21 y 32 de gestación, etapa crítica en la maduración cerebral.

La ecografía obstétrica sigue siendo la herramienta de primera línea por su accesibilidad, seguridad y eficacia en la detección de anomalías estructurales. Sin embargo, presenta limitaciones ante hallazgos dudosos o en condiciones desfavorables de visualización, como obesidad materna o posición fetal. “En estos casos, la RMF se convierte en una técnica complementaria de gran valor diagnóstico, ya que permite evaluar el parénquima cerebral con mayor resolución y sin los riesgos asociados a la radiación ionizante (Glenn, 2011)”.

Según Milani et al. (2021), “la RMF es especialmente útil en la caracterización de patologías como la agenesia del cuerpo calloso, ventriculomegalia, lisencefalia, migraciones neuronales anómalas y otras malformaciones congénitas del SNC”. La posibilidad de realizar estudios entre las semanas 21 y 32 permite intervenir a tiempo en el manejo del embarazo, ofreciendo asesoramiento multidisciplinario y planificación neonatal especializada.

Las guías de la Sociedad Internacional de Ultrasonido en Obstetricia y Ginecología (ISUOG, 2021) recomiendan “la aplicación de la RMF como un método complementario cuando la ecografía sugiere anomalías, o cuando se necesita información adicional sobre estructuras cerebrales como el vermis cerebeloso, el cuerpo calloso o la sustancia blanca”. Esta evaluación

permite tomar decisiones informadas respecto a la continuación del embarazo, el tipo de parto y la atención especializada del recién nacido.

En cuanto a la seguridad, la RMF no representa riesgos significativos para el feto, siempre que se sigan las recomendaciones clínicas. Diversos estudios, como el de Salazar y Sanhueza (2009), han demostrado que “los procedimientos de diagnóstico por imágenes durante el embarazo, incluyendo la resonancia, no generan efectos adversos sobre el desarrollo fetal cuando son indicados correctamente”. Del mismo modo, la Comisión Internacional de Protección Radiológica (ICRP, 2000) señala que “las dosis utilizadas en los procedimientos de imagen diagnóstica son muy bajas para causar daño fetal”.

En Latinoamérica, experiencias como la reportada por Rincón y Restrepo (2017) en Colombia destacan el impacto positivo de la implementación de la resonancia magnética fetal (RMF) en la detección precoz de patologías cerebrales, mejorando el pronóstico clínico mediante un enfoque perinatal integral. “La aplicación temprana de técnicas de neuroimagen permite, además, orientar un acompañamiento médico, psicológico y ético adecuado a los padres, garantizando la toma de decisiones informadas y la planificación de intervenciones perinatales especializadas” (ISUOG, 2021; Salazar & Sanhueza, 2009).

En conclusión, el radiodiagnóstico, especialmente a través de la ecografía avanzada y la resonancia magnética fetal, desempeña un papel esencial en la identificación de patologías cerebrales.

Limitaciones Técnicas

La ultrasonografía depende de la experiencia del operador y de la calidad del equipo.

Factores como la posición fetal, el índice de masa corporal materno, el oligohidramnios y la osificación progresiva del cráneo reducen la visibilidad de las estructuras cerebrales.

Esto puede llevar a diagnósticos incompletos o a que ciertas malformaciones solo se identifiquen de forma tardía, incluso en el tercer trimestre.

Limitaciones Logísticas

La resonancia magnética (RM) fetal, aunque es un método con mayor precisión, no está disponible de forma rutinaria en muchos servicios de salud.

La necesidad de remitir a la gestante a un centro de referencia incrementa los tiempos de diagnóstico.

Estas demoras retrasan la confirmación y dificultan el inicio temprano de un plan de manejo integral.

Limitaciones de Accesibilidad en Zonas Rurales

Los establecimientos rurales y periféricos suelen carecer de equipos de resonancia y de especialistas en neurosonografía.

Las gestantes deben desplazarse largas distancias hacia ciudades principales, lo cual implica costos económicos, barreras de transporte y pérdida de oportunidades de detección temprana.

Esta inequidad acentúa las diferencias en el acceso a diagnóstico y cuidado perinatal oportuno.

Limitaciones Éticas

El diagnóstico temprano de anomalías graves plantea dilemas complejos:

Hallazgos inciertos pueden generar ansiedad materna y familiar.

Un diagnóstico precoz abre la discusión sobre la interrupción voluntaria del embarazo en los países donde es legal, lo que requiere información clara y acompañamiento.

El diagnóstico tardío, por el contrario, limita las opciones de decisión y puede dejar a la familia con menos alternativas.

Estos aspectos obligan a los profesionales a mantener un equilibrio entre la necesidad de informar con transparencia, el respeto por la autonomía de la gestante y la equidad en el acceso a tecnologías avanzadas.

Marco Teórico y Conceptual

El Desarrollo Cerebral Fetal

El sistema nervioso central (SNC) comienza a formarse en las primeras semanas de gestación y continúa su desarrollo durante todo el embarazo. Entre las semanas 21 y 32, el cerebro fetal experimenta importantes procesos como la migración neuronal, la formación de surcos y circunvoluciones, y el inicio de la mielinización. Alteraciones en estas etapas pueden dar lugar a patologías cerebrales graves, como malformaciones del tubo neural, hidrocefalia, ventriculomegalia, lisencefalia, entre otras.

Radiodiagnóstico Prenatal: Definición y Herramientas

El radiodiagnóstico prenatal se refiere al uso de técnicas de imagen para evaluar el estado del feto durante la gestación. Las dos principales herramientas en este campo son la ecografía obstétrica y la resonancia magnética fetal (RMF). La ecografía es el método de primera línea debido a su disponibilidad, seguridad y costo. Sin embargo, la RMF ofrece mayor resolución anatómica del encéfalo fetal, permitiendo una evaluación más detallada de patologías cerebrales complejas.

Las malformaciones del Sistema Nervioso Central (SNC) son unas de las malformaciones congénitas más frecuentes y, entre ellas, los defectos del tubo neural, afectando 0,1-0,2% de los recién nacidos. A pesar de que la incidencia de las anomalías intracraneales es incierta porque algunas de estas no se manifiestan y detectan postnatalmente hasta edades más tardías, a partir de estudios de seguimiento a largo plazo se estima que podrían presentarse en alrededor de 1 de cada 100 recién nacidos. Son la segunda causa de discapacidad en la infancia y el origen de lesiones severas y permanentes sin posibilidad de plantear opciones terapéuticas en la mayor parte de los casos.

El desarrollo del SNC presenta unas peculiaridades diferenciales del resto de los órganos: el desarrollo de las diferentes estructuras se mantiene durante toda la gestación y prosigue después del nacimiento. Por esta razón es especialmente vulnerable a cualquier insulto que se pueda presentar durante la gestación (infecciones, traumatismos, hipoxia...) lo que pueden conllevar a lesiones o alteraciones importantes a nivel de su desarrollo. Por lo tanto, en la evaluación prenatal del SNC y de sus anomalías debe tenerse en cuenta que:

Los patrones de normalidad del SNC cambian con la edad gestacional, por lo que se debe estar familiarizado con el aspecto normal del SNC en distintas edades gestacionales.

Las lesiones son progresivas: pasa un tiempo desde que se presenta la situación de riesgo o insulto hasta que la anomalía se evidencia en la imagen; y a la vez, la imagen cambia en función del tiempo que ha pasado desde la exposición y la evaluación

Importancia del Diagnóstico Precoz

El diagnóstico temprano de anomalías cerebrales es crucial para el pronóstico neurológico postnatal. Permite a los profesionales de la salud tomar decisiones informadas sobre el manejo del embarazo, preparar a los padres y planificar las intervenciones médicas necesarias. Además, puede influir en la elección del lugar del parto y en el tipo de atención neonatal inmediata que se requiera.

A nivel global, los defectos del tubo neural (DTN) presentan prevalencias medias entre 10 y 25 por 10.000 nacimientos, con amplia variabilidad regional; en las Américas se han descrito rangos de 3,3 a 27,9 por 10.000 y descensos del 33–59% tras la fortificación con ácido fólico en varios países latinoamericanos. La ventriculomegalia fetal se estima en 0,3–1,5 por 1.000 embarazos, mientras que las anomalías de la fosa posterior y la agenesia del cuerpo calloso son menos frecuentes y de detección prenatal más tardía. Los retrasos diagnósticos se asocian a

limitaciones inherentes al ultrasonido —dependencia del operador, posición fetal, oligohidramnios, IMC materno elevado y osificación craneal— y a la disponibilidad de técnicas complementarias. La resonancia magnética (RM) fetal, indicada como complemento del ultrasonido, incrementa la concordancia diagnóstica con el posnatal ($\approx 80\%$ vs. 54% con ultrasonido) y aporta hallazgos adicionales que pueden modificar el consejo y el pronóstico, especialmente al final del segundo y en el tercer trimestre.

Rol Del Radiodiagnóstico en la Toma de Decisiones Clínicas

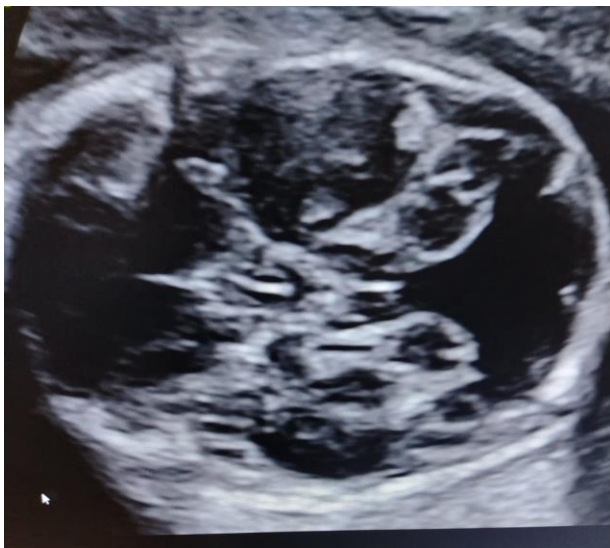La información proporcionada por la imagenología permite clasificar la gravedad de la patología, identificar posibles síndromes asociados y orientar la necesidad de estudios genéticos. Asimismo, el seguimiento mediante imagen repetida entre las semanas 21 y 32 es fundamental para evaluar la progresión o resolución de hallazgos detectados inicialmente.

Diagnóstico Prenatal por Ultrasonido

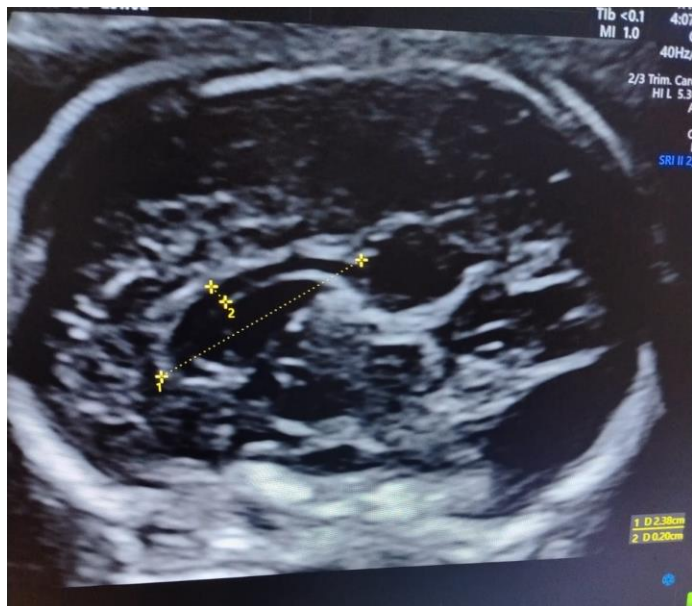
Lista de Figuras

Figura 1

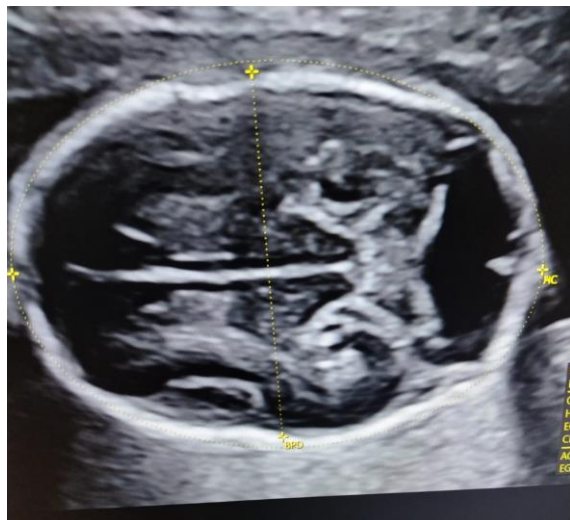
Neurosonografía fetal



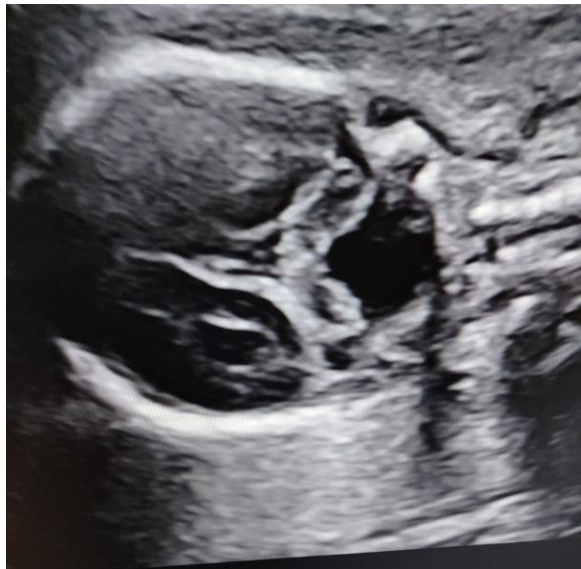Nota. Imagen De Ultrasonido Fetal Clínica Versalles (*Comunicación Personal, 2025*)

Figura 2*Neurosonografía fetal*

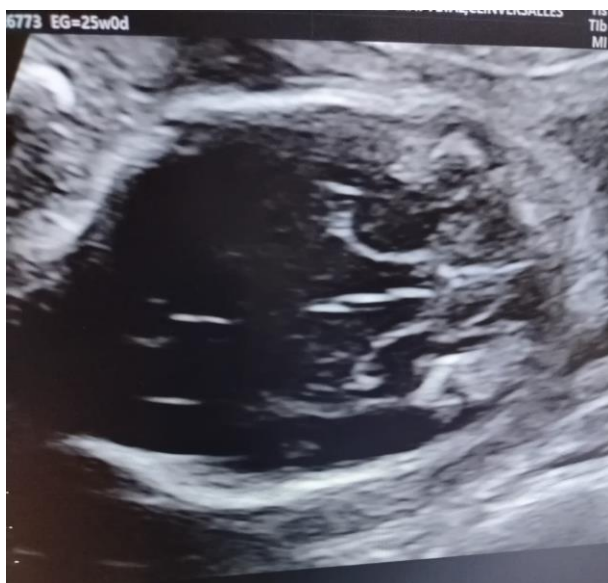Nota. Imagen De Ultrasonido Fetal Clínica Versalles (Comunicación Personal, 2025)

Figura 3*Neurosonografía fetal*

Nota. Imagen De Ultrasonido Fetal Clínica Versalles (Comunicación Personal, 2025)

Figura 4*Neurosonografía fetal*

Nota. Imagen De Ultrasonido Fetal Clínica Versalles (Comunicación Personal, 2025)

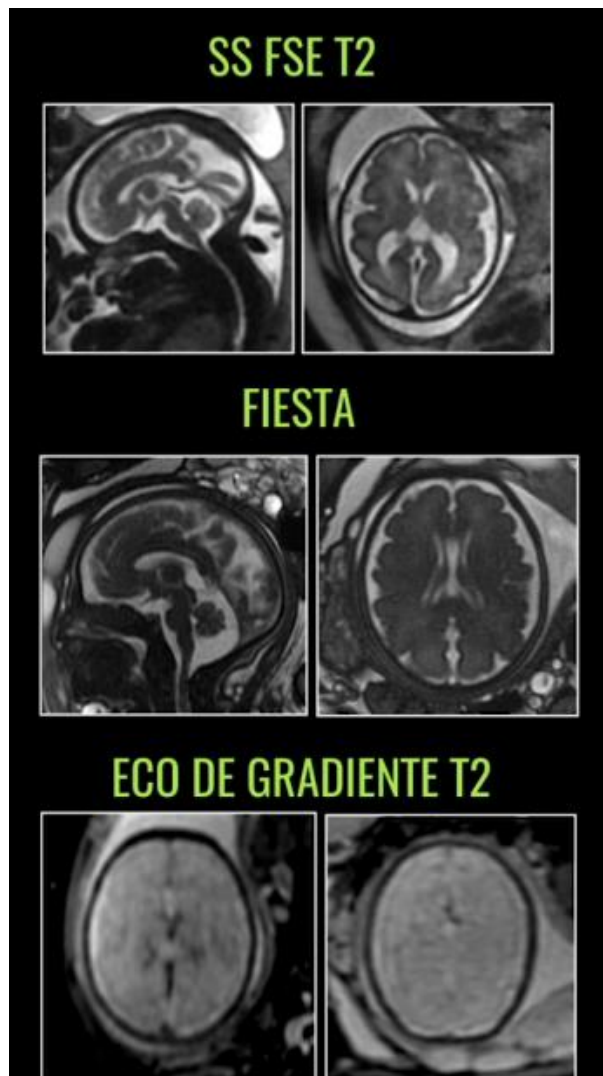
Figura 5*Neurosonografía fetal*

Nota. Imagen De Ultrasonido Fetal Clínica Versalles (Comunicación Personal, 2025)

Diagnóstico Prenatal por RMN

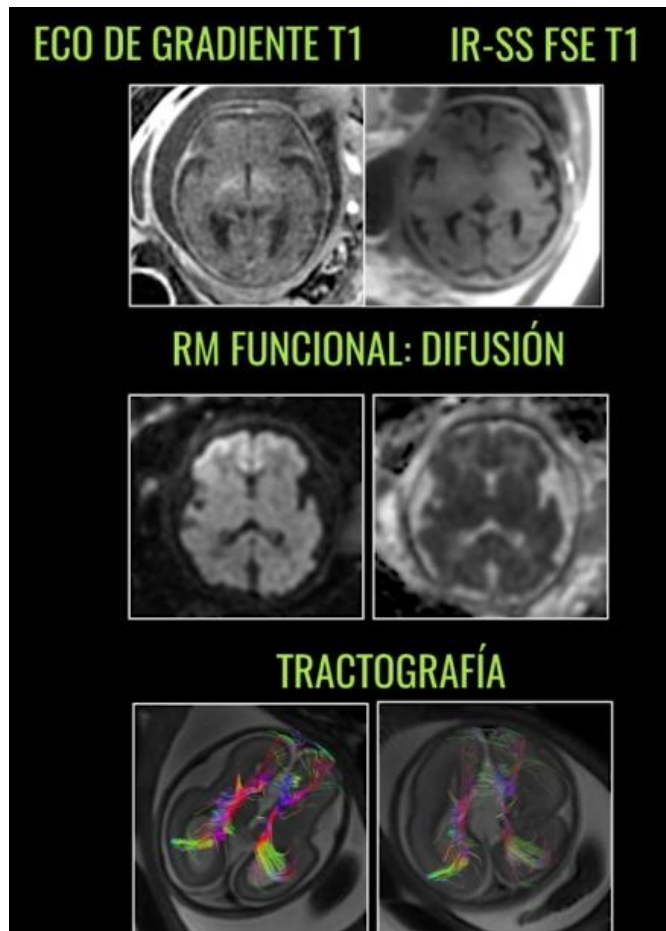
Figura 6

RMN Obstétrica



Nota. Imágenes de resonancia magnética obstétrica en diferentes secuencias. *Tomado de:*

Rodríguez, MR (1970, 1 de enero). Utilidad de la resonancia magnética fetal en el diagnóstico prenatal. Doryos; nombre del blog. <https://www.doryos.com/utilidad-de-la-resonancia-magnetica-fetal-en-el-diagnostico-prenatal/>

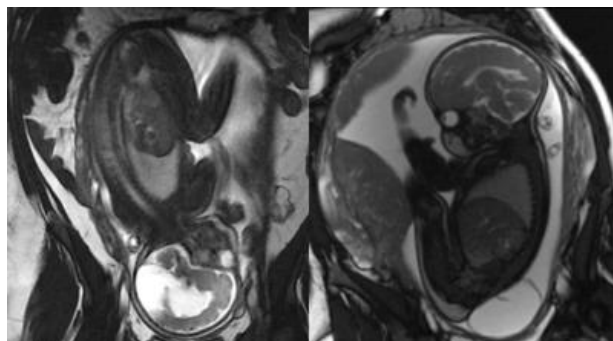
Figura 7*RMN Obstétrica*

Nota. Imágenes de resonancia magnética obstétrica en diferentes secuencias. *Tomado de:*

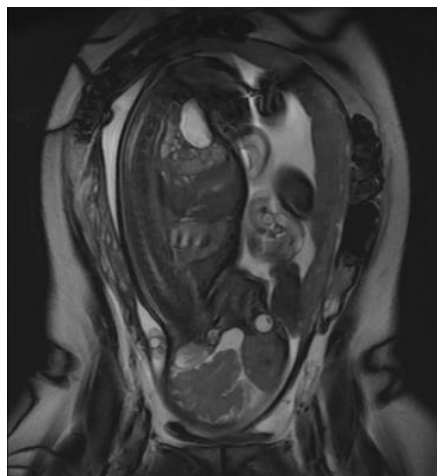
Rodríguez, MR (1970, 1 de enero). Utilidad de la resonancia magnética fetal en el diagnóstico

prenatal. Doryos; nombre del blog. <https://www.doryos.com/utilidad-de-la-resonancia->

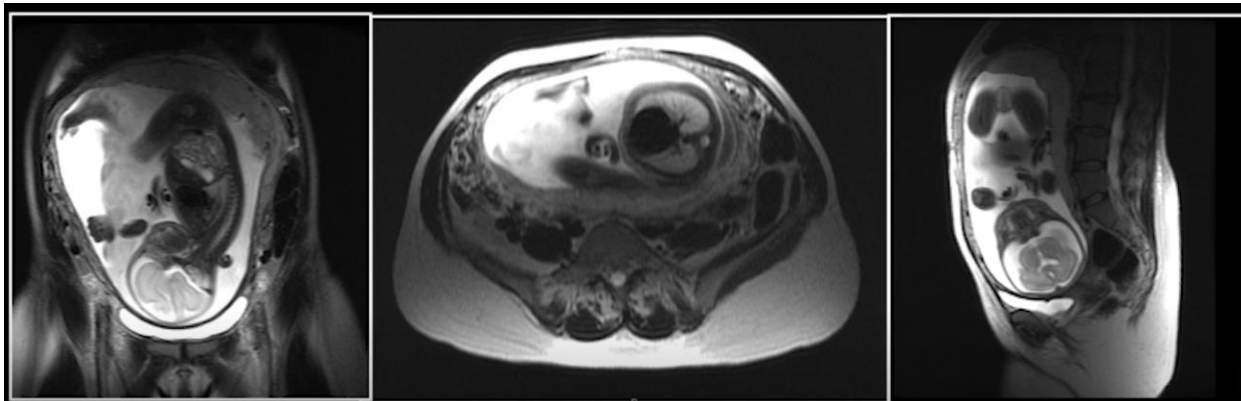
[magnetica-fetal-en-el-diagnostico-prenatal/](https://www.doryos.com/utilidad-de-la-resonancia-magnetica-fetal-en-el-diagnostico-prenatal/)

Figura 8*RMN Obstétrica*

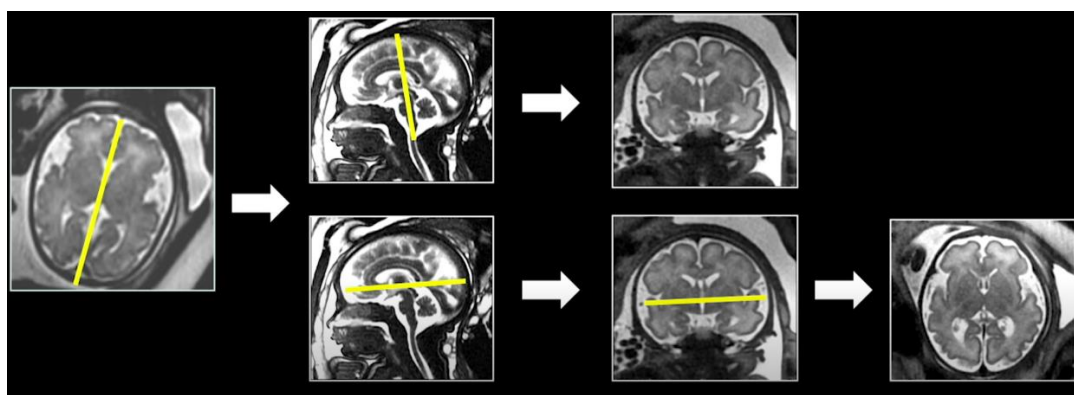
Nota. Imágenes de resonancia magnética obstétrica en diferentes secuencias. *Tomado de:* Rodríguez, MR (1970, 1 de enero). Utilidad de la resonancia magnética fetal en el diagnóstico prenatal. Doryos; nombre del blog. <https://www.doryos.com/utilidad-de-la-resonancia-magnetica-fetal-en-el-diagnostico-prenatal/>

Figura 9*RMN Obstétrica*

Nota. Imágenes de resonancia magnética obstétrica en diferentes secuencias. *Tomado de:* Rodríguez, MR (1970, 1 de enero). Utilidad de la resonancia magnética fetal en el diagnóstico prenatal. Doryos; nombre del blog. <https://www.doryos.com/utilidad-de-la-resonancia-magnetica-fetal-en-el-diagnostico-prenatal/>

Figura 10*RMN Obstétrica*

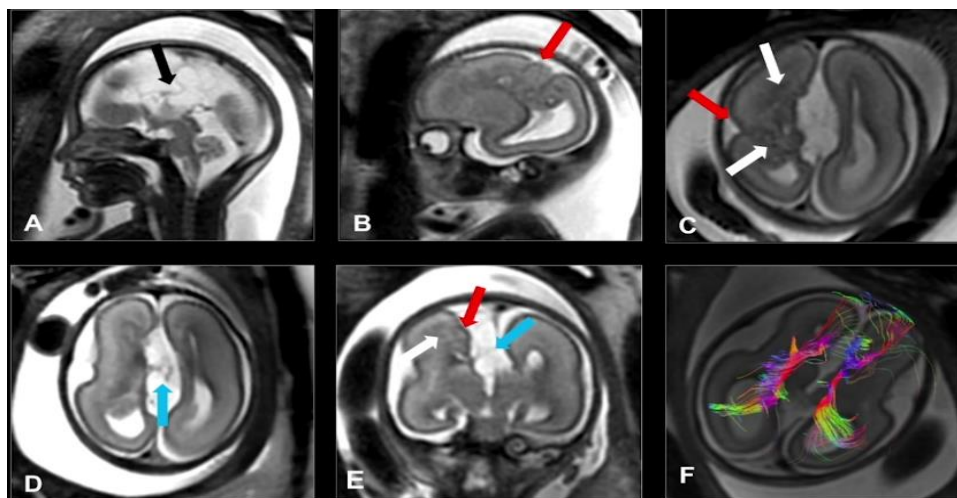
Nota. Imágenes de resonancia magnética obstétrica en diferentes secuencias. *Tomado de:* Rodríguez, MR (1970, 1 de enero). Utilidad de la resonancia magnética fetal en el diagnóstico prenatal. Doryos; nombre del blog. <https://www.doryos.com/utilidad-de-la-resonancia-magnetica-fetal-en-el-diagnostico-prenatal/>

Figura 11*RMN Obstétrica*

Nota. Imágenes de resonancia magnética obstétrica en diferentes secuencias. *Tomado de:* Rodríguez, MR (1970, 1 de enero). Utilidad de la resonancia magnética fetal en el diagnóstico prenatal. Doryos; nombre del blog. <https://www.doryos.com/utilidad-de-la-resonancia-magnetica-fetal-en-el-diagnostico-prenatal/>

Figura 12

RMN Obstétrica



Nota. Imágenes de resonancia magnética obstétrica en diferentes secuencias. *Tomado de:* Rodríguez, MR (1970, 1 de enero). Utilidad de la resonancia magnética fetal en el diagnóstico prenatal. Doryos; nombre del blog. <https://www.doryos.com/utilidad-de-la-resonancia-magnetica-fetal-en-el-diagnostico-prenatal/>

Radiodiagnóstico

Rama de la medicina que utiliza técnicas de imagen para observar estructuras internas del cuerpo. En el ámbito prenatal, incluye ecografías y resonancia magnética fetal.

Ecografía Obstétrica

Técnica de imagen que utiliza ultrasonido para visualizar al feto dentro del útero. Es la herramienta más común para el seguimiento del embarazo.

Resonancia Magnética Fetal (RMF)

Técnica no invasiva que utiliza campos magnéticos y ondas de radio para obtener imágenes detalladas del feto, en especial del cerebro.

Patologías Cerebrales Fetales

Anomalías estructurales o funcionales que afectan al sistema nervioso central del feto. Pueden ser congénitas o adquiridas durante la gestación.

Segundo y Tercer Trimestre del Embarazo

Etapas del embarazo que comprenden desde la semana 13 a la 28 (segundo trimestre) y de la 29 en adelante (tercer trimestre). El periodo entre las semanas 21 y 32 es clave para el desarrollo cerebral.

Seguridad en Estudios por Imágenes Durante el Embarazo

Las técnicas como la ecografía y la RMF se consideran seguras en gestantes. Según la Comisión Internacional de Protección Radiológica (ICRP, 2000), los procedimientos diagnósticos bien indicados no riesgos relevantes para el feto, siempre que se respeten los protocolos de seguridad.

Conclusiones

La imagenología del cerebro fetal ha demostrado ser una herramienta muy valiosa dentro de la medicina prenatal, ya que permite observar con claridad el desarrollo del sistema nervioso del feto y detectar alteraciones que podrían influir en su salud futura. Gracias a estos estudios, es posible orientar decisiones médicas y familiares con mayor seguridad y preparar los cuidados necesarios desde antes del nacimiento.

Desde mi experiencia y formación como tecnóloga en imágenes diagnósticas, considero que nuestro papel en este proceso es fundamental. Somos quienes garantizamos la calidad técnica de los estudios y apoyamos de manera directa al equipo médico y a la paciente. Un examen bien realizado puede marcar la diferencia entre un diagnóstico temprano y una complicación no detectada.

Por eso, más allá de la tecnología, este campo nos recuerda la importancia del compromiso humano, la ética profesional y la sensibilidad frente a cada caso. La imagenología fetal no solo aporta a la ciencia, sino que también reafirma el valor del tecnólogo como un profesional clave en la protección de la vida desde sus primeras etapas.

Recomendaciones

Fortalecer la Formación del Tecnólogo en Imágenes Diagnósticas en temas relacionados con la imagenología fetal, para garantizar estudios más precisos y una mejor interpretación de los hallazgos en apoyo al diagnóstico médico.

Promover la Actualización Continua en el manejo de equipos de alta complejidad, ya que el avance tecnológico exige que los profesionales mantengan sus conocimientos al día para ofrecer una atención de calidad.

Fomentar el Trabajo Interdisciplinario entre tecnólogos, médicos radiólogos, ginecólogos y neonatólogos, con el fin de mejorar la comunicación y la toma de decisiones durante el proceso de diagnóstico prenatal.

Garantizar un Trato Humano y Empático hacia las gestantes y sus familias, reconociendo la carga emocional que implica la posibilidad de un diagnóstico fetal complejo.

Impulsar la Investigación y la Educación en Imagenología Fetal, buscando no solo el dominio técnico, sino también una mayor comprensión ética y social del impacto que tienen estos estudios en la salud materno-fetal.

Referencias Bibliográficas

- Albrecht, J. L., & Barnewolt, C. E. (2024). *Fetal MRI: Current applications and future directions*. *Pediatric Radiology*, 54(2), 225–238. <https://doi.org/10.1007/s00247-023-05712-4>
- Blaicher, W., Prayer, D., & Mittermayer, C. (2023). *Fetal magnetic resonance imaging versus ultrasound: Diagnostic accuracy in CNS anomalies*. *Ultrasound in Obstetrics & Gynecology*, 62(3), 367–376. <https://doi.org/10.1002/uog.26012>
- Centers for Disease Control and Prevention. (2023). *Data and statistics on spina bifida*. U.S. Department of Health & Human Services. <https://www.cdc.gov/ncbddd/spinabifida/data.html>
- Comisión Internacional de Protección Radiológica (ICRP). (2000). *Embarazo e irradiación médica (Publicación ICRP 84)*. https://www.icrp.org/docs/p084_spanish.pdf
- EUROCAT. (2023). *Prevalence charts and tables*. European Network of Population-Based Registries for the Epidemiological Surveillance of Congenital Anomalies. <https://eu-rd-platform.jrc.ec.europa.eu/eurocat>
- Fetal Medicina Fetal Barcelona. (s. f.). *Protocolo de neurosonografía fetal*. <https://fetalmedicinebarcelona.org/protocolos/protocolo-neurosonografia-fetal/>
- International Society of Ultrasound in Obstetrics and Gynecology (ISUOG). (2023). *ISUOG practice guidelines: Fetal magnetic resonance imaging*. *Ultrasound in Obstetrics & Gynecology*, 62(5), 665–678. <https://doi.org/10.1002/uog.26120>
- ISUOG. (2021). *Guías de práctica de la ISUOG: Realización de resonancia magnética fetal*. *Ultrasonido en Obstetricia y Ginecología*, 58(1), 2–10. <https://doi.org/10.1002/uog.26129>

- Obeid, R., & Pietrzik, K. (2022). *Worldwide reduction in neural tube defects after folic acid fortification: Epidemiological evidence and biological mechanisms*. *Nutrients*, 14(9), 1904. <https://doi.org/10.3390/nu14091904>
- Rincón, J., & Restrepo, C. (2017). *Resonancia magnética fetal cerebral: Descripción de la experiencia en Cali, Colombia*. *Revista Chilena de Radiología*, 23(4), 174–181. https://www.scielo.cl/scielo.php?script=sci_arttext&pid=S0717-93082017000400174
- Salazar, C. F., & Sanhueza, C. (2009). *Estudios de radiodiagnóstico durante el embarazo*. *Revista Chilena de Obstetricia y Ginecología*, 74(2), 121–128. https://www.scielo.cl/scielo.php?pid=S0717-75262009000200009&script=sci_arttext
- Sileo, F. G., Rossi, C., Simonazzi, G., Rizzo, N., & Volpe, P. (2023). *Prenatal diagnosis and outcomes of posterior fossa anomalies: A multicenter cohort study*. *Ultrasound in Obstetrics & Gynecology*, 61(1), 102–111. <https://doi.org/10.1002/uog.24992>
- World Health Organization. (2015). *Congenital anomalies: Neural tube defects – Fact sheet*. WHO. <https://www.who.int/news-room/fact-sheets/detail/congenital-anomalies>